Министерство здравоохранения Республики Беларусь

Белорусский государственный медицинский университет

Белорусское научное общество патологоанатомов

Сборник материалов IV съезда патологоанатомов Республики Беларусь с международным участием

СОВРЕМЕННАЯ ПАТОЛОГИЧЕСКАЯ АНАТОМИЯ: НАУЧНО-ПРАКТИЧЕСКИЙ ОПЫТ, ПУТИ СОВЕРШЕНСТВОВАНИЯ И ИННОВАЦИОННЫЕ ТЕХНОЛОГИИ МОРФОЛОГИЧЕСКОЙ ДИАГНОСТИКИ, РОЛЬ В КЛИНИЧЕСКОЙ ПРАКТИКЕ, АКТУАЛЬНЫЕ ПРОБЛЕМЫ И ПЕРСПЕКТИВЫ РАЗВИТИЯ

Республика Беларусь

г. Минск,
24-25 марта 2022

МИНИСТЕРСТВО ЗДРАВООХРАНЕНИЯ РЕСПУБЛИКИ БЕЛАРУСЬ
БЕЛОРУССКИЙ ГОСУДАРСТВЕННЫЙ МЕДИЦИНСКИЙ УНИВЕРСИТЕТ
КАФЕДРА ПАТОЛОГИЧЕСКОЙ АНАТОМИИ

СОВРЕМЕННАЯ ПАТОЛОГИЧЕСКАЯ АНАТОМИЯ: НАУЧНО-ПРАКТИЧЕСКИЙ ОПЫТ, ПУТИ СОВЕРШЕНСТВОВАНИЯ И ИННОВАЦИОННЫЕ ТЕХНОЛОГИИ МОРФОЛОГИЧЕСКОЙ ДИАГНОСТИКИ, РОЛЬ В КЛИНИЧЕСКОЙ ПРАКТИКЕ, АКТУАЛЬНЫЕ ПРОБЛЕМЫ И ПЕРСПЕКТИВЫ РАЗВИТИЯ

Сборник материалов IV съезда патологоанатомов Республики Беларусь с международным участием
(Республика Беларусь, г.Минск, 24-25 марта 2022 г.)

Минск 2022

УДК 616-091-071(06)
ББК 52.5я73
С 56

Редакционная коллегия: к.м.н., доцент Е.А. Анфиногенова, главный внештатный патологоанатом МЗ РБ, к.м.н., доцент Т.А. Бич, к.м.н., доцент С.А. Гузов, к.м.н., доцент Д.А. Давыдов, к.м.н., доцент М.В. Дмитриева, к.м.н., доцент П.Г. Киселев, заведующий кафедрой патологической анатомии, к.м.н., доцент Т.А. Летковская, к.м.н., доцент Т.М. Мохаммади, д.м.н., профессор М.К. Недзьведь, главный внештатный детский патологоанатом МЗ РБ, к.м.н., доцент А.М. Неровня, д.м.н., доцент А.С. Портянко, к.м.н., доцент В.В. Савош, к.м.н., доцент О.А. Юдина.

Современная патологическая анатомия: научно-практический опыт, пути совершенствования и инновационные технологии морфологической диагностики, роль в клинической практике, актуальные проблемы и перспективы развития [Электронный ресурс] : сборник материалов IV съезда патологоанатомов Республики Беларусь с международным участием, г. Минск, 24-25 марта 2022 г. / ред. Е.А. Анфиногенова, Т. А. Бич, С.А. Гузов, Д. А. Давыдов, М.В. Дмитриева, П.Г. Киселев, Т.А. Летковская, Т.М. Мохаммади, М.К. Недзьведь, А.М. Неровня, А.С. Портянко, В.В. Савош, О.А. Юдина. – Минск : БГМУ, 2022. – 444 с. 1 электрон. опт. диск (CD-ROM).

Ответственность за содержание публикаций и допущенные ошибки несут авторы.

ISBN 978-985-21-1000-6.

В сборнике представлены материалы IV съезда патологоанатомов Республики Беларусь с международным участием «Современная патологическая анатомия: научно-практический опыт, пути совершенствования и инновационные технологии морфологической диагностики, роль в клинической практике, актуальные проблемы и перспективы развития», отражающие достижения патологической анатомии. Рассмотрены вопросы современных методов морфологической диагностики различных заболеваний человека, аспекты междисциплинарного взаимодействия, а также новых направлений патологической анатомии и медицинского образования. Материалы съезда представляют интерес для широкого круга врачей-специалистов, студентов высших учебных медицинских учреждений.

УДК 616-091-071(06)
ББК 52.5я73
С 56
©Коллектив авторов, 2022
©УО «Белорусский государственный медицинский университет», 2022

ОГЛАВЛЕНИЕ

Абышев А.А., Надеев А.П.

ВОЗРАСТНАЯ ДИНАМИКА ФИБРОПЛАСТИЧЕСКОГО ПРОЦЕССА В ПЕЧЕНИ ПРИ ЭКСПЕРИМЕНТАЛЬНОМ ГРАНУЛЕМАТОЗНОМ ГЕПАТИТЕ 12

Азизова Р.А., Мухитдинова М.И., Юнусова Ш.Э., Дадамухамедова Х.Э., Бабаев Х.Н.

МЕДИЦИНА И ЯТРОГЕНИЯ 17

Алибеков О.О., Маматалиев А.Р., Маматалиева М.А.

МИОМЫ МАТКИ И РЕПРОДУКТИВНАЯ ФУНКЦИЯ МАТКИ 20

Анискевич О.Р., Анискевич Н.С., Юдина О.А.

МИКСОМА СЕРДЦА – 70 ЛЕТ КЛИНИЧЕСКОЙ ПРАКТИКИ 23

Апинон О.В., Юдина О.А., Трисветова Е.Л.

МОРФОЛОГИЧЕСКИЕ ИЗМЕНЕНИЯ СТЕНКИ ВНУТРЕННЕЙ СОННОЙ АРТЕРИЙ ПРИ ЕЕ ПАТОЛОГИЧЕСКОЙ ИЗВИТОСТИ 29

Барбашова Е.М., Мишин А.В., Мартемьянова Л.А., Турченко С.Ю.

СЛУЧАЙ НАБЛЮДЕНИЯ ПЕНТАДЫ КАНТРЕЛЛА 34

Барбашова Е.М., Тищенко Г.В.

АНАЛИЗ СЛУЧАЕВ КОЛОРЕКТАЛЬНОГО РАКА В ГОМЕЛЬСКОЙ ОБЛАСТИ ПО ДАННЫМ ГИСТОЛОГИЧЕСКИХ ИССЛЕДОВАНИЙ ЗА 2019-2020 ГОД 38

Белякова Е.А.

ГИСТОЛОГИЧЕСКОЕ СТРОЕНИЕ И КЛЕТОЧНЫЙ СОСТАВ МАЛЫХ СЛЮННЫХ ЖЕЛЕЗ В НОРМЕ 42

Бич Т.А., Кузьменко-Москвина Ю.А.

ГЕНДЕРНЫЕ МОРФОЛОГИЧЕСКИЕ И ИММУНОФЕНОТИПИЧЕСКИЕ ОСОБЕННОСТИ ГЕНИТАЛЬНОГО СКЛЕРОТИЧЕСКОГО ЛИХЕНА С ВЫСОКИМ РИСКОМ ОПУХОЛЕВОЙ ТРАНСФОРМАЦИИ 46

Брагина З. Н., Полякова С.М.

К ВОПРОСУ О ФЕОХРОМОЦИТОМЕ НАДПОЧЕЧНИКОВ 52

Бутолина К.М., Басинский В.А.

ХАРАКТЕРИСТИКА ЭКСПРЕССИИ CD1α+ ДЕНДРИТНЫХ КЛЕТОК В УЗЛОВЫХ ОБРАЗОВАНИЯХ ЩИТОВИДНОЙ ЖЕЛЕЗЫ 55

Бутолина К.М., Басинский В.А., Ляликов С.А., Штабинская Т.Т.

ЗНАЧЕНИЕ ЭКСПРЕССИИ CD1α +ДЕНДРИТНЫХ КЛЕТОК И TGFβ ДЛЯ ДИАГНОСТИКИ ПАПИЛЛЯРНОГО РАКА В УЗЛОВЫХ ОБРАЗОВАНИЯХ ЩИТОВИДНОЙ ЖЕЛЕЗЫ 59

Валюженич Я.И., Рудой А.С., Юдина О.А.

НЕВОСПАЛИТЕЛЬНЫЕ АОРТОПАТИИ В СТРУКТУРЕ ОПЕРАЦИОННОГО МАТЕРИАЛА РАСШИРЕНИЙ ВОСХОДЯЩИЙ АОРТЫ У ЛИЦ МОЛОДОГО ВОЗРАСТА 64

Вервекина Т.А., Магрупов Б.А.

ВОЗМОЖНОСТИ СКАНИРУЮЩЕЙ ЭЛЕКТРОННОЙ МИКРОСКОПИИ ДЛЯ ИССЛЕДОВАНИЙ ЖЕЛЧНОГО ПУЗЫРЯ ПРИ КАЛЬКУЛЕЗНОМ ХОЛЕЦИСТИТЕ 68

Герасимович А. И., Смоленский А. З.

КЛИНИКО-МОРФОЛОГИЧЕСКАЯ ХАРАКТЕРИСТИКА НЕКОМПАКТНОЙ КАРДИОМИОПАТИИ..... 72

Главацкая И.П., Тищенко Г.В.

ОСОБЕННОСТИ ПОРАЖЕНИЯ ПОЧЕЧНЫХ КЛУБОЧКОВ ПРИ БОЛЕЗНИ БЕРЖЕ ПО ДАННЫМ ИССЛЕДОВАНИЯ БИОПСИЙНОГО МАТЕРИАЛА 77

Гузов С.А., Недзьведь М.К., Асташонок А.Н., Полещук Н.Н.

ИНФЕКЦИОННЫЕ СПОНГИОФОРМНЫЕ ЦЕРЕБРАЛЬНЫЕ АМИЛОИДОЗЫ: ПАТОМОРФОЛОГИЯ, ВЫДЕЛЕНИЕ И ИДЕНТИФИКАЦИЯ β-АМИЛОИДОВ С ИСПОЛЬЗОВАНИЕМ ЭЛЕКТРОННОГО И АТОМНО-СИЛОВОГО АНАЛИЗА 81

Гузов С.А., Недзьведь М.К., Полякова С.М., Шестопалов С.А.

ПАТОМОРФОЛОГИЧЕКИЕ ИЗМЕНЕНИЯ ГОЛОВНОГО МОЗГА ПРИ COVID-19 ИНФЕКЦИИ 85

Дадамухамедова Х.Э., Бабаев Х.Н., Холиева Н.Х., Хакимова Ф.Т.

ИССЛЕДОВАНИЯ ИНФЕКЦИОННОГО ПОРАЖЕНИЯ ПЛАЦЕНТЫ ВИРУСОМ SARS-COV-2 90

Дегтярёва М.Ю., Анищенко С.Л., Рогов Ю.И.

ЭКТОПИЯ САЛЬНЫХ ЖЕЛЕЗ В ПИЩЕВОДЕ В ПРАКТИКЕ ВРАЧА-ЭНДОСКОПИСТА И МОРФОЛОГА 93

Дмитриева М.В., Савош В.В., Брагина З.Н., Тихоновецкая Е.Ю,. Летковская Т.А., Воробей Н.В.

НОВЫЕ АСПЕКТЫ МОРФОЛОГИЧЕСКОЙ ДИАГНОСТИКИ МЕМБРАНОЗНОЙ НЕФРОПАТИИ 97

Долбик-Воробей Ю.Г., Летковская Т.А.

АНАЛИЗ КЛИНИКО-МОРФОЛОГИЧЕСКИХ ПОКАЗАТЕЛЕЙ У ПАЦИЕНТОВ С МЕТАСТАТИЧЕСКИМ ПОЧЕЧНО-КЛЕТОЧНЫМ РАКОМ..... 102

Дон А.Н., Магрупов Б.А., Реймназарова Г.Д., Нишанова А.А.

ПРИМЕНЕНИЕ НЕКОТОРЫХ МОРФОМЕТРИЧЕСКИХ МЕТОДОВ ПРИ ИЗУЧЕНИИ ФУНКЦИОНАЛЬНОЙ МОРФОЛОГИИ ГИПОФИЗА..... 106

Дьячук Е.Е., Агеева Т.А.

АНАЛИЗ ПЕРВИЧНЫХ ЛИМФОМ ЦЕНТРАЛЬНОЙ НЕРВНОЙ СИСТЕМЫ В ГОРОДЕ НОВОСИБИРСКЕ 110

Дюсьмикеева М.И., Суркова Л.К., Николенко Е.Н., Скрягина Е.М., Яцкевич Н.В.

БАКТЕРИОЛОГИЧЕСКАЯ ДИАГНОСТИКА ТУБЕРКУЛЕЗА И ЛЕКАРСТВЕННОЙ УСТОЙЧИВОСТИ ВОЗБУДИТЕЛЯ НА НЕРЕСПИРАТОРНЫХ ОБРАЗЦАХ И ТКАНЕВОМ МАТЕРИАЛЕ..... 114

Жакинбаев А.Ю., Перевознюк Д.А., Малюгин Н.Г., Мигун Л.С., Жакота Д.А.

РАСШИРЕННЫЕ ДАННЫЕ ОТНОШЕНИЯ ВЕСА ЛЁГКИЕ К ВЕСУ ТЕЛА ДЛЯ ПЛОДОВ И НОВОРОЖДЁННЫХ.....119

Казакова М.И., Юдина О.А., Митьковская Н.П.

МОРФОЛОГИЧЕСКАЯ ХАРАКТЕРИСТИКА РАСПРОСТРАНЕННОСТИ ДОКЛИНИЧЕСКОГО АТЕРОСКЛЕРОЗА КОРОНАРНЫХ АРТЕРИЙ В СЕРДЦАХ УМЕРШИХ ДОНОРОВ.....123

Казеко Л.А., Захарова В.А., Анфиногенова Е.А., Черствый Е.Д., Бенеш Ю.Д.

ЭКСПРЕССИЯ МАТРИКСНЫХ МЕТАЛЛОПРОТЕИНАЗ-1,-2,-8,-9,-13,-14 В ДИФФЕРЕНЦИАЛЬНОЙ ДИАГНОСТИКЕ ПАТОЛОГИИ ПЕРИОДОНТА.....127

Киселев П.Г.

НЕХОДЖКИНСКИЕ ЛИМФОМЫ У ЖИТЕЛЕЙ МИНСКОЙ ОБЛАСТИ В 2019 ГОДУ ПО РЕЗУЛЬТАТАМ ПАТОГИСТОЛОГИЧЕСКОГО ИССЛЕДОВАНИЯ В РНПЦ ОМР ИМ. Н.Н.АЛЕКСАНДРОВА 130

Киселев П.Г.

РЕТРОСПЕКТИВНЫЙ АНАЛИЗ СОВПАДЕНИЙ КЛИНИЧЕСКОГО И ПАТОГИСТОЛОГИЧЕСКОГО ДИАГНОЗОВ ПРИ МЕЛАНОЦИТАРНЫХ НЕВУСАХ 133

Клецкий С.К., Позняк М.В., Иванова В. Ф.

МНОЖЕСТВЕННЫЕ АНОМАЛИИ СЛЁЗОВЫВОДЯЩИХ ПУТЕЙ ПРИ ЛАТЕРАЛЬНОМ ХОБОТКЕ (PROBOSCIS LATERALIS).....135

Клочин В.Д., Карпов М.А., Абышев А.А., Булышева В.С., Войнич Д.С.

АНАЛИЗ АЛЬТЕРАЦИИ ПЕЧЕНИ ПРИ ОСТРОМ И ХРОНИЧЕСКОМ ГЕПАТОЗЕ СМЕШАННОЙ ТОКСИЧЕСКОЙ ЭТИОЛОГИИ (АЛКОГОЛЬНОЙ И ТЕТРАХЛОРМЕТАНОВОЙ) ПРИ ВЛИЯНИИ ОКИСЛЕННЫМ ДЕКСТРАНОМ В ЭКСПЕРИМЕНТЕ.....140

Конкин Д.Е, Хворик Ф.Д.

МАСКИ ЛИМФОМ (КЛИНИЧЕСКИЙ СЛУЧАЙ).....145

Корнеева М.А., Рябцева С.Н., Семёник И.А., Филипович Т.А., Фёдорова Е.В., Недзьведь М.К., Гузов С.А.

СРАВНИТЕЛЬНАЯ МОРФОЛОГИЧЕСКАЯ ХАРАКТЕРИСТИКА АСТРОГЛИИ НЕОКОРТЕКСА ПАЦИЕНТОВ С ДЕМЕНЦИЕЙ И ШИЗОФРЕНИЕЙ.....150

Кочетов В. Е., Магрупов Б. А., Залялова З. С.

АНАЛИЗ СМЕРТНОСТИ ДЕТЕЙ В ВОЗРАСТЕ ДО 17 ЛЕТ ПО ДАННЫМ ВСКРЫТИЙ РНЦЭМП.....154

Кузнецова И.А., Власова М.Т., Крылова Ю.С.

ПОРАЖЕНИЕ КЛАПАНОГО ЭНДОКАРДА ПРИ АМИЛОИДОЗЕ 159

Купцова А.Н., Мишин А.В., Мартемьянова Л.А., Турченко С.Ю.

КЛИНИЧЕСКИЙ СЛУЧАЙ АНОМАЛИИ УЛЯ ПРЕДСЕРДИЙ 162

Кущ Д.С., Жакота Д.А., Малюгин Н.Г., Донченко Н.С., Мнихович М.В.

СТУДЕНЧЕСКИЙ НАУЧНЫЙ КРУЖОК: ОПЫТ УПРАВЛЕНИЯ РАСПРЕДЕЛЁННОЙ КОМАНДОЙ. 227

Лесничая О.В., Медведев М.Н., Малашенко С.В., Голубцов В.В.

СЛУЧАЙ СОЛИТАРНОЙ ФИБРОЗНОЙ ОПУХОЛИ / ГЕМАНГИОПЕРИЦИТОМЫ ПОЧКИ 170

Летковская Т.А., Неровня А.М., Клецкий С.К., Кураленя С.Ф.

ХАРАКТЕРИСТИКА ЭКСПРЕСИИ CD34, VEGF, PLGF, HIF1a В ПЛАЦЕНТАХ ЖЕНЩИН С ТРАНСПЛАНТИРОВАННЫМИ ОРГАНАМИ..... 174

Лукашевич А.А., Долбик-Воробей Ю.Г., Мартусевич Н.А., Гудкевич Е.В.

МОРФОЛОГИЧЕСКАЯ ХАРАКТЕРИСТИКА ИЗМЕНЕНИЙ В ТКАНЯХ ГОЛОВКИ БЕДРЕННОЙ КОСТИ ПРИ АСЕПТИЧЕСКОМ НЕКРОЗЕ 179

Лукашевич А.А., Кашанский Р.В., Богуш Л.С., Давидовская Е.И., Дюсьмикеева М.И., Юдина О.А.

МОРФОЛОГИЧЕСКАЯ ХАРАКТЕРИСТИКА ФИБРОЗА У ПАЦИЕНТОВ С ИНТЕРСТИЦИАЛЬНЫМИ ЛЕГОЧНЫМИ БОЛЕЗНЯМИ 185

Малашенко С.В., Голипад В.В., Лесничая О.В.

ЭНДОМЕТРИОЗ ПАРАТРАХЕАЛЬНЫХ ЛИМФОУЗЛОВ: СЛУЧАЙ ИЗ ПРАКТИКИ 189

Малашенко С.В., Полонников А.В., Макаров М.М. Медведев М.Н.

СЛУЧАЙ СМЕРТИ ВАКЦИНИРОВАННОГО ОТ COVID-19..... 194

Маматалиев А.Р., Маматалиева М.А., Дон А.Н.

ПАТОМОРФОЛОГИЧЕСКИЕ ИЗМЕНЕНИЯ В ЩИТОВИДНОЙ ЖЕЛЕЗЕ ПРИ СЕРДЕЧНОЙ ВНЕЗАПНОЙ СМЕРТИ..... 198

Маматалиева М.А, Мамажонов С.С., Науманов М.

МОРФОЛОГИЧЕСКИЕ ИЗМЕНЕНИЯ В СЕРДЦЕ ПРИ СЕРДЕЧНОЙ ВНЕЗАПНОЙ СМЕРТИ В ЭНДЕМИЧЕСКИХ ОЧАГАХ ЗОБА..... 203

Маматалиева М.А., Алибеков О.О., Маматалиев А.Р.

МИОМЫ МАТКИ И ДИСГОРМОНАЛЬНЫЕ ПРОЦЕССЫ В МАТКЕ И ЯИЧНИКАХ 207

Махмутова В.И., Буйчук Ю.П.

МЕЖДИСЦИПЛИНАРНОЕ ВЗАИМОДЕЙСТВИЕ МЕЖДУ ВРАЧОМ – ПАТОЛОГОАНАТОМОМ И АКУШЕРОМ – ГИНЕКОЛОГОМ..... 211

Медведев М.Н., Голубцов В.В., Самсонова И.В., Лесничая О.В., Товсташев А.Л., Малашенко С.В.,

ОПТИМИЗАЦИЯ СИСТЕМЫ ПОСЛЕДИПЛОМНОЙ ПОДГОТОВКИ ВРАЧЕЙ-ПАТОЛОГОАНАТОМОВ..... 215

Мигун Л.С., Донченко Н.С., Жакота Д.А.

ПОНДЕРАЛЬНЫЙ ИНДЕКС: КОЛИЧЕСТВЕННАЯ ОЦЕНКА ТРОФИЧЕСКИХ НАРУШЕНИЙ ДОНОШЕННЫХ НОВОРОЖДЁННЫХ..... 219

Михалевская Т.М., Капуза Д.Р., Быданов О.И., Конопля Н.Е.

ПРЕДИКТОРЫ РАЗВИТИЯ ЦЕРЕБРАЛЬНОЙ МИКРОАНГИОПАТИИ ПРИ ДИФФУЗНЫХ ГЛИАЛЬНЫХ ОПУХОЛЯХ У ДЕТЕЙ 222

Мотолянец П.М., Юдина О.А.

НОВЫЕ ВОЗМОЖНОСТИ В ПАТОМОРФОЛОГИЧЕСКОЙ ДИАГНОСТИКЕ БЕСПЛОДИЯ У ЖЕНЩИН 227

Мохаммади М.Т., Пашкевич Л.А., Эйсмонт О.Л., Лукашевич А.А.

МОРФОЛОГИЧЕСКАЯ ХАРАКТЕРИСТИКА ИЗМЕНЕНИЙ В ПЕРИПРОТЕЗНЫХ ТКАНЯХ ПРИ РЕВИЗИОННОМ ЭНДОПРОТЕЗИРОВАНИИ КОЛЕННОГО СУСТАВА 231

Мохаммади М.Т., Шпилевский И.Э., Пашкевич Л.А., Соколовский О.А., Лукашевич А.А.

МОРФОЛОГИЧЕСКИЕ И ИММУНОГИСТОХИМИЧЕСКИЕ АСПЕКТЫ ДИАГНОСТИКИ КОСТНЫХ КИСТ КОНЕЧНОСТЕЙ У ДЕТЕЙ 235

Набебина Т.И., Дубровский А.Ч.

ПЭК-ОМА ПЕЧЕНИ: КЛИНИЧЕСКОЕ НАБЛЮДЕНИЕ 240

Надеев А.П., Карпов М.А.

ПРИМЕНЕНИЕ ДИСТАНЦИОННЫХ ТЕХНОЛОГИЙ ПРИ ПРАКТИЧЕСКМ ОБУЧЕНИИ СТУДЕНТОВ ПО ДИСЦИПЛИНЕ «ПАТОЛОГИЧЕСКАЯ АНАТОМИЯ. 242

Нагорная Д.П., Тертычный А.С.

ГИСТОЛОГИЧЕСКИЕ ОСОБЕННОСТИ АУТОИММУННОГО ГАСТРИТА 246

Науманов М., Маматалиева М.А., Шерматов Т.

АТЕРОСКЛЕРОЗ КОРОНАРНЫХ СОСУДОВ ПРИ ВНЕЗАПНОЙ СЕРДЕЧНОЙ СМЕРТИ У ЛЮДЕЙ РАЗЛИЧНЫХ ЭТНИЧЕСКИХ ГРУПП АНДИЖАНСКОЙ ОБЛАСТИ 249

М.К.Недзьведь, С.А.Гузов, Н.В.Корнев

МОРФОЛОГИЧЕСКИЕ МАРКЕРЫ ДИАГНОСТИКИ ЗАБОЛЕВАНИЙ ЦНС 252

Пачуашвили Н.В., Боголюбова-Кузнецова А.В., Урусова Л.С., Порубаева Э.Э., Ткачук А.В.

ПОИСК НОВЫХ МИШЕНЕЙ ДЛЯ ТЕРАПИИ АДРЕНОКОРТИКАЛЬНОГО РАКА 258

Перевознюк Д.А., Жакинбаев А.Ю., Жакота Д.А., Шилов Б.В.

АВТОМАТИЗАЦИЯ МОРФОМЕТРИИ ЛЁГКИХ ДЛЯ КОЛИЧЕСТВЕННОЙ ОЦЕНКИ СТЕПЕНИ ЗРЕЛОСТИ С ПОМОЩЬЮ ПРОГРАММЫ QUPATH 263

Полякова С.М, Шевяко А.Д.

ПОРАЖЕНИЕ МИОКАРДА ПРИ COVID-19 267

Попова Д.А., Попова Т.П., Рогов Ю.И.

ЭПИТЕЛИАЛЬНЫЕ И НЕЙРОЭНДОКРИННЫЕ ОПУХОЛИ ТИМУСА В 5-М ИЗДАНИИ КЛАССИФИКАЦИИ ОПУХОЛЕЙ ГРУДНОЙ КЛЕТКИ ВОЗ 270

Попова Д.А., Попова Т.П., Рогов Ю.И.

КРИТЕРИИ ДИАГНОСТИКИ ЭПИТЕЛИАЛЬНЫХ ОПУХОЛЕЙ ТИМУСА В 5-М ИЗДАНИИ КЛАССИФИКАЦИИ ОПУХОЛЕЙ ГРУДНОЙ КЛЕТКИ ВОЗ 275

Порубаева Э.Э., Пачуашвили Н.В., Урусова Л.С., Ткачук А.В.

МУЛЬТИФАКТОРНАЯ ОЦЕНКА ПРОГНОСТИЧЕСКИХ ОСОБЕННОСТЕЙ АДРЕНОКОРТИКАЛЬНОГО РАКА 280

Прокопчик Н.И., Керимова С.

ГЕНЕРАЛИЗОВАННЫЙ САРКОИДОЗ С ЛЕТАЛЬНЫМ ИСХОДОМ.....284

Рогов Ю.И., Гуцалюк Т.В.

SILVA-СИСТЕМА В КЛАССИФИКАЦИИ ОПУХОЛЕЙ ШЕЙКИ МАТКИ ВОЗ.....289

Рогов Ю.И.,'Гринчик И.В.

СТАНДАРТИЗАЦИЯ ОЦЕНКИ МИТОТИЧЕСКОЙ И ПРОЛИФЕРАТИВНОЙ АКТИВНОСТИ ОПУХОЛЕЙ.....294

Рогов Ю.И., Анищенко С.Л.

ОСОБЕННОСТИ КЛАССИФИКАЦИИ ЭПИТЕЛИАЛЬНЫХ 298

Рогощенкова А.В., Чундокова М.А., Смирнов А.Н., Голованёв М.А., Фатеев Ю.Е., Корчагина Н.С., Матвеева Е.Н., Жакота Д.А.

АТИПИЧНАЯ ЛОКАЛИЗАЦИЯ ЭХИНОКОККОЗА В СКЕЛЕТНОЙ МЫШЦЕ 304

Рукша К.Г., Давыдов Д.А., Портянко А.С.

ХАРАКТЕРИСТИКА ГИСТОЛОГИЧЕСКОГО СТРОЕНИЯ И БЕЛКОВОГО СОСТАВА ПЕРВИЧНОЙ ОПУХОЛИ И МЕТАСТАЗОВ КОЛОРЕКТАЛЬНОГО РАКА 308

Рыбакова М.Г., И.А., Крылова Ю.С.

СОВРЕМЕННЫЕ ПОДХОДЫ В ПРЕПОДАВАНИИ ПАТОЛОГИЧЕСКОЙ АНАТОМИИ.....313

Рыбакова М.Г., Кузнецова И.А., Маркусевич Е.В., Тихонова Ю.А.

КЛИНИКО-МОРФОЛОГИЧЕСКИЕ ФОРМЫ СЕКВЕСТРАЦИИ ЛЕГКИХ 318

Рябцева С.Н., Котович А.В., Фридман М.В.

ВОСПАЛИТЕЛЬНАЯ МИОФИБРОБЛАСТИЧЕСКАЯ ОПУХОЛЬ МОЛОЧНОЙ ЖЕЛЕЗЫ 323

Рябцева С.Н., Котович А.В., Фридман М.В.

СОЛИТАРНАЯ ФИБРОЗНАЯ ОПУХОЛЬ МОЛОЧНОЙ ЖЕЛЕЗЫ.....328

Самсонова И.В., Лесничая О.В., Клопова В.А., Галецкая А.А.

МЕТОДИЧЕСКИЕ ПОДХОДЫ К ПРЕПОДАВАНИЮ ПАТОЛОГИЧЕСКОЙ АНАТОМИИ НА АНГЛИЙСКОМ ЯЗЫКЕ ИНОСТРАННЫМ СТУДЕНТАМ.....333

Сахаталиева Р.Р., Маматалиева М.А., Шерматов Т.

КЛИНИКО-МОРФОЛОГИЧЕСКИЕ ПОКАЗАТЕЛИ ПРИ ПОЛИКИСТОЗЕ ПОЧЕК 336

Селякова М.С., Агеева Т.А., Тельпуховская Е.А.

АССОЦИАЦИЯ ЭКСПРЕССИИ МЕТАЛЛОПРОТЕИНАЗ И TIMP1 И ВЫРАЖЕННОСТИ ВОСПАЛИТЕЛЬНОЙ ИНФИЛЬТРАЦИИ В ШЕЙКЕ МАТКИ ПРИ ИНТРАЭПИТЕЛИАЛЬНОЙ НЕОПЛАЗИИ И МИКРОИНВАЗИВНОЙ КАРЦИНОМЕ С ВОЗРАСТОМ ПАЦИЕНТОК 340

Семёник И.А., Корнеева М.А., Рябцева С.Н., Недзьведь М.К., Гузов С.А.

МОРФОМЕТРИЧЕСКАЯ ХАРАКТЕРИСТИКА ИНТЕРЛАМИНАРНЫХ АСТРОЦИТОВ НЕОКОРТЕКСА ПАЦИЕНТОВ С СОСУДИСТОЙ И ПОСТТРАВМАТИЧЕСКОЙ ДЕМЕНЦИЕЙ 345

Степуро О.А., Летковская Т.А., Прохоров А.В.

ХАРАКТЕРИСТИКА ЭКСПРЕСИИ НЕКОТОРЫХ МОЛЕКУЛЯРНЫХ БИОМАРКЕРОВ В РАКЕ ПОДЖЕЛУДОЧНОЙ ЖЕЛЕЗЫ 351

Суркова Л.К., Дюсьмикеева М.И., Залуцкая О.М., Стринович А.Л., Шаламовский В.В.

ГРАНУЛЕМАТОЗНЫЕ БОЛЕЗНИ ЛЕГКИХ: НОВЫЕ ПОДХОДЫ К ГИСТОЛОГИЧЕСКОЙ ДИФФЕРЕНЦИАЛЬНОЙ ДИАГНОСТИКЕ.....354

Суркова Л.К., Дюсьмикеева М.И., Залуцкая О.М., Николенко Е.Н., Стринович А.Л., Шаламовский В.В.

ОСОБЕННОСТИ ДИАГНОСТИКИ И МОРФОЛОГИЧЕСКИЕ ПРОЯВЛЕНИЯ НЕТУБЕРКУЛЕЗНОГО МИКОБАКТЕРИОЗА.....359

Терешко Д. Г., Трухан А.П., Летковская Т.А.

ОЦЕНКА РЕЗУЛЬТАТОВ ПРИМЕНЕНИЯ ЦИТОЛОГИЧЕСКОГО МЕТОДА ДИАГНОСТИКИ ДЛЯ ОПРЕДЕЛЕНИЯ ХАРАКТЕРА РАНЕВОГО ПРОЦЕССА У ПАЦИЕНТОВ С ОГНЕСТРЕЛЬНЫМИ ПОВРЕЖДЕНИЯМИ КОНЕЧНОСТЕЙ.....364

Тихонова Ю.А, Мыльникова А.А.

СОЧЕТАННЫЕ ФОРМЫ АМИЛОИДОЗА С ПОРАЖЕНИЕМ КОЖИ (КЛИНИКО-МОРФОЛОГИЧЕСКОЕ НАБЛЮДЕНИЕ).....367

Тищенко Г.В.

АНАЛИЗ МОРФОЛОГИЧЕСКИХ ИЗМЕНЕНИЙ ВИЧ-АССОЦИИРОВАННОЙ ЛИМФАДЕНОПАТИИ С ИСПОЛЬЗОВАНИЕМ ИММУНОГИСТОХИМИЧЕСКОГО МЕТОДА.....370

Тищенко Г.В., Ачинович С.Л., Мартемьянова Л.А., Лось Д.М.

РЕДКИЙ СЛУЧАЙ ПЕРВИЧНОГО АМИЛОИДОЗА КОЖИ.....375

Турсунов Х.З., Бабаев Х.Н., Омонов Ш.Р.

СТАТИСТИЧЕСКИЙ АНАЛИЗ ПАТОЛОГОАНАТОМИЧЕСКОГО ОБСЛЕДОВАНИЯ ПАЦИЕНТОВ, УМЕРШИХ ОТ КОРОНАВИРУСНОЙ ИНФЕКЦИИ.....378

Убайдуллаева В.У., Магрупов Б.А.

КЛИНИКО-МОРФОЛОГИЧЕСКАЯ ХАРАКТЕРИСТИКА ИНФАРКТА МИОКАРДА 381

Украинец Р.В., Корнева Ю.С.

МЕСТО СИДЕРОФАГА В КЛЕТОЧНОМ МИКРООКРУЖЕНИИ ЭНДОМЕТРИОИДНОЙ КИСТЫ ЯИЧНИКА В ПРОЦЕССЕ ЕЕ ЭВОЛЮЦИИ.....385

***Фридман* М.В., *Красько О.В.*, Веялкин И.В., Левин Л.Ф.**

ПЕРВИЧНО-МНОЖЕСТВЕННЫЕ ЗЛОКАЧЕСТВЕННЫЕ ОПУХОЛИ У ПАЦИЕНТОВ ИЗ ГРУППЫ ПОСТ-ЧЕРНОБЫЛЬСКОГО ПАПИЛЛЯРНОГО РАКА ЩИТОВИДНОЙ ЖЕЛЕЗЫ.....389

Хакимов В.А., Хакимова З.К., Саидходжаева Д.Г., Дон А.Н.

МОРФОЛОГИЧЕСКИЕ ОСНОВЫ РЕГИОНАЛЬНОЙ ЛИМФАТИЧЕСКОЙ ТЕРАПИИ.....395

Хакимова З.К., Хакимов В.А., Комилов Х.М. Дон А.Н.

ОСОБЕННОСТИ ЛИМФАТИЧЕСКОГО ДРЕНАЖА ПРИ МОДЕЛИРОВАНИИ ФЛЕГМОНЫ СЛЁЗНОГО МЕШКА.....398

Царева Н.В., Анфиногенова Е.А.

ИММУНОГИСТОХИМИЧЕСКОЕ ИССЛЕДОВАНИЕ МАРКЕРОВ РЕЦЕПТИВНОСТИ ЭНДОМЕТРИЯ У ПАЦИЕНТОК С МАТОЧНЫМ БЕСПЛОДИЕМ ПРИ ГИПОПЛАЗИИ ЭНДОМЕТРИЯ 401

Шепетько М.Н., Захарова В.А., Карапетян Г.М., Щаюк А.Н.

ХАРАКТЕРИСТИКА ЭКСПРЕССИИ МАТРИКСНОЙ МЕТАЛЛОПРОТЕИНАЗЫ-2 ПРИ НЕМЕЛКОКЛЕТОЧНОМ 406

Шиман О.В., Басинский В.А.

ПРОГНОСТИЧЕСКАЯ ОЦЕНКА УРОВНЯ ЭКСПРЕССИИ CYCLIN D1 В РАКЕ ШЕЙКИ МАТКИ 410

Шульга А.В., Савоневич Е.Л., Маршалек А.

ЭКСПРЕССИЯ МАТРИКСНЫХ МЕТАЛЛОПРОТЕИНАЗ И РЕЦЕПТОРОВ АНДРОГЕНОВ ПРИ СЕРОЗНОМ РАКЕ ЯИЧНИКОВ..... 415

Эшбаев Э.А.

ПЕЧЁНОЧНАЯ ПАТОЛОГИЯ В СТУРКТУРЕ МАТЕРИНСКОЙ СМЕРТНОСТИ ПО РЕЗУЛЬТАТАМ ПАТОЛОГОАНАТОМИЧЕСКИХ ИССЛЕДОВАНИЙ 420

Юдина О.А., Казаева Н.А., Трисветова Е.Л.

МОРФОЛОГИЧЕСКИЕ И ИММУНОГИСТОХИМИЧЕСКИЕ ОСОБЕННОСТИ КЛАПАННОГО ЭНДОКАРДА ПАЦИЕНТОВ, ОПЕРИРОВАННЫХ ПО ПОВОДУ РЕВМАТИЧЕСКОГО ПОРОКА СЕРДЦА И ВТОРИЧНОГО ИНФЕКЦИОННОГО ЭНДОКАРДИТА 424

Юдина О.А., Свиридова О.Г.

ВОЗРАСТНАЯ И ГЕНДЕРНАЯ ХАРАКТЕРИСТИКА ПАЦИЕНТОВ С ЛЕКАРСТВЕННОЙ КАРДИОТОКСИЧНОСТЬЮ..... 428

Юнева Ю.Н., Дмитриева М.В., Летковская Т.А., Капская А.П., Тихоновецкая Е.Ю.

МОРФОЛОГИЧЕСКАЯ ХАРАКТЕРИСТИКА И СТРУКТУРА ТРАНСПЛАНТАЦИОННОЙ НЕФРОПАТОЛОГИИ ПО АНАЛИЗУ БИОПСИЙНОГО МАТЕРИАЛА 433

Юрина Н.В., Агеева Т.А.

ТРУДНОСТИ КЛИНИЧЕСКОЙ И ПАТОМОРФОЛОГИЧЕКОЙ ДИАГНОСТИКИ ПСОРИАЗА И АТОПИЧЕСКОГО ДЕРМАТИТА. МОРФОЛОГИЧЕСКОЕ СХОДСТВО И РАЗЛИЧИЕ ПРОЦЕССОВ 437

Kopach P., Fine Sю

QUANTIFICATION OF PATTERN 4 IN PATIENTS WITH HIGHEST NEEDLE BIOPSY GLEASON SCORE 4+4=8/GRADE GROUP 4 IS ASSOCIATED WITH RADICAL PROSTATECTOMY DOWNGRADING..... 441

Kopach P., Chen Y.B.

HIGH-GRADE UNCLASSIFIED RENAL CELL CARCINOMA WITH NF2-LOSS – MORPHOLOGIC AND MOLECULAR ANALYSIS..... 443

ВОЗРАСТНАЯ ДИНАМИКА ФИБРОПЛАСТИЧЕСКОГО ПРОЦЕССА В ПЕЧЕНИ ПРИ ЭКСПЕРИМЕНТАЛЬНОМ ГРАНУЛЕМАТОЗНОМ ГЕПАТИТЕ

Абышев А.А., Надеев А.П.

Новосибирский государственный медицинский университет. Новосибирск, Российская Федерация

Были изучены особенности особенности фибропластического процесса в печени мышей линии C57Bl/6 в условиях БЦЖ-индуцированного гранулематозного воспаления в возрастной динамике. Авторами исследования установлено, что введение вакцины БЦЖ новорожденным мышам привело к формированию у них дефицита массы тела. При моделировании гранулематозного гепатита отмечается появление макрофагальных гранулём только на 10 сутки эксперимента и их трансформация в эпителиоидные гранулёмы к 56 суткам. В условиях БЦЖ-гранулематозного воспаления в печени только с 28 суток эксперимента отмечается слабовыраженный фиброз в пределах гранулём в виде аргирофильных ретикулярных волокон, а на 56 сутки - появляются коллагеновые волокна.

***Ключевые слова**: гранулематозный гепатит; фиброз печени; туберкулёз; возраст*

AGE DYNAMICS OF THE FIBROPLASTIC PROCESS IN THE LIVER IN EXPERIMENTAL GRANULOMATOUS HEPATITIS

Abyshev A.A., Nadeev A.P.

Novosibirsk State Medical University. Novosibirsk, Russian Federation

The specific features of the fibroplastic process in the liver of C57Bl/6 mice in conditions of BCG-induced granulomatous inflammation in age dynamics were studied. The authors of the study found that the introduction of the BCG vaccine to newborn mice led to the formation of a body weight deficit in them. When modeling granulomatous hepatitis, the appearance of macrophage granulomas was detected only on the 10th day of the experiment and their transformation into epithelioid granulomas by the 56th day respectively. In conditions of BCG-granulomatous inflammation in the liver, only from the 28th day of the experiment, mild fibrosis was prseent within the granulomas in the form of argyrophilic reticular fibers, and on the 56th day, collagen fibers appeared.

***Key words:** granulomatous hepatitis; liver fibrosis; tuberculosis; age*

Актуальность. Фиброз печени является морфологическим исходом многих заболеваний печени как инфекционной, так и не инфекционной природы, возникающий при длительном и выраженном повреждении гепатоцитов. Одной из причин развития фиброза печени является разрастание соединительной ткани в исходе гранулёматозного воспаления, вызванного Мус. tuberculosis.

Основным источником развития и поддержания хронического воспаления в печени является резидентные макрофаги – клетки Купфера. Они участвуют и как инициаторы гранулематозного процесса в виде как источника, так и путём выделения хемоаттрактантов. Также клетки Купфера могут выделять хемокины, способствующие трансформации рекрутированных моноцитов в ангиопластические и фибропластические макрофаги. Также известно, что при прекращении воздействия повреждающего фактора, макрофаги, которые выполняли фагоцитарную и секреторную активность, так же могут трансформироваться в клетки, синтезирующие соединительнотканные волокна [1].

Цель исследования. Целью исследования было изучение особенностей фибропластического процесса в печени мышей линии C57Bl/6 в условиях БЦЖ-индуцированного гранулематозного воспаления в возрастной динамике.

Материалы и методы. Исследование проводилось на 70 мышах линии C57Bl/6 массой 0,86 ± 0,07 г, Мыши были разделены на две группы: контрольная и опытная. Мышам опытной группы на первые сутки после рождения интраперитонеально вводили вакцину БЦЖ («Аллерген», Ставрополь), 0,02 мг/кг. Мышам из контрольной группы на первые сутки после рождения интраперитонеально вводили 0,9% раствор натрия хлорида, 0,02 мг/кг. Образцы печени мышей из опытной группы забирали на 3, 5, 10, 28 и 56 сутки после введения вакцины. Образцы печени мышей из контрольной группы на 3 и 28 сутки после введения физиологического раствора.

Для морфологического и морфометрического исследования образцы печени фиксировали в 10% растворе нейтрального формалина. Далее материал подвергали стандартной проводке через спирты с повышением концентрации, после чего материал заливали парафином. Серийные срезы изучали после окраски гематоксилин и эозин, методом Ван-Гизон и методом импрегнации серебром. Оценивалась масса мышей и изучалась объемная плотность (V_v) аргирофильных ретикулярных и коллагеновых соединительнотканных волокон. Морфологические и морфометрические исследования проводили на микроскопе ZEISS Primo Star (Германия). Полученные данные обрабатывали методами статистического анализа с использованием программного пакета «Statistica».

Полученные результаты. На 3 сутки масса мышей из контрольной группы составила 3,34 ± 0,44 г. При морфологическом исследовании печени отмечается отсутствие балочного строения, большое количество очагов экстрамедуллярного кроветворения. На 28 сутки масса мышей из контрольной группы составила 14,93 ± 2,18 г. При микроскопическом исследовании печени на 28 сутки выявлено: балочное строение печени было окончательно сформировано, очаги экстрамедуллярного кроветворения встречаются крайне редко и имеют малые размеры.

На 3 сутки масса мышей из опытной группы составила 1,81 ± 0,47 г, на 5 сутки – 3,1 ± 0,68 г. При микроскопическом исследовании печени на 3-и и 5-е сутки гранулематозное воспаление отсутствовало, отмечается отсутствие балочного строения, большое количество очагов экстрамедуллярного кроветворения; диффузная мелко- и крупнокапельная вакуольная дистрофия гепатоцитов, а также очаговые некрозы гепатоцитов.

На 10 сутки масса мышей составила 5,54 ± 0,9 г. При микроскопическом исследовании отмечается формирование балочного строения гепатоцитов, количество и размеры очагов экстрамедуллярного кроветворения уменьшается; мелко- и крупнокапельная вакуольная дистрофия приобретает очаговый характер, также встречаются редкие небольшие макрофагальные гранулёмы.

На 28 сутки масса мышей составляла 12,84 ± 2,88 г, а на 56 сутки - 20,84 ± 2,88 г. При микроскопическом исследовании печени на 28 и 56 сутки картина была идентична - балочное строение печени было окончательно сформировано, очаговая мелко- и крупнокапельная вакуольная дистрофия гепатоцитов. Очаги экстрамедуллярного кроветворения на 28 суткивстречаются крайне редко и имеют малые размеры, на 56 сутки очаги экстрамедуллярного кроветворения отсутствовали. На 28 сутки и 56 сутки появляются макрофагальные и эпителиоидноклеточные гранулёмы, расположенные преимущественно периваскулярно [2].

При импрегнации серебром аргирофильные ретикулярные волокна в печени были обнаружены с 3 суток эксперимента в опытной и контрольной группах в составе стенок сосудов. К 10 суткам эксперимента в опытной группе аргирофильные ретикулярные волокна в печени также были представлены только в стенках сосудов и виде единичных, слепо заканчивающихся нитей. Начиная с 28 суток эксперимента в печени мышей из опытной группы наблюдается разрастание аргирофильных ретикулярных волокон в виде слепо заканчивающихся тонких тяжей и периваскулярных очагов на месте гранулём. В динамике наблюдения объёмная плотность (V_v) аргирофильных ретикулярных волокон увеличилась от 3 суток к 56 суткам увеличилась в 10 раз (табл. 1), и была большей в сравнении с аналогичным показателем у мышей контрольной группы на 28 сутки в 1,5 раз.

Таблица 1. Результаты исследования объёмной плотности (V_v) аргирофильных ретикулярных волокон в печени мышей линии С57В1/6 при введении вакцины БЦЖ (M±m)

Возраст мышей	3 сутки	5 сутки	10 сутки	28 сутки	56 сутки
Опытная группа	2,38 ± 0,16	3,5 ± 0,15	6 ± 0,19	10,5 ± 0,21	23 ± 0,40
Контрольная группа	2,14 ± 0,14	-	-	7,0 ± 0,19	-

При окраске по Ван-Гизон коллагеновые волокна в печени выявляются на 10 и 28 сутки эксперимента в опытной группе (БЦЖ) в составе стенок крупных

сосудов. На 56 сутки эксперимента разрастание коллагеновых волокон приобретает очаговый характер, и они наблюдаются в исходе эпителиоидноклеточных гранулём. Объёмная плотность (V_v) коллагеновых волокон в динамике наблюдения от 3 суток к 56 суткам эксперимента в печени мышей опытной группы увеличивалась в 3,77 раз (табл. 2). При сравнении животных контрольной и опытной группы на 3 сутки и 28 сутки эксперимента достоверных различий в объемной плотности (V_v) коллагеновых волокон не было выявлено.

Таблица 2. – Результаты исследования объёмной плотности (V_v) коллагенновых волокон в печени мышей линии С57В1/6 при введении вакцины БЦЖ (M±m)

Возраст мышей	3 сутки	5 сутки	10 сутки	28 сутки	56 сутки
Опытная группа	2,75 ± 0,11	4,5 ± 0,18	5,06 ± 0,16	6,69 ± 0,26	10,38 ± 0,31
Контрольная группа	2,58 ± 0,19	-	-	4,25 ± 0,16	-

У мышей, которым на 1 сутки жизни была введена интраперитонеально вакцина БЦЖ, к 3 суткам эксперимента развился дефицит массы тела, который сохранился до 28 суток эксперимента.

Клетки Купфера у новорожденных мышей отличаются по своей фагоцитарной, секреторной и пролиферативной активности по сравнению с взрослыми мышами [3]. Также большую роль в адекватной элиминации патогенных микроорганизмов играет гистоархитектоника печени: у новорожденных мышей гепатоциты расположены рыхло и балочное строение с четкой сосудистой системой отсутствует, что приводит к задержке патогена в ткани и более поздней презентации антигенов резидентными макрофагами [3].

Так как полный фагоцитоз Mycobacterium tuberculosis резидентными и ректутированными макрофагами затруднён, а у новорожденных мышей и невозможен, то в печени мышей во время выраженной альтерации персистируют провоспалительные макрофаги 1 типа, ответственные за фагоцитоз и поддержание хронического процесса. В то время как макрофаги 2 типа существуют в печени в значительно меньшем количестве [4]. Макрофаги 2 типа считаются клетками ответственными за регенерацию ткани. Они способны выделять такие интерлейкины как IL-1 и IL-10, в частности. Так известно, что IL-1 непосредственно активирует дентритные клетки печени, что приводит к стимулированию фиброгенеза в печени [5].

В предыдущем исследовании было показано, что размеры и количество гранулём в печени мышей прогрессивно увеличивается с 28 суток по 56 сутки эксперимента, а также преобладание в гранулемах эпителиоидных клеток только на 56 сутки, указывает в первую очередь о продолжающейся воспалительной реакции [2]. Очевидный фибропластический процесс, который

является исходом гранулематозного воспалительного процесса, развивается только к 28 суткам эксперимента в виде тонких ретикулярных волокон на месте сформировавшихся макрофагальных гранулём. К 56 суткам эксперимента в толще эпителиоидноклеточных гранулём выявляются коллагеновые волокна. Отсроченный и слабовыраженный фиброз печени можно связать, во-первых, с незрелостью резидентных макрофагов и, во-вторых, с продолжающимся воздействием микобактерий на печень.

Выводы.

1. Введение вакцины БЦЖ новорожденным мышам привело к формированию у них дефицита массы тела.
2. При моделировании гранулематозного гепатита отмечается появление макрофагальных гранулём только на 10 сутки эксперимента и их трансформация в эпителиоидные гранулёмы к 56 суткам.
3. В условиях БЦЖ-гранулематозного воспаления в печени только с 28 суток эксперимента отмечается слабовыраженный фиброз в пределах гранулём в виде аргирофильных ретикулярных волокон, а на 56 сутки - появляются коллагеновые волокна.

Литература.

1. Parola, M., Pinzani, M. Liver fibrosis: Pathophysiology, pathogenetic targets and clinical issues / M. Parola, M. Pinzani // Molecular aspects of medicine. – 2019. –№ 65. – P. 37–55.

2. Динамика признаков гранулематозного воспаления печени после введения вакцины БЦЖ у мышей различного возраста / А.П. Надеев [и др.] // Эксперим. и клин. гастроэнтерология. – 2021. – Том 6, № 190. – С. 63-68.

3. Immune and metabolic shifts during neonatal development reprogram liver identity and function / Nakagaki, B. N. [et al.] // Journal of hepatology. – 2018. – Vol.6, № 69. – P. 1294–1307.

4. Mosser, D. M. Exploring the full spectrum of macrophage activation / D. Mosser, J. Edwards // Nature reviews. – Immunology. – 2008. – Vol. 8, № 12. – P. 958–969.

5. Interleukin-1 participates in the progression from liver injury to fibrosis / American journal of physiology // R.P. Gieling [et al.] . – Gastrointestinal and liver physiology. – 2009. – Vol.6, № 296. – P. 1324–1331.

МЕДИЦИНА И ЯТРОГЕНИЯ

Азизова Р.А., Мухитдинова М.И., Юнусова Ш.Э., Дадамухамедова Х.Э., Бабаев Х.Н.

Ташкентский педиатрический медицинский институт,
Республика Узбекистан, Ташкент.
Республиканский научно – практический центр судебно-медицинской экспертизы,
Республика Узбекистан, Ташкент.
Ташкентская медицинская академия,
Республика Узбекистан, Ташкент.

Проведен анализ причин развития ятрогенной патологии, одной из важнейших проблем в практики современного врача. Необходимо помнить о влиянии различных факторов на развитие ятрогении, как связанных с медицинским персоналом (поведение врача, соблюдение правил этики и деонтологии), так и особенности личности больного (например, степень эмоциональности, мнительность).

Ключевые слова: *ятрогения, токсичность, медицина, профессиональная деятельность, анатомия.*

MEDICINE AND IATROGENICS

Azizova R.A., Mukhitdinova M.I., Yunusova Sh.E., Dadamukhamedova H.E., Babayev H.N.

Tashkent Pediatric Medical Institute,
Republic of Uzbekistan, Tashkent.
Republic Centre for Forensic Medical Expertise,
Republic of Uzbekistan, Tashkent.
Tashkent Medical Academy,
Republic of Uzbekistan, Tashkent.

We analyzed the causes of iatrogenic pathology, one of the most important problems in the practice of modern physicians. It is necessary to keep in mind the influence of different factors on iatrogenic pathology development, both related to the medical personnel (physician's behavior, observation of ethics and deontology rules) and the patient's personality (for example, degree of emotionality, anxiety).

Keywords: *iatrogenia, toxicity, medicine, professional activity, anatomy.*

Актуальность: во всем мире с каждым годом увеличивается распространенность ятрогенной патологии. Понятие «ятрогения» является одной из основных проблем современной медицинской практики, она была и остаётся актуальной в практической деятельности врачей в диагностике и фармакотерапии многих заболеваний [2].

Цели и задачи: из различных подразделений медицины врачи одним из первых поняли опасность своей профессиональной деятельности для жизни здоровья людей [3].

Материалы и методы исследования: Материалом для анализа послужила мировая литература по ятрогении различного происхождения, международная статистическая классификация болезней и исследования анатомо-гистологических изменений при анафилактическом шоке. Прогрессирование медицинской науки, введение в медицинскую практику новых высокоактивных лекарственных средств и вакцин обеспечили более короткие сроки и полноту выздоровления больных, снижение инвалидизации и риска летального исхода, но они также могут индуцировать резистентность к проводимой терапии и сопутствовать возникновению суперинфекции, провоцировать возникновению нового заболевания или анафилактического шока. В этом отношении верным является утверждение Х.Б. Вуори «медицина подошла к такому рубежу, когда, любое обращение к врачу несет, не только благо, но и риск потери здоровья и даже жизни» [3,5]. К ятропатиям относятся все отрицательные последствия для больного, развивающиеся в результате неправильных действий и назначений врача или необоснованного использования инструментально-лабораторных исследований.

По мнению ряда клиницистов (Е.М. Тареев, И.А. Кассирский и др.) к вышеизложенному следует сделать дополнение – не только отрицательные последствия лечебных процедур, но и любые диагностические мероприятия, которые вызывают патологическое состояние (манипуляционная, диагностическая, хирургическая, реанимационная и т.д.) также относятся ятрогении [4,5]. По В.В. Некачалову (1998) патологические процессы, реакции и осложнения, обусловленные медицинскими воздействиями, выполненными правильно и обоснованными показаниями, также следует относить к категории ятрогении.

Большое внимание уделяет немецкий психиатр Бумке (O.C.E. Bumke) морально-этическому и духовному состоянию больного на фоне возникающих расстройства здоровья в результате воздействия слов и действий врача. Несмотря на то, что все это было известны уже медикам древности, лишь после публикации в 1925 г. статьи «Врач как причина душевных расстройств» термин «ятрогения» получил широкое распространение. Для развития ятрогении в деятельности практического врача имеют значение как поведение, этика и деонтология врача и обслуживающего персонала, так и особенности личности больного (например, степень эмоциональности, мнительность и др. факторы) [2]. Многие из заболевших людей страдают не только от болезни, но и от порождаемых ею тревоги, страхов, опасений за исход проводимой фармакотерапии. Этим объясняется особенное внимание больного и к словам врача, и к его поведению, интонациям, выражению лица. Со стороны пациента имеют значение тип нервной деятельности, образ жизни, личности и

особенности психики, так как разные пациенты по-разному реагируют, иногда противоположно на определенные слова и поведение медработника [1].

Используемые фармакотерапевтические средства могут индуцировать резистентность к проводимой терапии, способствовать возникновению суперинфекции, а также способствовать возникновения нового заболевания. У каждого препарата имеются свои побочные эффекты, в виде гепато- и нефротоксичности, поражения центральной и периферической нервной систем. В последние годы очень часто наблюдается остео- и миелотоксичность некоторых антибиотиков и психотропных препаратов, после применения которых отмечается развитие агранулоцитоза и апластической анемии. Необходимо отметить еще одну трудность в распознавании побочных эффектов лекарственной терапии - отсроченность (иногда значительную) их развития. Например, сюда можно отнести эмбрио- и ототоксическое действия стрептомицина, а также кардиотоксическое действие рубомицина, реализующееся, по мнению ряда авторов, в последующем дилатационной кардиомиопатией.

В некоторых случаях после проведения правильной и обоснованной рациональной фармакотерапии основного заболевания возникают осложнения, такие эффекты также признаются ятрогенией [4].

Вывод: Ятрогения в медицинской практике – это болезнь медицинского происхождения, поэтому врач при назначении препаратов должен, учитывая состояние больного, тяжесть патологического процесса, определить надлежащую дозу препарата и курс лечения. Помнить о том, что помимо известных побочных эффектов. препарат может иметь и не изученные до сих пор побочные эффекты, о которых необходимо поставить в известность Фармакологический Комитет Республики Узбекистан. Следует помнить и о возможной юридической ответственности за нанесенный вред здоровью, и о том, что при всех трудностях, фундаментальный постулат «не навреди!» должен оставаться аксиомой для любого врача и в XXI веке.

Литература

1. Автандилов Г.Г. //Архив патологии. – 1998. – № 1. – С. 56-59.

2. Азизова, Р.А. Этика и деонтология в работе среднего медицинского персонала / Р.А.Азизова, Т.А. Валиева, Р.Э. Гиясова // Молодой учёный. – 2017. – № 11. – Стр. 125-128.

3. Вуори Х.Б. Обеспечение качества медицинского обслуживания. – Копенгаген, 1985. – 180 с.

4. Кассирский И.А. // 1-я Всесоюзная конф. по проблемам медицинской деонтологии: сборник материалов конференции. – М., 1970. – Стр. 55-64.

5. Каминский Ю.В., Непрокина И.В. // Тихоокеанский мед. журн. – 2002. – №3. – Стр. 18-21.

МИОМЫ МАТКИ И РЕПРОДУКТИВНАЯ ФУНКЦИЯ МАТКИ

Алибеков О.О., Маматалиев А.Р., Маматалиева М.А.
Андижанский государственный медицинский институт,
Узбекистан, Андижан.

Были изучены патоморфологические особенности миомы матки в репродуктивном возрасте. Установлено «омоложение» миомы среди женщин репродуктивного возраста, отмечена прямая связь между количеством абортов и частотой развития миомы.

Ключевые слова: *матка; миома; репродуктивная функция; аборт*

UTERINE LEIOMYOMAS AND REPRODUCTIVE FUNCTION OF THE UTERUS

Alibekov O., Mamataliev A., Mamatalieva M.
Andijan State Medical Institute,
Uzbekistan, Andijan

The pathomorphological features of uterine leiomyoma in reproductive age were studied. The "rejuvenation" of leiomyoma among women of reproductive age has been established, a direct relationship between the number of abortions and the frequency of leiomyoma development has been noted.

Key words*: uterus; leiomyoma; reproductive function; abortion*

Актуальность. Лейомиома (миома) матки (S. Ashwell (1844) и J. Bennett (1845) – это доброкачественная опухоль матки, состоящая из мышечной (фенотипически измененных гладкомышечных клеток миометрия) и соединительной ткани, является гормонозависимым заболеванием и разновидностью гиперпластических процессов матки [1,2].

Быстрый рост миоматозных узлов в репродуктивном возрасте зарегистрирован у 48-60% пациенток. Фоном для этого являются преждевременное прекращение репродуктивной функции или запоздалая ее реализация; нарушение корреляционной зависимости между синтезом стероидных гормонов в яичниках и гонадотропной стимуляцией; избыточная масса тела, обеспечивающая внегонадный синтез эстрогенов; заболевания печени; хронические болезни кишечника, обеспечивающие энтерогепатическую рециркуляцию эстрогенов; сформировавшиеся рецидивирующие гиперпластические процессы в эндометрии; хронические воспалительные процессы гениталий, а также длительное отрицательное влияние факторов окружающей среды, воздействие наследственных факторов. Для современной миомы матки характерно выявление в более молодом возрасте (18-35 лет). Отмечается тенденция к увеличению сочетания миомы матки с беременностью, что повышает риск осложнений в течение беременности и родов. В репродуктивном возрасте (30-35 лет) частота встречаемости миомы возрастает до 60%.

Цель: изучить патоморфологические особенности миомы матки в репродуктивном возрасте.

Материалы и методы исследования: объектами исследования послужили различные формы миомы матки у женщин Андижанской области Ферганской долины. При изучении использовались данные историй болезней, направления на патогистологические исследования биоптатов и операционный материал. Всего исследовано 20 биоптатов. Они разделены на 3 группы: 1-группа 15-24 лет (5 случаев), 2-группа 25-40 лет (10 случаев), 3 группа 40 и более лет (5 случаев). Предметом исследования стали данные комплексной оценки различных форм миомы матки в возрастном аспекте при различных периодах беременности. Для достижения цели исследования и решения поставленных задач использованы морфологический и статистический методы исследования. При морфологическом исследовании изучался операционный биоптат – макропрепарат (удаленная матка и опухолевые узлы – миоматозные узлы, плацента и остатки плода). Гистологическое исследование проводилось с окрасками гематоксилином и эозином, пикрофуксином по Ван Гизону. Анализ полученных данных обрабатывали с помощью стандартных методов статистического анализа.

Полученные результаты: показаниями к операции были патологические маточные кровотечения, быстрый рост и большие размеры опухолей, субмукозное расположение узлов.

В первой группе у женщин сделано консервативная миоэктомия, 70% женщин 2-й группы надвлагалищная ампутация матки, 30% экстирпация матки, в 3-й группе у больных во всех случаях экстирпация матки.

При изучении репродуктивного потенциала женщин в исследуемых группах: в первой группе на каждую миому приходилось в среднем 2 беременности, вместе с тем, последние из них заканчивалось абортом. Риск не вынашиваемости беременности составлял до 30%. С возрастом, к 30—35 годам, они становятся крупнее, снижается адаптация к функциональным нагрузкам. Во второй группе на каждую миому приходится в среднем до 3 беременностей, вместе с тем, 2 из них заканчивалось абортом. Риск не вынашиваемости беременности составлял до 70%. В третей группе на каждую миому приходилось в среднем до 1 беременности. Риск невынашиваемости беременности составил до 90%.

В репродуктивном возрасте (20 - 35года) частота встречаемости миомы возрастает до 10%. После 35лет риск возникновения миомы матки у женщин достигает максимальных значений - 40-45%. Наши данные совпадают с данными ряда авторов [10, 11].

Частота возникновения миомы матки в возрасте до 30 лет увеличилась до 13%. Пик обнаружения лейомиомы и возникновение клинических проявлений приходится на поздний репродуктивный возраст (32-35 лет), что составляет 45-50% от всех женщин, страдающих миомой матки.

При изучении истории болезней пациенток отмечено, что в 1-2 группе установлена взаимосвязь между количеством беременности, нормальной деятельностью внутренних органов и желез внутренней секреции с встречаемостью миомы. Отсутствие или поздние беременности, преждевременное наступление климакса повышают количество встречаемости миомы.

В 1-2 группе у 10% больных наблюдали бесплодие, в 30% у первородящих женщин во второй группе обнаруживали миому матки, 1/3 женщин отмечали ожирение 1-степени, 1/4 больных болезни ССЗ, 10% заболевание щитовидной железы в виде гипотиреоза эндемического и аутоиммуного характера. В 3- группе до 20% больных наблюдали бесплодие, 1/2 женщин отмечали ожирение 2-3 степени, 1/2 больных болезни ССС, 15-20% заболевание щитовидной железы в виде гипотиреоза эндемического характера. Отмечена параллельность между увеличением возраста, количеством проведенного аборта и развитием миомы.

В клеточных и митотических активных миомах гладкие мышечные клетки (лейомиоциты) были гипертрофированными, гиперхромными, беспорядочно расположенными, окруженными псевдокапсулой. В митотически активных формах отмечается вокруг сосудов митозы, очаги пролиферации, строма с выраженным ангиогенезом.

Заключение. В результате проведенного исследования установлено, что отмечается омоложение миомы среди женщин репродуктивного возраста. Отмечено положительное влияние количества абортов на развитие мином матки.

Список литературы.

1. Абрамова, С.В. Клинико-эпидемиологические аспекты миомы матки / С.В. Абрамова, И.Н. Миронова, О.Ю. Курганова // Бюллетень науки и практики. – 2018. – Т. 4, № 4. – С. 69-74.

2. Bulun, S.E. Uterine fibroids / S.E. Bulun, // N Engl J Med. – 2013. – Vol.369(14). – P.1344-1355.

3. Donnez, J. Ulipristal acetate versus placebo for fibroid treatment before surgery. / J Donnez, T.F Tatarchuk, P. Bouchard // N Engl J Med. – 2012. – Vol.366, №5. – P. 409–420.

4. Сидорова, И.С. Роль процессов апоптоза и пролиферации в патогенезе простой и пролиферирующей миомы матки в сочетании с аденомиозом / И.С. Сидорова // Врач. – 2006. – № 14. – С. 8-12.

5. Доброхотова, Ю.Э. Миома матки / Ю.Э. Доброхотова, Д.М. Ибрагимова, Л.В. Сапрыкина – М.: ГЭОТАР-Медиа, 2018. – 96 с.

МИКСОМА СЕРДЦА – 70 ЛЕТ КЛИНИЧЕСКОЙ ПРАКТИКИ

Анискевич О.Р.
Воеводская специализированная больница,
Республика Польша, г. Бяла-Подляска
Анискевич Н.С.
Воеводская специализированная больница,
Республика Польша, г. Бяла-Подляска
Юдина О.А.
ГУ «Республиканский клинический медицинский центр» Управления делами Президента Республики Беларусь,
Беларусь, Минск

Авторами выделены основные проблемы в клинической и в патоморфологической практике, относящиеся к теме миксом сердец и обусловленные редкой частотой новообразования. Обозначены ключевые направления в изучении миксом сердца в мире и обобщены результаты собственных исследований в обозначенных направлениях.

Ключевые слова: *миксома; сердце; опухоль; патоморфология; иммуногистохимия*

HEART MYXOMA – 70 YEARS OF CLINICAL PRACTICE

Aniskevich A.
Voivodeship Specialized Hospital,
Poland, Byala-Podlaska
Aniskevich N.
Voivodeship Specialized Hospital,
Poland, Byala-Podlaska
Yudina O.
"Republican Clinical Medical Center" of the Administration of the President of the Republic of Belarus,
Belarus, Minsk

The authors have identified the main problems in clinical and morphological practice related to the heart mixoma and due to the rare frequency of neoplasms. The key directions in the study of the heart mixoma in the world are outlined. The results of their own research in these areas are summarized.

Key words: *myxoma; heart; tumor; morphology; immunohistochemistry*

Актуальность. Первый прижизненный диагноз миксомы сердца (МС) был установлен в 1951 г. За прошедшие 70 лет изменилось все – от понимания сути общепатологических процессов до возможностей диагностики и лечения. Но парадоксально: изучение опухолей сердца и, в частности, МС с каждым годом открывает все больше вопросов, почти не предлагая ответов. Если раньше МС была лишь находкой при аутопсиях и воспринималась как роковая случайность,

то сегодня эта опухоль занимает все более значимое место в клинике, став актуальной проблемой для тысяч пациентов среднего возраста с хорошим, в целом, прогнозом.

Цель: обобщение актуальной на сегодняшний день информации о миксомах сердца с выделением важнейших направлений исследования.

Материалы и методы: база данных операционного материала МС за 2005-2021 г. (128 случаев) и публикации за 2011-2021 гг. доступные в базе PubMed по запросу «myxoma», «cardiac myxoma», «cardiac tumor», «śluzak serca» на английском и польском языке.

Полученные результаты. *Выявлены основные проблемы МС в клинической практике*. С появлением возможности прижизненного выявления и лечения актуальность изучения МС перешла из области академического интереса в область практическую. Частота выявления МС ожидаемо возросла с совершенствованием методов диагностики, однако отмечен и реальный рост заболеваемости. Вместе с тем, кроме известных сложностей (длительное латентное течение, неспецифические системные проявления, симулирующие симптомы перименопаузального периода, невозможность уверенной дифференциальной диагностики), все чаще врачи сталкиваются с «нетипичными» ситуациями при данном и без того нетипичном заболевании.

Только в 2021 г. было опубликовано несколько работ, представляющих анализ встречаемости МС в сочетании с гипертрофической кардиомиопатией (ГКМП), первично-множественных опухолей сердца, лечения МС у коморбидного пациента с исходно плохим прогнозом и пр. Так, Brzozowski с соавторами выявили 2 случая сочетания *МС и ГКМП* на 103330 госпитализированных (из них – 1437 пациентов с ГКМП) в Институте кардиологии в Варшаве за 2008-2020 г. у пациенток 50 и 55 лет. Зарегистрирован безрецидивный период после операции 19 и 9 лет соответственно. Авторы упоминают о 6 подобных описанных случаях [1].

Gopal et al. описывают случай одновременного выявления *миксомы левого предсердия* и *папиллярной фиброэластомы* аортального клапана у пациентки 70 лет с сочетанной патологией – СД 2 типа, ревматоидным артритом, алкогольным циррозом печени и хронической болезнью почек 5 ст. Операция была проведена по настоянию пациентки несмотря на тяжелую сочетанную патологию и завершилась успехом, однако спустя 6 недель пациентка скончалась в связи с декомпенсацией цирроза печени [2]. Авторы подчеркивают, что опыт консервативного ведения подобных пациентов на сегодняшний день отсутствует.

Yalta et al., Konishi et al., Seo et al. в своих работах рассматривают МС как возможный триггер развития *кардиомиопатии такоцубо* (КМПТ) и выделяют три основных вероятных механизма: *1)* тромбо- или тканевой (фрагментами опухоли) эмболии, чаще с поражением головного мозга, приводящим к комплексу тяжелых стрессовых факторов (боль, двигательные расстройства и др.), либо *2)* с прямым поражением сосудодвигательного центра, и *3)* механизм

системного воспалительного ответа с развитием «адренергического шторма». Особую сложность при этом представляет дифференциальная диагностика КМПТ и острого инфаркта миокарда при том, что эти состояния могут иметь сходную клиническую и лабораторную картину, а также общую этиопатогенетическую связь с эмболией при МС [3].

Новое значение приобретает проблема *инфицированных МС*. Хотя до сих пор описаны лишь единичные случаи, несвоевременное распознание инфицированной МС грозит серьезными септическими осложнениями во время и после операции (в т.ч. вследствие «инфицированной» эмболии). Yalta et al., Yuan указывают на необходимость антибиотикотерапии [3]. При этом диагностика такой формы эндокардита весьма затруднена тем фактом, что в ок. 30% случаев миксома, оставаясь стерильной, сама вызывает системное воспаление.

Одним из наиболее интересных, но по-прежнему редко обсуждаемых вопросов является способность миксомных эмболов к *продолженному росту* на удалении от первичного очага. Yalta et al., Seo et al., Zhang et al., Wada et al., Aguilar et al. отмечают, что при этом может не возникать острой ишемии. Изменения нарастают незаметно, по мере роста «отсева», завершаясь, в частности, формированием аневризм сосудов головного мозга с прорастанием стенки опухолью [3]. Отметим, что способность МС к инвазивному росту продолжает обсуждаться, однако, на наш взгляд, представляется весьма вероятной, учитывая известные особенности строения миксом. При выявлении таких неспецифических изменений спустя годы после операции, возможная связь с МС в анамнезе, скорее всего, не будет принята во внимание, а значит, может быть выбрана не оптимальная тактика. Так, указывается на необходимость антикоагулянтной и тромболитической терапии при всех эмболических осложнениях МС, однако в случае тканевой природы эмболии такое лечение не принесет желаемого эффекта.

Неизбежно возникает вопрос о возможности химио- и лучевой терапии при МС: при эмболических осложнениях, у неоперабельных пациентов и т.д. К примеру, клипирование или эмболизация аневризм в случае их этиопатогенетической связи с миксомным эмболом окажется лишь симптоматическим лечением, т.к. не может гарантировать остановки роста опухолевого отсева и предотвратить новые осложнения в дальнейшем. Branscheidt et al., Yalta et al. сообщают о применении доксорубицина, ифосфамида, этопозида и др., а также лучевой терапии при МС [3]. Однако очевидно, что ни теоретических знаний о биологии МС, ни клинического опыта на сегодня недостаточно для обоснования необходимых рекомендаций.

Выявлены основные проблемы МС в патоморфологической практике. Патоморфологическое исследование остается единственным источником достоверной информации о характере внутрисердечных объемных образований (ВОО). Предоперационная биопсия сопряжена с высоким риском осложнений и диагностической ошибки (из-за особенностей морфологии и вторичных

изменений МС) и поэтому неприменима. Таким образом, до завершения исследования удаленной опухоли патоморфологом нет уверенности в диагнозе, прогнозе и тактике.

При этом в абсолютном большинстве случаев заключение патоморфолога ограничивается лишь словом «миксома», без характеристики ее макро- и микроструктурных черт, сосудистого русла, стромы, ИГХ-профиля клеток. Крайне малое количество публикаций уделяет внимание существованию двух принципиально различных макроскопических форм МС – гладкой (солидной) и виллезной [Dąbrowski et al., Kustrzycki]. Работы же, посвященные сравнительной морфологической характеристике этих форм, описанию строения и морфометрии их структур (стромы, сосудов, синцитиев, псевдокапсулы, покрова и др.), а также последовательному сравнению иммунофенотипа клеточных элементов, не проводились.

Морфологические исследования МС чаще носят отрывочный характер и посвящены узким вопросам, что объясняется сложностью получения редкого опухолевого материала, скудностью информации о биологии миксом, а также их уникальностью во всех смыслах. Вместе с тем, существующие работы вносят неоценимый вклад в изучение данной патологии.

Так, в 2021 г. опубликованы результаты исследования Sramek et al., посвященного явлению *аутофагии* в миксомах. Авторы использовали ИГХ маркеры LC3B и p62 и показали, в частности, что в разных МС выявляется разный уровень аутофагии, причем более слабый коррелирует с более значительной воспалительной инфильтрацией опухоли [4]. В то же время важные вопросы о причинах различий в картине аутофагии, возможной связи их с другими характеристиками МС (иммунофенотипический состав клеточной популяции, васкуляризация, химический состав стромы), а также клиническое значение пока остаются не исследованными.

Наш вклад в изучение миксом сердца. Нами создана база данных и собран операционный материал МС за 2005-2021 г. (128 случаев). Выполнены тщательный микроскопический и морфометрический анализ и ИГХ исследование, которые позволили выявить и систематизировать характерные черты миксом, коррелирующие с типом макроформы и васкуляризации МС.

Предложен рабочий вариант классификации сосудистых структур МС, играющих, по-видимому, значимую роль в опухолевом росте, формировании макроформы миксом и обусловливающих их клинические особенности. Проводится ряд морфометрических исследований, призванных дать сравнительную характеристику МС по различным параметрам.

Обосновывается необходимость применения ИГХ в каждом случае предполагаемой МС, поскольку без данного метода невозможно проведение достоверной дифференциальной диагностики ВОО. Ожидается, что ИГХ- и молекулярно-генетическая характеристика МС позволит получить чувствительные методы предоперационного, раннего выявления миксом и их

рецидивов, а также таргетированного консервативного лечения при необходимости.

Разработан макет инструкции на метод морфологического исследования операционного и биопсийного материала при подозрении на МС для унификации подхода к описанию и диагностике такого материала, а также для предоставления врачу-клиницисту исчерпывающей информации о выявленном заболевании.

Заключение. МС крайне редки, с уровнем заболеваемости в пределах 0,5 на 1 млн населения в год. Метаанализ, проведенный в 2020 г. Samanidis et al. по публикациям за 2000-2019 г. из 15 стран мира показал, что за 58 лет (1959-2017) было описано всего 2205 случаев оперированных МС. Наиболее объемная группа в исследовании Jiang et al. в Китае за 2002-2016 г. включала 403 случая. Привлекают внимание значительные расхождения (в десятки раз) в описании отдельных характеристик МС в разных источниках. Так, например, встречаемость МС в правом предсердии по разным данным варьирует от 0,7 до 7,5%, частота скрытого течения МС – от 3,2 до 46,4%, 30-дневная послеоперационная летальность – от 0 до 10% [5].

На наш взгляд, подобные расхождения можно объяснить такими причинами, как малый объем выборки (из 24 работ, включенных в метаанализ, в 18 выборка составляла менее 100 случаев, в т.ч. в 7 работах – от 23 до 43 случаев) и несовершенство диагностики, в т.ч. достаточно высокий риск ошибок на этапе патоморфологического исследования.

Клиническая практика сталкивается с новыми вызовами. Лечение МС при сочетанной кардиологической и общесоматической патологии, вмешательства при множественных опухолях сердца, ведение неоперабельных пациентов, редкие и плохо изученные осложнения МС, протекающие под различными масками, лечение поздних и нетипичных проявлений миксомной эмболии. Кроме того, известно, что каждый день отсрочки операции грозит все большим риском смертельных осложнений. Это делает чрезвычайно важным, помимо новых методов лечения, разработку ранней диагностики, в т.ч. выявления рецидивов и роста миксомных отсевов. Только систематические исследования, основанные на клинико-морфологических сопоставлениях и учитывающие новые данные о МС, полученные методами морфометрии, иммунофенотипирования и молекулярной генетики, а также анализ мирового опыта диагностики и лечения миксом сделают возможным решение обозначенных проблем.

Литература

1. Brzozowski, P. Myxoma in patients with hypertrophic obstructive cardiomyopathy. Retrospective single center analysis / P. Brzozowski, P. Tyczyński, I. Michałowska [et al.] // Kardiol Pol – 2021. – DOI: 10.33963/KP.a2021.0115

2. Gopal, J.V. Concurrent Primary Cardiac Tumors in a High-Risk Patient Presenting With Tamponade / J.V. Gopal, L. Crowley, S.M. Quinn [et al.] // Cureus – 2021. – Vol. 13, No 8. – DOI: 10.7759/cureus.17324

3. Yalta, K. Cardiac myxoma as a potential trigger of takotsubo cardiomyopathy: A brief review on mechanistic and clinical perspectives / K. Yalta, U. Ozkan, T. Yalta, E. Yetkin // Monaldi Arch Chest Dis – 2021. – DOI: 10.4081/monaldi.2021.1961

4. Samanidis, G. Current challenges in the diagnosis and treatment of cardiac myxoma. / G. Samanidis, M. Khoury, M. Balanika, D.N. Perrea // Kardiol Pol – 2020. – Vol. 78. – P. 269–277. – DOI:10.33963/KP.15254

5. Sramek, V. Autophagy in cardiac myxoma: An important puzzle piece in understanding its inflammatory environment / V. Sramek, M. Dridi, A. Papoudou-Bai [et al.] // Pathology – Research and Practice – 2021. – Vol. 226. – DOI: 10.1016/j.prp.2021.153609

МОРФОЛОГИЧЕСКИЕ ИЗМЕНЕНИЯ СТЕНКИ ВНУТРЕННЕЙ СОННОЙ АРТЕРИЙ ПРИ ЕЕ ПАТОЛОГИЧЕСКОЙ ИЗВИТОСТИ

Апинон О.В.
УО «Гомельский государственный медицинский университет»
г. Гомель, Беларусь
Юдина О.А.
ГУ РКМЦ Управления делами Президента РБ,
г. Минск, Республика Беларусь
Трисветова Е.Л.
УО «Белорусский государственный медицинский университет»,
Беларусь, Минск

Были изучены гендерные и возрастные особенности патологически извитых внутренних сонных артерий. Установлено, что в основе патогенеза патологической извитости лежит фибромускулярная дисплазия стенки артерии. Определены морфологические характеристики фибромускулярной дисплазии в стенке патологически извитых внутренних сонных артерий.

Ключевые слова: *патологическая извитость, внутренняя сонная артерия, фибромускулярная дисплазия.*

MORPHOLOGICAL CHANGES IN THE INTERNAL CAROTID ARTERY WALL IN PATHOLOGICAL TORTUOSITY

Apinon O.V.
Gomel State Medical University
Belarus, Gomel
Yudina O.A.
"Republican Clinical Medical Center" of the Administration of the President of the Republic of Belarus,
Belarus, Minsk
E.L. Trisvetova
Belarusian State Medical University,
Belarus, Minsk

The gender and age peculiarities of pathologically tortuous internal carotid arteries were studied. It was established that fibromuscular dysplasia of the arterial wall underlies the pathogenesis of pathological tortuosity. Morphological characteristics of fibromuscular dysplasia in the wall of pathologically tortuous internal carotid arteries were determined.

Key words*: pathological tortuosity, internal carotid artery, fibromuscular dysplasia***.**

Актуальность. Сведения о структурных аномалиях конфигурации внутренней сонной артерии (ВСА) появились еще в XVIII веке. Однако потребовалось более двух столетий для определения клинической значимости

патологической извитости ВСА в формировании сосудисто-мозговой недостаточности и выделения ее как самостоятельной нозологии. Патологическая извитость ВСА является второй по частоте причиной развития симптомов сосудисто-мозговой недостаточности, уступая лишь атеросклеротическому поражению брахицефальных артерий.

Ультразвуковая диагностика позволяет выявлять отклонения в строении магистральных сосудов в виде изгибов, гипоплазий, появлений турбулентных течений, а также определять скоростные характеристики кровотока. Среди структурно-функциональных аномалий прецеребральных артерий часто диагностируют извитость сонных артерий [1].

ВСА, как правило, имеют прямолинейный ход и эффективно осуществляют транспорт крови в дистальные отделы сосудистого русла. Тем не менее могут принимать изогнутую форму по причине неправильного эмбрионального развития или приобретенной патологии.

В части случаев в основе патологической извитости ВСА лежит фибромускулярная дисплазия (ФМД). Отдельные авторы относят ФМД к генетическим заболеваниям (OMIM, 135580), обусловленным нарушениями строения и метаболизма соединительной ткани. В случае ФМД описана мутация гена COL31A гена, трансформирующего фактора роста (TGF)-β рецепторов 1 и 2, ACTA2. В семьях с мутацией указанных генов отмечали мультифокальные сосудистые изменения восходящей грудной аорты, диссекции сонной или позвоночной артерии, семейную историю внезапной сердечной смерти. Существуют наблюдения семейного характера ФМД у родственников первой линии, аутосомно-доминантном наследовании (в 60% случаев) с переменной пенетрантностью. Фенотип заболевания достаточно изменчив, вероятно, взаимодействие генотипа и факторов окружающей среды влияет на появление сосудистых нарушений [2, 3].

Цель: дать характеристику структурным изменениям в стенке патологически извитых ВСА с признаками ФМД.

Материалы и методы: исследование выполнено на архивном операционном материале патологически извитых ВСА, полученных при оперативных вмешательствах по поводу их пластики и протезирования. Преаналитический этап проведен на базе УЗ «Гомельское областное патологоанатомическое бюро». Исследовали 45 фрагментов ВСА с патологической извитостью: у 7 мужчин и 38 женщин и 10 фрагментов ВСА без патологических изменений, полученные при аутопсии лиц молодого возраста с известной непосредственной причиной смерти. Возраст минимальный 20, максимальный 69, средний 50,76±13,00027 лет.

По совокупности выявленных изменений материал разделили на группы:

- *группа сравнения (СГ=10)*: ВСА без патологических изменений;
- *1-я группа (ИГ1=18):* извитые ВСА с ФМД без признаков атеросклероза;

- *2-я группа (ИГ2=11)*: извитые ВСА с сочетанным поражением ФМД и атеросклерозом;
- *3-я группа (ИГ3=16)*: извитые ВСА с атеросклерозом без признаков ФМД.

Статистическая обработка проведена в программе «Статистика 10» с применением χ^2, критерия Фишера, U-критерия Манна-Уитни и критерия Спирмена.

Полученные результаты. Характеристика пациентов по возрасту в исследуемых группах представлена в таблице 1.

Таблица 1. – Сравнительная характеристика исследуемых групп по возрасту (непараметрический дисперсионный анализ Манна-Уитни с поправкой Бонферрони)

Параметры	ИГ1	ИГ2	ИГ3	СГ
Средний возраст, лет	37,1±8,13	60,9±5,13	59,19±5,15	32,4±9,11
Me (25-75‰)	40 [34.5-44]	60 [58.5-65]	61 [57-62.25]	32.4[35-36]
ИГ1		**p =0,0000506**	**p = 0,00000402**	p=0,828
ИГ2			p = 0,536	**p=0,000696**
ИГ3				**p=0,00016**

Изолированная ФМД патологически извитых ВСА (ИГ1) выявлена в 40% (18/45) случаях: в 77,8%(14/18) у женщин и в 22,2% (4/18) у мужчин (χ^2=9; p=0,0027). ФМД одинаково часто имела место в правых и в левых патологически извитых ВСА (соответственно 44,4% и 55,6%; χ^2=0,1, p=0,739).

Циркулярный вариант ФМД встречался при патологической извитости ВСА значимо чаще, чем сегментарный (соответственно83,3% и 16,7%; χ^2=0,1344, p=0,00025).

Интимальный и медийный типы ФМД встречались с одинаковой частотой (соответственно 44,4% и 38,9%; χ^2=0,6,36, p=1,0), смешанный тип ФМД встречался реже - в 16,7% случаев (χ^2=13,44, p=0,00025).

Просвет артерий в большинстве случаев (77,8%; χ^2=9, p=0,0027) не имел сужений, а в 22,2% был сужен не более, чем на 15% за счет увеличения толщины интимы. Диссекцию патологически извитых ВСА с ФМД наблюдали в большинстве случаев (72,2%; χ^2=5,44, p=0,019).

Изменения в интиме и в медии наблюдали во всех образцах ИГ1.

Утолщение интимы выявили во всех случаях интимальной ФМД циркулярного или сегментарного характера. Утолщение интимы было обусловлено пролиферацией в ней клеток со светлыми удлиненными ядрами и эозинофильной цитоплазмой, напоминающих по фенотипу гладкомышечные. Пролиферация клеток со светлым удлиненным ядром, которые располагались в

интиме по всей окружности ВСА либо секторально при интимальном типе ФМД, имела место во всех случаях.

Увеличение толщины медии во всех случаях медийной ФМД циркулярного или сегментарного характера было обусловлено нарушением соотношения и/или дезорганизацией волокон и клеток, изменением характера и объема экстрацеллюлярного матрикса.

Избыток продуктов экстрацеллюлярного матрикса наблюдали во всех образцах ИГ1. Базофильное вещество экстрацеллюлярного матрикса с одинаковой частотой выявили только в интиме или медии (изолированно) или в обеих оболочках ВСА (33,3%,27,8% и 38,9% соответственно; χ^2=0,5, p=0,77). Локализация избытка продуктов экстрацеллюлярного матрикса во всех образцах совпадала с типом ФМД.

Нарушение ориентации эластических и коллагеновых волокон определили в 44,4%, в остальных образцах ИГ1 такие изменения не наблюдали (χ^2=0,1, p=0,73). Все образцы с нарушением ориентации эластических и коллагеновых волокон имели медийный или смешанный тип ФМД.

Особенностью для ИГ1 стало отсутствие миграции vasa vasorum из адвентиции в медию в большинстве образцов (77,8%; χ^2=9, p=0,0027). Также в ИГ1 не было значимого сужения просвета ВСА (77,8%; χ^2=9, p=0,0027).

Очаговое ишемическое повреждение гладкомышечных клеток медии в ИГ1 выявили в 38,9% во всех образцах с медийным типом ФМД. Гладкомышечные клетки медии образцов ИГ1 с малиновым окрашиванием цитоплазмыпри окраске MSB выявляли в виде одного или нескольких фокусов циркулярно.

При ИГХ исследовании с антителом к кальпонину (маркер мышечных клеток), было выявлено, что пролиферирующие клетки в интиме при интимальной ФМД имеют гладкомышечную дифференцировку. Феномен «выпадения» гладкомышечных клеток в медии при медийном и смешанном типе ФМД также был доказан при ИГХ исследовании: в большинстве случаев характер выпадения был очаговым, а не диффузным (70%; χ^2=68,9, p=0,0012). Следует отметить, что фокусы «выпадения» гладкомышечных клеток совпали по локализации с фокусами их ишемического повреждения.

Заключение. Выявлены гендерные и возрастные особенности у пациентов с патологической извитостью ВСА. Установлены статистически значимые различия в строении стенки патологически извитых ВСА с ФМД: преобладание циркулярного варианта интимального и медийного типов над сегментарным. Показано, что изолированные ФМД патологически извитых ВСА чаще протекают с диссекцией стенки.

Список литературы.

1. Патологическая извитость внутренней сонной артерии: клиника, диагностика, хирургическое лечение / Гавриленко с соавт. // Кардиология и сердечно-сосудистая хирургия. – 2016. - № 9 (1). – С. 29-33.

2. Diagnosis and management of fibromuscular dysplasia: an expert consensus / A. Persu [et al.] // Eur. J. Clin. Invest. – 2012. - № 42. – P. 338–347.

3. Fibromuscular dysplasia / L. Stacey [et al.] // Circulation. - 2012. – Vol. 125, № 18. – P. 636-639.

СЛУЧАЙ НАБЛЮДЕНИЯ ПЕНТАДЫ КАНТРЕЛЛА

Барбашова Е.М., Мишин А.В., Мартемьянова Л.А., Турченко С.Ю.
УО «Гомельский государственный медицинский университет»,
Беларусь, Гомель

Представлены результаты морфологического исследования плода в сроке гестации 11 недель с пентадой Кантрелла.

Ключевые слова: *пентада кантрелла; эктопия сердца; патологическая анатомия; случай из практики*

THE CASE OF CANTRELL'S PENTAD OBSERVATION

Barbashova E.M., Mishin A.V., Martemyanova L.A., Turchenko S.Yu.
Gomel State Medical University,
Belarus, Gomel

The results of morphological examination of the fetus at 11 weeks gestation with Cantrell pentad are presented.

Key words: *Cantrell's pentad; ectopia of the heart; pathological anatomy; case from practice*

Актуальность: пентада Кантрелла (ПК) – редкий комбинированный порок развития, представленный пятью признаками: торакоабдоминальной аплазией передней брюшной стенки, аплазией дистальной части грудины, передней части диафрагмы и диафрагмального перикарда, как следствие, с развитием эктопии сердца, а также врожденными аномалиями сердца (дефектом межжелудочковой перегородки, атрезией трикуспидального или митрального клапана, тетрадой Фалло, единственным желудочком сердца), также с легочным стенозом, коарктацией аорты, транспозицией магистральных сосудов. Распространенность варьирует в пределах 1 случая на 65-200 тыс. живорожденных. В мировой литературе имеются описания около 160 случаев, включая неполные формы. В соотношении 1,35:1 преобладает рождение мальчиков [1,2,3]. Дефекты, наблюдаемые при пентаде Кантрелла, являются результатом нарушения дифференцировки эмбриональной мезодермы на 14–18-й дни развития. Экстракардиальные аномалии включают в себя челюстно-лицевые дефекты, пороки развития центральной нервной системы, мальформации скелета: косолапость, отсутствие большеберцовой или лучевой костей, абдоминальные аномалии: полиспления, агенезия желчного пузыря, незавершенный поворот толстой кишки. Пренатально пентада Кантрелла может быть выявлена при ультразвуковом исследовании уже с 10-й недели беременности посредством двух основных признаков: эктопированного сердца и параумбиликального дефекта передней брюшной стенки [1]. Прогноз неблагоприятный. Исходы и врачебная тактика определяются характером кардиального порока и тяжестью внесердечных аномалий. Выраженность

признаков этого синдрома широко варьируется, поэтому каждый случай ПК уникален и требует индивидуального, мультидисциплинарного подхода [1,3].

Цель: описать индивидуальные особенности морфологической диагностики и дифференциальной диагностики пентады Кантрелла на основании случая из собственной практики.

Материалы и методы исследования: клинические данные брались из направления на патогистологическое исследование. Для верификации пренатально установленного врождённого порока развития было проведено патологоанатомическое вскрытие с учетом рекомендаций по проведению аутопсий плодов 1-го триместра беременности. Для морфологического исследования секционный материал подвергался стандартной процедуре гистологической обработки. Проводилась дегидратация препаратов, после чего их заливали в парафин. Гистологические срезы окрашивались гематоксилином и эозином. Изучение микропрепаратов проводилось с помощью световой микроскопии, на микроскопе Karl Zeizz Axiostar plus.

Полученные результаты. Пациентка А., 23 года. Впервые обратилась для проведения скринингового ультразвукового исследования по поводу беременности в УЗ «Гомельский областной диагностический медико-генетический центр с консультацией «БРАК и СЕМЬЯ». При ультразвуковом исследовании были выявлены врождённые пороки развития у плода и выставлен диагноз: «беременность 11 недель, множественные врождённые пороки развития – аномалия стебля тела?» Проведено пренатальное консультирование, в связи с тяжестью данного порока развития рекомендовано прерывание беременности по медико-генетическим показаниям. Абортированный материал был направлен для проведения патологоанатомического исследования и был представлен фрагментом пуповины и плодом. Наружный осмотр. Плод мужского пола. Кожные покровы со слабовыраженной мацерацией. Длина тела и теменно-копчиковая длина не определялись из-за выраженной деформации позвоночника плода. Длина кисти – 9 мм, длина предплечья – 12 мм, длина кисти + предплечья – 21 мм, длина голени – 16 мм, окружность головы – 73 мм, бипариетальный диаметр – 18 мм, фронтоокципитальный диаметр – 25 мм. Длина стопы – 8 мм. Масса плода – 9,76 гр. В соответствии с антропометрическими показателями возраст плода – около 11 - 12 недель беременности. У плода – эктопия сердца, аплазия дистального отдела грудины, торакоабдоминальный дефект передней брюшной стенки с выходом печени, петель тонкой и толстой кишки, кифосколиотическая деформация позвоночника в нижнегрудном-крестцовом отделе (рисунок 1).

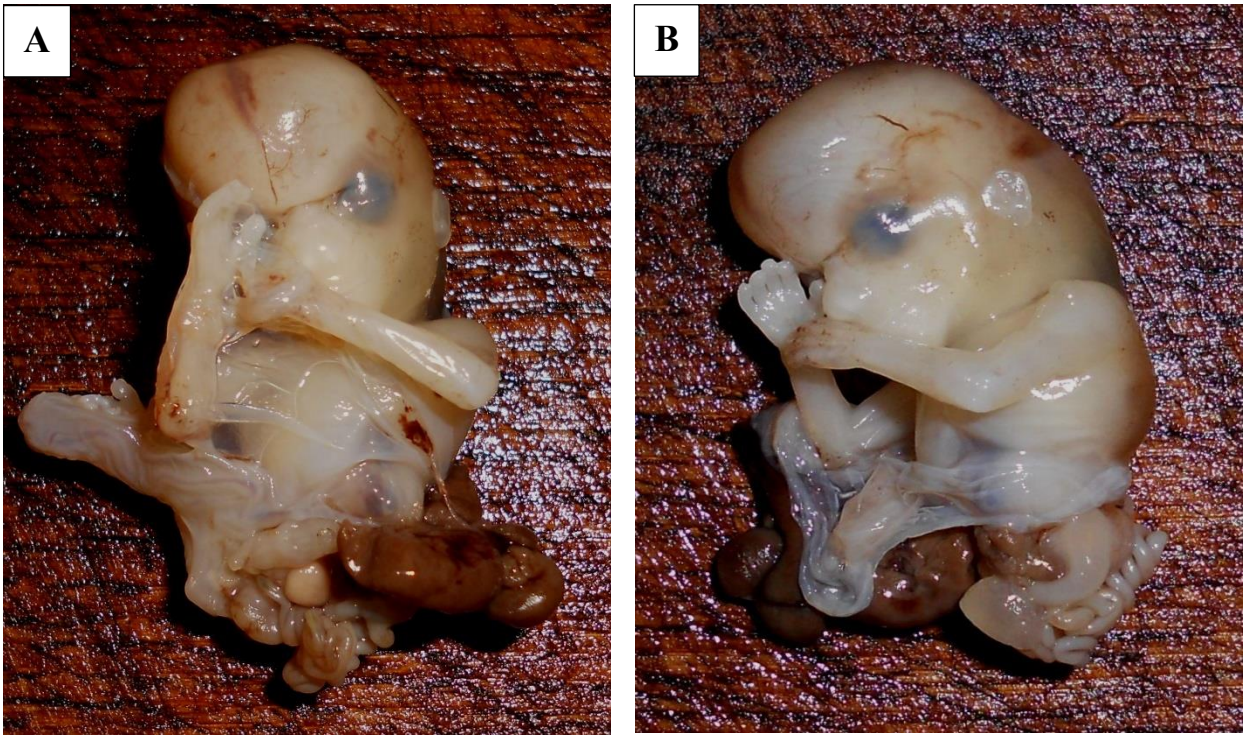

Рисунок 1. Фенотип плода: А – вид спереди; В – вид сбоку.

Внутренний осмотр. *Серозные полости и оболочки.* Листки плевры и брюшина гладкие, тусклые, полупрозрачные, без патологических наложений. Перикард с дефектом диафрагмального отдела до 0,5 см. *Органы дыхания.* Сформированы правильно. Слизистые оболочки гортани, трахеи и бронхов буровато-серого цвета. Легкие уплотнены, безвоздушные, однородные, сероватого цвета, деление на доли сохранено. *Органы кровообращения*. Сердце размерами 0,4 х 0,5 х 0,3 см, расположено вне грудной клетки. Предсердия визуально не изменены. Из левого желудочка отходит аорта (периметр устья ≈ 0,2 см), из правого - легочная артерия (периметр устья ≈ 0,2 см). Имеется дефект межжелудочковой перегородки в мембранозной части ≈ 0,1 см в диаметре. Полые вены нормального строения. Легочные вены в количестве 4. Миокард однородный, бледно-серого цвета. Эндокард всех отделов сердца гладкий. Клапаны гладкие, полупрозрачные. Овальное окно открыты, диаметром 0,1 см. Боталлов проток открыт. *Органы пищеварения.* Пищевод сформирован, проходим, со слабо выраженной продольной складчатостью. В просвете желудка – незначительное количество полупрозрачных слизистых масс. Тонкая и толстая кишка сформированы правильно, частично расположены вне брюшной полости. Печень буровато-коричневого цвета, деформирована. Поджелудочные железа сформирована, сероватая, дольчатая. *Органы мочевой и половой систем.* Почки сформированы правильно, поверхность со слабовыраженной эмбриональной дольчатостью. Правая почка размерами 0,3 х 0,5 х 0,3 см, левая - 0,3 х 0,5 х 0,3 см. Мочеточники сформированы правильно, проходимы на всем протяжении. Мочевой пузырь и

уретра нормального анатомического строения. Половые органы сформированы правильно по мужскому типу. *Железы внутренней секреции*. Надпочечники равновеликие, полулунные, корковое и мозговое вещество дифференцируются. Щитовидная железа сероватого цвета, состоит из двух долей. Вилочковая железа сформированы правильно, бледно-серого цвета. *Органы кроветворения и иммуногенеза*. Селезенка буроватого цвета, дряблая. Лимфатические узлы мелкие. *Центральная нервная система*. Кости черепа целы. Размеры большого родничка 0,3 х 0,3 см. Твердые мозговые оболочки и наметы сероватого цвета, мягкие мозговые оболочки отёчные, полнокровные. Большие полушария головного мозга студневидные, слои не дифференцируются. Мозжечок, желудочковая система, ствол и продолговатый мозг внешне не изменены. Позвоночник с кифосколиотической деформацией в нижнегрудном-крестцовом отделе. Спинной мозг нормального строения. Отмечается дефект передней части диафрагмы. Масса органов плода: головной мозг — 2,12 г, легкие - 0,92 г, сердце – 0,10, почки - 0,14 г, селезенка - 0,02 г, тимус - 0,02 г, надпочечники - 0,12 г, печень – 1,02 г. Патологоанатомический диагноз: Пентада Кантрелла: эктопия сердца, дефект межжелудочковой перегородки, гастрошизис с выходом печени, петель тонкой и толстой кишки, аплазия дистального отдела грудины, дефект диафрагмального отдела перикарда, дефект передней части диафрагмы. Обоснованное прерывание беременности в сроке около 11-12 недель.

Заключение. Дифференциальный диагноз в настоящем случае необходимо проводить с OEIS-комплексом, аномалией стебля тела, торакоабдоминальным синдромом, Covesdem синдромом (рецессивный костовертебральный дефект сегментации с мезомелией и особенностями лица) и спондилоторакальной дисплазией (синдром Ярхо–Левина).

Список литературы.

1. Пентада Кантрелла: клиническое наблюдение / Ашерова-Юшкова Д. В. [и др.] // Акушерство и гинекология. – 2015. – №. 4. – С. 101–105.

2. Зубкова, К.А. Пентада Кантрелла, тетрада Фалло и дивертикул левого желудочка у ребёнка / К.А. Зубкова // Российский педиатрический журнал. – 2019. – Т. 22. – №. 5. – С. 313–314.

3. Случай успешной коррекции пороков при пентаде Кантрелла / Аксельров М. А. [и др.] //Медицинский вестник Северного Кавказа. – 2018. – Т. 13. – №. 2. – С. 419–422.

АНАЛИЗ СЛУЧАЕВ КОЛОРЕКТАЛЬНОГО РАКА В ГОМЕЛЬСКОЙ ОБЛАСТИ ПО ДАННЫМ ГИСТОЛОГИЧЕСКИХ ИССЛЕДОВАНИЙ ЗА 2019-2020 ГОД

Барбашова Е.М., Тищенко Г.В.
УО «Гомельский государственный медицинский университет
Беларусь, Гомель

Была проведена оценка результатов гистологических исследований биопсийного материала пациентов с диагностированным колоректальным раком разных возрастных групп. По результатам проведенного исследования следует вывод, что у женщин в 2 раза чаще диагностируют аденокарциному толстой кишки, чем у мужчин. Средний возраст выявления КРР составляет 69,2 лет. Наиболее часто КРР диагностируется в возрасте от 60 до 69 лет, вне зависимости от пола. Сигмовидная кишка является самой часто встречаемой локализацией КРР у пациентов как женского, так и мужского пола. Наиболее часто при гистологическом исследовании биопсийного материала диагностируется умеренно дифференцированная аденокарцинома толстой кишки.

***Ключевые слова**: колоректальный рак, аденокарцинома толстой кишки, злокачественное новообразование, гистологические исследования*

ANALYSIS OF CASES OF COLORECTAL CANCER IN THE GOMEL REGION ACCORDING TO THE DATA OF HISTOLOGICAL STUDIES FOR 2019-2020

Barbashova E.M., Tishchenko G.V.
Gomel State Medical University
Belarus, Gome,

An assessment was made of the results of histological studies of biopsy material from patients diagnosed with colorectal cancer in different age groups. According to the results of the study, it follows that women are diagnosed with adenocarcinoma of the colon 2 times more often than men. The average age of CRC detection is 69.2 years. In the majority of cases CRC was diagnosed between the ages of 60 and 69, regardless of gender. The sigmoid colon is the most common location for CRC in both female and male patients. Most often, histological examination of biopsy material was diagnosed as moderately differentiated adenocarcinoma of the colon.

***Key words:** colorectal cancer, colon adenocarcinoma, malignant neoplasm, histological studies*

Актуальность. Колоректальный рак (КРР) остается одним из самых распространенных злокачественных новообразований, инвазивно распространяющимся через слизистую оболочку толстой кишки. В структуре

заболеваемости злокачественными новообразованиями КРР занимает второе место у женщин и третье по частоте у мужчин [1].

Только за 2019 год было установлено 1 800 000 случаев заболевания колоректальным раком и 880 000 смертей, согласно данным Всемирной организации здравоохранения. Известно, что повышенный уровень встречаемости КРР характерен для высокоразвитых государств [1, 2].

Географические особенности связаны с различной степенью влияния факторов риска КРР. К ним относятся особенности рациона питания и образа жизни человека. В частности, животные жиры, мясо, сниженное потребление фруктов, овощей, цельнозерновых продуктов, кальция и витамина D, а также сидячий образ жизни, курение и употребление алкоголя, экологические факторы на фоне генетически обусловленной восприимчивости к развитию данного вида рака. Стоит отметить большую роль воспалительных заболеваний кишечника (НЯК, болезнь Крона), причем риск развития рака растет с продолжительностью их течения [3].

Актуальной проблемой является выявление запущенных форм у первично обратившихся пациентов, что обуславливает высокую летальность в течение года от поставленного диагноза. КРР часто проявляется своими осложнениями: обтурационной кишечной непроходимостью, на долю которой приходится 30-85,5%, перифокальными гнойно-воспалительными процессами (5-35%), перфорацией кишки на фоне распада опухоли (0,4-27%), прорастанием опухоли в соседние органы и ткани (1,5-44%), кровотечением (0,818%) [2, 3].

Цель. Провести оценку результатов гистологических исследований биопсийного материала пациентов с диагностированным колоректальным раком разных возрастных групп.

Материалы и методы исследования. Исследование проводилось на базе ГУЗ «Гомельское областное клиническое патологоанатомическое бюро» с использованием архивного материала за 2019-2020 г. Было проанализировано 285 гистологических исследований биопсийного материала из Патологоанатомического отделения общей патологии № 1.

Для анализа обрабатывался ряд данных: пол, возраст пациентов, локализация и степень дифференцировки образования. Для статистической обработки данных использовался пакет программ Microsoft Office 2016.

Результаты. При анализе 285 гистологических препаратов с верифицированной аденокарциномой толстой кишки было выявлено, что в 191 (67,0%) случае биоптаты были взяты у женщин, а в 94 (33,0%) случаях – у мужчин. Средний возраст пациентов составил 69,2 лет, средний возраст среди женщин – 71,0 год, среди мужчин – 65,6 лет. Относительно возраста пациенты были разделены на 5 групп.

Среди 6 женщин в возрасте до 49 лет по локализации в равной степени встречаются аденокарциномы сигмовидной, нисходящей ободочной и прямой кишки (по 33,3%). Среди 3 мужчин в той же возрастной группе опухоль

локализовалась в прямой кишке в 66,7% случаев, в сигмовидной – у 33,3% пациентов.

Из 21 женщины в возрасте от 50 до 59 лет наиболее часто КРР выявлялся в прямой (38,1%), сигмовидной (33,3%) и восходящей ободочной кишке (9,5%), а также в равным долях в слепой, нисходящей ободочной кишке, в области печеночного и селезеночного углов (по 4,8%). У 23 мужчин данной возрастной группы (50-59 лет) основной локализацией аденокарциномы являлась сигмовидная кишка (34,8%), были выявлены случаи локализации в прямой (21,7%), поперечной ободочной кишке и печеночном угле (по 17,4%).

Среди женщин от 60 до 69 лет выявлено 58 случаев. Наиболее часто аденокарцинома выявлялась в сигмовидный кишке (32,8%), затем в прямой (29,3%), восходящей (15,5%) и нисходящей (10,3%) ободочной кишке. Отмечались единичные случаи локализации в аппендиксе, селезеночном и печеночном изгибе (по 5,55%). Количество мужчин в третьей возрастной группе (60-69 лет) составило 42 случая, и основной локализацией аденокарциномы являлась сигмовидная кишка (38,1%). Были выявлены случаи локализации в прямой (26,3%), в восходящей (11,9%) и поперечной (7,1%) ободочной кишке.

В четвертой группе женщин от 70 до 79 лет встретилось 50 случаев КРР. В равном процентном отношении отмечалась локализация аденокарциномы в сигмовидной и прямой кишке (по 30,0%), в меньшей степени встречалась локализация в восходящей кишке (12,0%) и печеночном изгибе (8,0%), также встречалась локализация в слепой, нисходящей кишке и селезеночном изгибе (по 6,0%). В выборке мужчин возраста от 70 до 79 лет (15 случаев) 33,3% всех случаев аденокарциномы были выявлены в сигмовидной кишке, встречалась локализация в прямой и восходящей ободочной (по 20,0%) кишке, также рак локализовался в печеночном угле (по 13,3%).

Среди женщин старше 80 лет (56 случаев) почти половину составляет локализация в сигмовидной кишке (44,6%), выявлялись случаи в восходящей ободочной (21,4%), прямой кишке (16,1%), и единичные случаи в поперечной ободочной (7,1%) и слепой кишке (5,4%). Численность мужчин старше 80 лет составила 11 случаев. Аденокарцинома локализовалась в прямой (36,4%), восходящей ободочной (27,3%) и сигмовидной (18,2%) кишке.

При анализе степени дифференцировки КРР было выявлено, что аденокарцинома G1 была выставлена в 28,4% случаев, G2 – в 56,5% случаев, G3 – в 14,7% случаев, недифференцированный рак – в 0,4% случаев.

Заключение.

По результатам проведенного исследования следует вывод, что у женщин в 2 раза чаще диагностируют аденокарциному толстой кишки, чем у мужчин. Средний возраст выявления КРР составляет 69,2 лет. Наиболее часто КРР диагностируется в возрасте от 60 до 69 лет, вне зависимости от пола. Сигмовидная кишка является самой часто встречаемой локализацией КРР у

пациентов как женского, так и мужского пола. Наиболее часто при гистологическом исследовании биопсийного материала диагностируется умеренно дифференцированная аденокарцинома толстой кишки.

Литература.

1. Швороб, Д. С. Диагностика молекулярно-генетических подтипов колоректального рака с использованием иммуногистохимических методов исследования / Д. С. Швороб, Т. И. Шевченко, Р. Б. Кондратюк // Научно-практический рецензируемый журнал Клиническая и экспериментальная морфология. – 2021. – Т. 10, № 3. – С. 14–20.

2. Федоров, В. Э. Эпидемиологические аспекты колоректального рака / В. Э. Федоров, К. А. Поделякин // Медицинский альманах. – 2017. – № 4. – С. 145–148.

3. Идиятуллина, Э. Т. Современные аспекты эпидемиологии, диагностики и терапии колоректального рака / Э. Т. Идиятуллина, В. Н. Павлов // Медицинский вестник Башкортостана. – 2017. – Т. 12, № 4. – С. 115–121.

ГИСТОЛОГИЧЕСКОЕ СТРОЕНИЕ И КЛЕТОЧНЫЙ СОСТАВ МАЛЫХ СЛЮННЫХ ЖЕЛЕЗ В НОРМЕ

Белякова Е.А.

Федеральное государственное бюджетное образовательное учреждение высшего образования «Северо-западный государственный медицинский университет им. И.И. Мечникова» Министерства здравоохранения Российской Федерации,

Россия, Санкт-Петербург

Интерпретация морфологических изменений в биопсийном материале малой слюнной железы при первичном синдроме Шегрена невозможна без знаний половозрастных и гистологических вариаций в норме. Были изучены варианты нормального гистологического строения, степени возрастных атрофических изменений и клеточного субпопуляционного состава малой слюнной железы в группе здоровых добровольцев. В ходе исследования установлено, что у здоровых лиц в малой слюнной железы мононуклеарные клетки в небольшом количестве рассеяны интерстициально или располагаются мелкими группами периацинарно. Среди мононуклеарных клеток наибольшее количество составляют плазмоциты. CD21+ фолликулярные дендритические клетки отсутствуют в биоптатах у здоровых лиц. Увеличение количества соединительной и жировой ткани в малых слюнных железах наблюдается у здоровых людей с возрастом.

Ключевые слова: *малая слюнная железа; гистология; иммуногистохимия; биопсия; первичный синдром Шегрена, плазматические клетки, фолликулярные дендритические клетки.*

HISTOLOGYCAL FEATURES AND CELLULAR COMPONENTE OF NORMAL MINOR SALIVARY GLAND

Belyakova E.A.

North-Western State Medical University named after I.I. Mechnikov,

Russia, St. Petersburg

Interpretation of morphological changes in the biopsy material of the minor salivary gland in primary Sjögren's syndrome is impossible without knowledge of age-gender and histological variations in the norm. Recent study has shown variants of the normal histological features, the degree of age-related atrophic changes and the cellular subpopulation components of the minor salivary gland in a group of healthy volunteers. In the course of the study, it was found that in healthy individuals in the minor salivary gland, mononuclear cells in a small amount are scattered interstitially or are present in small groups periacinarly. Among the mononuclear cells, plasma cells make up the largest number. CD21+ follicular dendritic cells are absent in biopsy specimens from healthy individuals. Increase amount of connective and adipose tissue in the minor salivary glands is observed in healthy people with aging.

Key words: *minor salivary gland, histology, immunohistochemistry, biopsy, primary Sjögren's syndrome, plasma cells, follicular dendritic cells*

Актуальность: гистологическое исследование биопсийного материала малой слюнной железы (МСЖ) – стандартная процедура, применяющаяся в комплексной диагностике первичного синдрома Шегрена (ПСШ), включенная в диагностический перечень федеральных клинических рекомендаций по диагностике и лечению болезни Шегрена ассоциации ревматологов России, американской коллегией ревматологов (ACR) и Европейской антиревматической лигой (EULAR). Существуют попытки унифицировать единый подход в оценке воспалительных и атрофических изменений в железе и корреляции полученных данных с клинической картиной. В 1970 году D. M. Chisholm и D. K. Mason были предложены критерии очагового инфильтрата/«фокуса» – скопления из 50 и более клеток, включающего лимфоциты, гистиоциты и плазматические клетки [1]. Для оценки доли воспалительных инфильтратов в единице объема ткани МСЖ был предложен подсчет Focus Score (FS) – параметра, представляющего собой количество лимфоидных фокусов в 4 $мм^2$ площади среза ткани железы [1]. По данным эпидемиологических исследований ПСШ наиболее подвержены женщины в возрасте 35–55 лет [2]. В связи с этим без знаний вариантов нормального гистологического строения, степени возрастных атрофических изменений и клеточного субпопуляционного состава МСЖ, особенно в данной половозрастной группе, невозможно интерпретировать полученные результаты в условиях болезни.

Цель: количественная оценка субпопуляционного состава клеточных инфильтратов, оценка выраженности атрофических и склеротических возрастных изменений в биопсиях малых слюнных желез здоровых добровольцев.

Материалы и методы исследования: были изучены биоптаты малых слюнных желез 20 некурящих здоровых добровольцев (18 женщин, 2 мужчин) в возрасте от 30 до 62 лет (медиана – 46 лет). Каждое исследование включало в себя окраску гематоксилином-эозином. Для оценки степени склероза стромы и атрофии железистой ткани были выполнены гистохимические окраски: PAS реакция, трихром по Массону, пикрофуксин по Ван-Гизону, импрегнация серебром по Гордон-Свитсу. Вычислялся параметр FS по формуле: FS = n/a x $4мм^2$, где n – количество фокусов ≥ 50 мононуклеарных клеток, a - площадь среза биоптата МСЖ. При помощи иммуногистохимических реакций с антителами к CD3, CD4, CD8, CD20, CD21, CD68 и CD138 был произведен подсчет количества Т-, В-лимфоцитов, макрофагов, плазматических клеток и фолликулярных дендритических клеток в единице площади среза ткани.

Полученные результаты. Возрастные атрофические изменения в виде слабовыраженного до умеренно выраженного липоматоза были выявлены у

трех пациентов женского пола (возраст 43, 56 и 62 года соответственно). У одной из пациенток 62 лет наряду с липоматозом отмечалась умеренная дилатация протоков. С помощью окрасок трихром по Массону и пикрофуксином по Ван Гизону выявлялись тонкие коллагеновые волокна в перидуктальных пространствах, а при импреганации серебром по Гордон-Свитсу – ретикулиновые волокна в периацинарных пространствах. Цитоплазма слизистых клеток в ацинусах равномерно окрашивалась в ярко малиновый цвет реактивом Шиффа.

Во всех гистологических препаратах отсутствовали лимфоидные фокусы из 50 и более клеток, FS=0. У 3 из 20 пациентов были обнаружены мелкие перидуктальные лимфоидные скопления, составляющие менее 50 клеток (возраст 36, 46 и 46 лет). При дифференциальном подсчете клеток инфильтратов в 4 мм^2 было установлено, что у всех пациентов преобладали плазматические клетки (медиана – 111), которые располагались дискретно и/или были рассеяны мелкими группами преимущественно периацинарно. Среди лимфоцитов преобладали Т-клетки (медиана 30), преимущественно за счет CD4 позитивных Т-хелперов; соотношение CD4:CD8 = 2,05:1. Тканевые макрофаги, декорированные экспрессией CD68, имели максимальную удельную плотность в перидуктальном пространстве (медиана 6,3). Фолликулярные дендритические клетки (CD21) во всех биоптатах отсутствовали (таблица 1).

Таблица 1. – Количественная оценка субпопуляционного состава клеточных инфильтратов

Субпопуляция клеток	Медиана	25 перцентиль	75 перцентиль	min	max
CD3+ Т-лимфоциты	30	18	42	9	90
CD20+ В-лимфоциты	13	8	17	3	51
CD68+ макрофаги	6	4	13	1	24
CD138+ плазмоциты	111	61	196	13	270
CD4+ Т-лимфоциты хелперы	16	12	33	5	52
CD8+ цитотоксические Т-лимфоциты	11	7	16	5	95
CD21+ фолликулярные дендритические клетки	0	0	0	0	0

Заключение. Результаты исследования биоптатов малых слюнных желез показали, что у обследованных здоровых добровольцев на фоне умеренных возрастных атрофических изменений отсутствовали признаки хронического сиалоаденита. Возрастные атрофические изменения МСЖ в виде

слабовыраженного липоматоза и умеренная дилатации протоков были обнаружены лишь в трех случаях из двадцати, а гистологические признаки массивного перидуктального и/или периацинарного коллагенового фиброза паренхимы и стромы МСЖ и вовсе отсутствовали.

Результаты исследования выявили, что в строме МСЖ здоровых лиц мононуклеарные клетки не формируют «фокусы» из 50 и более клеток, они в небольшом количестве рассеяны интерстициально или располагаются мелкими группами периацинарно. В настоящем исследовании связь количества лимфоидных клеток с возрастом не очевидна, возможно, из-за ограниченного объема выборки. Среди мононуклеарных клеток наибольшее количество составляют плазматические клетки, а лимфоциты и макрофаги были обнаружены в меньших количествах. Травматизация губ, инфекции СЖ могут быть возможными причинами появления этих клеток в МСЖ [3]. CD21+ фолликулярные дендритические клетки отсутствовали в биоптатах у здоровых лиц. Эти клетки обнаруживаются в воспалительных инфильтратах МСЖ пациентов с ПСШ [4]. Выявление CD21-позитивных клеток в биоптате МСЖ может быть предложено для разработки дополнительных гистологических критериев этого заболевания.

Таким образом, при патоморфологической оценке воспалительных инфильтратов малых слюнных желез у пациентов с первичным синдромом/болезнью Шегрена можно рекомендовать ориентироваться на соотношение субпопуляций клеток в инфильтрате и их количество в единице площади, полученные в этом исследовании. Увеличение количества соединительной и жировой ткани в малых слюнных железах наблюдается у здоровых людей с возрастом.

Список литературы.

1. Chisholm D.M. Lymphocytic sialadenitis in the major and minor glands: a correlation in postmortem subjects / D.M. Chisholm, J.P. Waterhouse, D.K. Mason // Journal of Clinical Pathology, 1970 – Vol. 23, iss. 8. – P. 690–694.

2. Qin B. Epidemiology of primary Sjögren's syndrome: a systematic review and meta-analysis / B. Qin, J. Wang, Z. Yang [et al.] // Annals of the rheumatic diseases, 2015 – Vol. 74, iss. 11. – P. 1983–1989.

3. Costa S. Reliability of histopathological salivary gland biopsy assessment in Sjogren's syndrome: a multicentre cohort study / S. Costa, I. Quintin-Roué, A. Lesourd [et al.] // Rheumatology, 2014 – Vol. 54, iss. 6. – P. 1056–1064.

4. Carubbi F. Different operators and histologic techniques in the assessment of germinal center-like structures in primary Sjögren's syndrome minor salivary glands / F. Carubbi, A. Alunno, P. Cipriani // PLoS One, 2019 – Vol. 14, iss 1 – e0211142.

ГЕНДЕРНЫЕ МОРФОЛОГИЧЕСКИЕ И ИММУНОФЕНОТИПИЧЕСКИЕ ОСОБЕННОСТИ ГЕНИТАЛЬНОГО СКЛЕРОТИЧЕСКОГО ЛИХЕНА С ВЫСОКИМ РИСКОМ ОПУХОЛЕВОЙ ТРАНСФОРМАЦИИ

Бич Т.А.
УО «Белорусский государственный медицинский университет», Беларусь, Минск
Кузьменко-Москвина Ю.А.
ГУ «Республиканский клинический медицинский центр» Управления делами Президента Республики Беларусь, Беларусь, Минск

Были изучены гендерные морфологические и иммуногистохимические особенности генитального склеротического лихена с высоким риском опухолевой прогрессии. Авторами исследования установлено, что у мужчин статистически значимо чаще выявляются гистологические признаки, связанные с риском злокачественной прогрессии дерматоза (дискератоз, паракератоз и плоскоклеточная гиперплазия эпителия). При оценке иммунопрофиля дерматоза выявлено статистически значимое повышение индекса экспрессии Ki-67 у мужчин и отсутствие гендерных различий в экспрессии p53.

***Ключевые слова**: генитальный, склеротический лихен, малигнизация, гендерный*

GENDER-ASSOCIATED MORPHOLOGICAL AND IMMUNOHISTOCHEMICAL FEATURES OF GENITAL LICHEN SCLEROSUS WITH HIGH RISK OF MALIGNANT TRANSFORMATION

Bich T.
Belorussian State Medical University, Belarus, Minsk
Kuzmenka-Moskvina Y.
"Republican Clinical Medical Center" of the Administration of the President of the Republic of Belarus, Belarus, Minsk

Morphological and immunohistochemical features of genital lichen sclerosus with a high risk of tumor progression in males and females were studied. Histological signs associated with the risk of malignant progression of dermatosis – dyskeratosis, parakeratosis and epithelial squamous cell hyperplasia – are statistically more common for penile lichen sclerosus. Expression of the p53 do not demonstrate any gender differences. Ki-67 expression index significantly higher in penile lichen sclerosus versus vulvar lichen sclerosus.

***Key words:** genital, lichen sclerosus, malignization, gender*

Актуальность: вопросы определения гистологических и иммуногистохимических предикторов опухолевой трансформации генитального склеротического лихена (ГСЛ) по-прежнему остаются открытыми во всем мире. Имеющиеся в современной доступной литературе данные немногочисленны и противоречивы, а публикации, посвященные сравнительной гендерной морфологической и иммуногистохимической характеристике ГСЛ с высоким риском неопластической прогрессии, отсутствуют вовсе. Генитальный СЛ представляет собой воспалительный дерматоз кожи, слизистых оболочек полового члена и вульвы, клинически проявляющийся субъективным зудом, и, в поздних стадиях сопровождающийся развитием синехий, а также стриктур наружного отверстия уретры. Заболевание широко распространено среди мужчин и женщин разных возрастных групп, плохо диагностируется клинически и морфологически. В настоящее время ГСЛ принято считать дерматозом, обладающим злокачественным потенциалом. Именно поэтому, пациенты, страдающие ГСЛ, требуют обязательного динамического наблюдения и должного своевременного лечения [1]. По данным литературы к гистологическим признакам, повышающим риск неопластической трансформации ГСЛ, относятся плоскоклеточная гиперплазия (ПГ), базальноклеточная атипия многослойного плоского эпителия (МПЭ), паракератоз и дискератоз [1, 2].

Цель: выявить морфологические и иммунофенотипические особенности ГСЛ с высоким риском опухолевой прогрессии среди мужчин и женщин.

Материалы и методы исследования: ретроспективно проанализирован биопсийный и операционный материал кожи и слизистой оболочки полового члена (n=55) и вульвы (n=80) с морфологическим диагнозом СЛ без ассоциированного облигатного предрака (вульварного плоскоклеточного интраэпителиального поражения – ВПИП, плоскоклеточного интраэпителиального поражения полового члена – ПоИН) или плоскоклеточной карциномы (гистологические препараты окрашенные гематоксилином и эозином УЗ «Городское клиническое патологоанатомическое бюро» г. Минска за 2012-2016 гг.) Первичные морфологические диагнозы реклассифицированы в соответствии с современными рекомендациями [3, 4]. Критериями включения гистологических препаратов ГСЛ в настоящую работу явились: правильная ориентация кусочков, отсутствие обширных везикуло-буллезных и артифициальных изменений эпидермиса, размер фрагмента более 1,0 см для мужчин и 0,4 см – для женщин. Выделены 5 групп пациентов мужского и женского пола: «ГСЛ с ПГ», «ГСЛ с базальноклеточной атипией», «ГСЛ с паракератозом», «ГСЛ с дискератозом», «ГСЛ без ПГ, базальноклеточной атипии, паракератоза и дискератоза» (таблица 1). Гистологический диагноз ГСЛ верифицировался при наличии в исследуемом материале утолщенной базальной мембраны МПЭ, вакуольной дегенерации базальных эпителиоцитов и гомогенизации субэпителиальной соединительной ткани. Под утолщением

эпителиальной базальной мембраны понималось ее расширение (больше размера лимфоцита), структурная однородность и эозинофилия. Субэпителиальная соединительная ткань расценивалась как гомогенная при ее замещении аморфной, «стекловидной», слабо эозинофильной массой, практически лишенной клеток. Критерием для определения ПГ служило увеличение толщины шиповатого слоя МПЭ, как правило, за счет эпидермальных гребней. Руководствуясь данными, представленными Chiesa-Vottero и соавт. (2006), «базальноклеточная атипия» выставлялась при наличии в базальных отделах МПЭ анизонуклеоза, кариомегалии, ядерной гиперхромии при отсутствии других критериев ВПИП или ПоИН, таких как патологические митозы и койлоцитоз [1]. Иммунопрофиль ГСЛ в вышеперечисленных группах пациентов изучен с применением антител к p53 и Ki-67, используя алгоритм подсчета экспрессии p53 и Ki-67, разработанный B. Liegl и S. Regauer (2006) [5]. Анализ экспрессии вышеупомянутых маркеров проводился только в позитивно окрашенных ядрах базальных кератиноцитов МПЭ. Подсчет доли позитивно окрашенных ядер клеток производился на 200 непрерывно располагающихся эпидермоцитах. Интенсивность окрашивания подразделялась на три категории: слабая, умеренная, выраженная. При наличии более 100 ядер с выраженной степенью окрашивания паттерн экспрессии считался положительным для p53 и высоким – для Ki-67. Выраженная ядерная экспрессия от 1 до 100 клеток трактовалась как «дикий тип» для p53 и умеренная – для Ki-67. Отсутствие позитивных ядер клеток с выраженной интенсивностью окрашивания рассматривалось как отрицательный паттерн экспрессии p53 и слабый – для Ki-67. Статистическая обработка проведена в программе «Статистика 10» с применением χ^2, критерия Фишера, U-критерия Манна-Уитни и критерия Спирмена. Подсчет экспрессии ИГХ маркеров осуществлен в программе Image J.

Полученные результаты. При анализе отобранных случаев ГСЛ на предмет наличия в нем гистологических признаков, повышающих риск его злокачественной трансформации, было установлено, что СЛ полового члена статистически значимо чаще демонстрирует наличие всех приведенных выше параметров, чем вульварный дерматоз: дискератоз (75,4%, n=46 и 43,4%, n=36 соответственно, χ^2=14,7, p<0,001), ПГ (65,6%, n=40 и 20,5%, n=17 соответственно, χ^2=29,9, p<0,001), паракератоз (60,7%, n=37 и 28,9%, n=24 соответственно, χ^2=14,5, p<0,001), базальноклеточная атипия (42,6%, n=26 и 10,8%, n=9 соответственно, χ^2=19,3, p<0,001). Установлено, что сочетание ПГ и базальноклеточной атипии статистически значимо чаще отмечалось в ГСЛ полового члена, чем в вульварном дерматозе (65,7%, n=23 и 23,5%, n=4 соответственно, χ^2=7,4, p=0,007).

Иммуногистохимическое исследование с использованием маркера p53 проведено в 57 случаях вульварного СЛ и 40 наблюдениях СЛ полового члена, Ki-67 – у 40 и 40 пациентов соответственно. При сопоставлении ИМ p53 в

наблюдениях с ПГ (U=164,0, p=0,409), базальноклеточной атипией (U=65,5, p=0,977), паракератозом (U=185,5, p=0,634) и дискератозом (U=395,5, p=0,441) в группах «ГСЛ у мужчин» и «ГСЛ у женщин» установлено отсутствие статистически значимых различий. В обеих гендерных группах в равной степени часто наблюдается гиперэкспрессия p53 с ИМ более 70,0 (в 47,5%, n=19 у мужчин и 49,1%, n=28 у женщин соответственно, U=1007,0, p=0,333). При сопоставлении ИМ Ki-67 между мужчинами и женщинами установлены статистически значимые гендерные различия по всем вышеописанным параметрам (таблица 1): ПГ (U=38,0, p<0,001), базальноклеточная атипия (U=3,0, p=0,002), паракератоз (U=54,0, p<0,001) и дискератоз (U=38,0, p<0,001) встречались статистически значимо чаще у мужчин, чем у женщин.

Таблица 1. – Индекс маркировки Ki-67 в наблюдениях ГСЛ с морфологическими признаками с высоким риском неопластической прогрессии у мужчин (м) и женщин (ж)

Гистологический признак	Пол	Ki-67					
		n	Me ИМ Ki-67 (25 %-75 %)	Значение U-критерия Манна - Уитни	Статистическая значимость различий	Значение U-критерия Манна - Уитни	Статистическая значимость различий
Плоскоклеточная гиперплазия	М	26	41,3 (28,5-60,0)	89,0	0,009	38,0	<0,001
	Ж	14	14,3 (9,5-19,5)	114,5	0,079		
Базальноклеточная атипия	М	19	41,5 (34,0-61,0)	108,0	0,014	3,0	0,002
	Ж	5	15,5 (7,0-19,5)	67,0	0,462		
Паракератоз	М	24	44,0 (36,8-63,0)	44,0	<0,001	54,0	<0,001
	Ж	12	8,8 (4,0-17,5)	156,5	0,879		
Дискератоз	М	32	39,0 (25,5-53,0)	74,0	0,07	38,0	<0,001
	Ж	20	8,5 (5,0-17,0)	167,0	0,527		

Заключение. Установлен ряд статистически значимых морфологических и иммуногистохимических гендерных различий ГСЛ. Заболевание у мужчин статистически значимо чаще сопровождается нарушением кератинизации в форме дискератоза (75,4%, n=46 и 43,4%, n=36 соответственно, χ^2=14,7, p<0,001), паракератоза (67,0%, n=37 и 28,9%, n=24 соответственно, χ^2=14,5, p<0,001) и развитием ПГ покровного эпителия (65,6%, n=40 и 20,5%, n=17 соответственно, χ^2=29,9, p<0,001) – признаков, связанных с риском злокачественной прогрессии дерматоза. Статистически значимо более частое наличие паракератоза и дискератоза в ГСЛ у мужчин позволяет предположить, по аналогии с вульварным СЛ, что эти гистологические признаки также могут быть сопряжены с более высоким риском неопластической прогрессии дерматоза. Несмотря на имеющиеся статистически значимые различия в морфологическом строении ГСЛ у мужчин и женщин, заключающемся в более частом наличии гистологических признаков с высоким риском неопластической трансформации у мужчин, принципиальных гендерных различий в экспрессии p53 между ними нет. Статистически значимые различия между группами пациентов установлены только по экспрессии Ki-67, медиана индекса маркировки которого статистически значимо выше у мужчин, чем у женщин (U=272,5, p<0,001), в том числе в наблюдениях с ПГ (U=38,0, p<0,001), базальноклеточной атипией (U=3,0, p=0,002), паракератозом (U=54,0, p<0,001), дискератозом (U=38,0, p<0,001). Основываясь на полученных данных, можно предположить, что ГСЛ у мужчин обладает более высоким злокачественным потенциалом по сравнению с вульварным дерматозом. Данная гипотеза требует дальнейшего изучения.

Список литературы.

1. Chiesa-Vottero, A. Histopathologic study of thin vulvar squamous cell carcinomas and associated cutaneous lesions: a correlative study of 48 tumors in 44 patients with analysis of adjacent vulvar intraepithelial neoplasia types and lichen sclerosus / A. Chiesa-Vottero, P.M. Dvoretsky, W.R. Hart // Am. J. Surg. Pathol. – 2006. – Vol. 30, № 3. – P. 310-318.
2. Differentiated vulvar intraepithelial neoplasia is often found in lesions, previously diagnosed as lichen sclerosus, which have progressed to vulvar squamous cell carcinoma / H.P. van de Nieuwenhof [et al.] // Mod. Pathol. – 2011. – Vol. 24, № 2. – P. 297-305.
3. European Association of Urology. EAU guidelines on penile cancer / F. Algaba [et al.] // Eur. Urol. – 2002. – Vol. 42, № 3. – P. 199–203.
4. The 2015 International Society for the Study of Vulvovaginal Disease (ISSVD) Terminology of Vulvar Squamous Intraepithelial Lesions. Journal of Lower

Genital Tract Disease / J. Bornstein [et al.] // Mod. Pathol. – 2016. – Vol. 20, № 1. – P. 11–14.

5. Liegl, B. p53 immunostaining in lichen sclerosus is related to ischaemic stress and is not a marker of differentiated vulvar intraepithelial neoplasia (d-VIN) / B. Liegl, S. Regauer // Histopathology. – 2006. – Vol. 48, № 3. – 268–274 p.

К ВОПРОСУ О ФЕОХРОМОЦИТОМЕ НАДПОЧЕЧНИКОВ

Брагина З. Н.
УО «Белорусский государственный медицинский университет», Беларусь, Минск
Полякова С.М.
УО «Белорусский государственный медицинский университет», Беларусь, Минск

Авторами дана клинико-морфологическая характеристика феохромоцитомы надпочечников у пациентов разного возраста и пола. В ходе исследования было установлено, что феохромоцитома чаще выявляется у женщин, чем у мужчин, а средний возраст пациентов составляет 52+-3 года. В большинстве случаев имело место одностороннее поражение надпочечников, а альвеолярный тип строения опухоли оказался преобладающим. Также авторы установили, что в данном исследовании для злокачественной феохромоцитомы характерен альвеолярный и дискомплексированный варианты гистологического строения.

***Ключевые слова**: феохромоцитома, локализация, морфология, возраст, пол.*

SOME OBSERVATIONS UPON ADRENAL PHEOCHROMOCYTOMA

Bragina Z.
Belorussian State Medical University, Belarus, Minsk
Polyakova S.
Belorussian State Medical University, Belarus, Minsk

The authors studied the clinical and morphological characteristics of adrenal pheochromocytoma in patients of different age and gender. During the study it was found that pheochromocytoma is more often detected in women than in men, and the average age of patients is 52+-3 years. In most cases, there was a unilateral lesion of the adrenal glands, and the alveolar type of tumor structure was predominant. Also, the authors found that malignant pheochromocytoma is characterized by alveolar and discomplexed variants of the histological structure.

***Keywords**: pheochromocytoma, localization, morphology, age, gender.*

Актуальность. Феохромоцитома - редкая опухоль хромаффинных клеток мозгового вещества надпочечников, способная так же к вненадпочечниковой локализации и секреции гормонов стресса (катехоламинов). В последнее время благодаря развитию методов лучевой диагностики (УЗИ, КТ, МРТ) увеличилась частота прижизненной диагностики данной опухоли. Феохромоцитома диагностируется в любом возрасте, но чаще между сорока и пятидесятью годами, но может проявляться в любом возрасте [1,2]. Наиболее часто

феохромоцитомы локализуются в надпочечниках (90%), в 8% может возникать в аортальном поясничном параганглии. Достаточно редко - вне надпочечников [1]. Клинические проявления феохромоцитомы разнообразны, но в большинстве случаев опухоль сопровождается повышением артериального давления, что может иметь кризовый, постоянный характер или протекать бессимптомно [3,4]. В большинстве случаев феохромоцитома протекает является доброкачественной опухолью, но может быть и злокачественной. Частота злокачественной опухоли может колебаться от 5 до 26% [1,2,5]. Также существует несколько гистологических вариантов феохромоцитом, что нередко затрудняет их диагностику [1].

Цель: изучить клинико-морфологическую характеристику феохромоцитом надпочечников и возраст больных.

Материалы и методы. Для исследования был использован архивный биопсийный материал патогистологических исследований в ГКПБ г. Минска.

Результаты. В ходе исследования было проанализировано 23 случая феохромоцитом надпочечников, которые имели различные гистологические формы. Возраст больных колебался от 19 до 86 лет, средний возраст составил 52 года, наиболее уязвимым оказался возраст 50-59 лет, что соответствует литературным данным. Среди общего числа пациентов женщин было 15, что составило 65.2%, а мужчин 8 (34.8%). Таким образом, преобладали женщины в соотношении 1:1.9. Односторонняя локализация опухоли наблюдалась в 95.6% с одинаковой частотой поражения в левом и правом надпочечниках (11 пациентов, 47.8%). Поражение обоих надпочечников было выявлено у 1 больного (4.4%). Размеры опухолевого узла варьировали от 0.25 до 12x10 см, средний размер составил 5 см. В 1 наблюдении опухоль прорастала в паренхиму почки (4.4%), а в 6 случаях в жировую клетчатку, что соответствует 26.1%, в 5 наблюдениях опухоли имели капсулу (21.7%). Злокачественная феохромоцитома была отмечена в 6 наблюдениях (26.1%). В отдельных случаях в опухолях имелись кисты, но в большинстве случаев опухоль являлась плотной по консистенции, желтого или серо-желтого цвета. При гистологическом исследовании опухоли были представлены альвеолярным, трабекулярным, солидным и дискомплексированным вариантами.

Альвеолярное строение преобладало (14 наблюдений – 60,9%). Опухолевая ткань была представлена крупными полигональными клетками с эозинфильной цитоплазмой, которые формировали солидные альвеолярные структуры (клеточные «гнезда»). Они были окружены тонкими прослойками соединительной ткани. Наблюдались также поля веретенообразных клеток с вытянутыми гиперхромными ядрами. Такие структуры отмечались в 4 случаях злокачественной феохромоцитомы.

При трабекулярном строении (3 случая – 13,04%) опухоль была представлена крупными полигональными клетками, образующими тяжи, разделенные тонкостенными сосудами, а также полями фиброза и гиалиноза.

Феохромоцитомы солидного строения (4 наблюдения – 17,4%) состояли из крупных полигональных клеток с бледной или мелкозернистой цитоплазмой.

Дискомплексированный вариант опухоли диагностирован был в 2 случаях (8,7%) и характеризовался беспорядочным расположением клеток с выраженным полиморфизмом и инвазией в капсулу.

Выводы. В результате проведённого исследования было установлено:

1. феохромоцитома наблюдается в 1.9 раз чаще у женщин, чем у мужчин;
2. средний возраст заболевших составлял 52+-3 года;
3. в 95.6% установлено одностороннее поражение надпочечников;
4. преобладал альвеолярный тип строения опухоли (60,9%).
5. для злокачественной феохромоцитомы характерен альвеолярный и дискомплексированный варианты гистологического строения.

Список литературы.

1. Мишнев, О.Д. Патологическая анатомия опухолей надпочечников / О.Д. Мишнев, А.И. Щеголев. М.: Изд-во РГМУ, 2005. - 88 с.
2. Pathology and genetics of tumors of endocrine organs. World Health Organization classification of tumours / DeLellis R. et al. – Lyon, 2004/ - P. 135-174.
3. Эндокринология: национальное руководство/ под ред. И.И. Дедова, Г.А. Мельниченко. – М.: ГЭОТАР – Медиа, 2012. – 1072 с.
4. Gord Sturgeon, Quan-Yang Duh // Adrenal glands // Eds D/ Linos, J/ van Heerden. – Berlin, 2005. – P.322.
5. Эриксон Д., Пайтейл Ш., ДиДжонг С.Э. // Доказательная эндокринология / Камачо П.М. и др. – М., 2008. – 640 с.

ХАРАКТЕРИСТИКА ЭКСПРЕССИИ CD1α+ ДЕНДРИТНЫХ КЛЕТОК В УЗЛОВЫХ ОБРАЗОВАНИЯХ ЩИТОВИДНОЙ ЖЕЛЕЗЫ

Бутолина К.М.
УО «Гродненский государственный медицинский университет», Беларусь, Гродно
Басинский В.А.
УО «Гродненский государственный медицинский университет», Беларусь, Гродно

В исследовании дана характеристика экспрессии CD1α+ ДК в узловых образованиях щитовидной железы различного генеза. Установлено, что во всех случаях папиллярного рака щитовидной железы присутствуют CD1α+ ДК, а их количество статистически значимо больше по сравнению с узлами неопухолевого происхождения при аутоиммунном тиреоидите, эутиреоидном узловом зобе и базедовом зобе. Авторы предполагают, что определение экспрессии CD1α+ ДК может быть полезным в дифференциальной диагностике узловых образований щитовидной железы.

***Ключевые слова**: дендритные клетки, узловые образования щитовидной железы, папиллярный рак щитовидной железы, иммуногистохимия*

EXPRESSION CHARACTERISTICS OF CD1α+ DENDRITIC CELLS IN THYROID NODES

Butolina K.
Grodno State Medical University, Belarus, Grodno
Basinsky V.
Grodno State Medical University, Belarus, Grodno

The study characterizes the expression of CD1α+ DC in thyroid nodules of various origins. It was found that in all cases of papillary thyroid cancer, CD1α+ DCs are present, and their number is statistically significantly higher compared to nodes of non-tumor origin in autoimmune thyroiditis, euthyroid nodular goiter, and Graves' goiter. The authors suggest that the determination of CD1α+ DC expression may be useful in the differential diagnosis of thyroid nodules.

***Keywords**: dendritic cells, thyroid nodules, papillary thyroid cancer, immunohistochemistry*

Актуальность. Дендритные клетки (ДК) индуцируют и регулируют иммунные ответы. Они считаются основными антигенпрезентирующими клетками, которые играют ключевую роль в индукции противоопухолевых иммунных ответов, а также обеспечивают сохранение центральной и периферической толерантности [1].

Поверхностный антиген CD1α представляет собой гликопептидную антигенрезентирующую молекулу, тесно связанную с молекулами главного комплекса гистосовместимости и специфически экспрессируется на незрелых ДК. Инфильтрация опухоли CD1α+ ДК связана с благоприятными клиническими исходами при различных типах злокачественных новообразований, включая рак языка, кожи, щитовидной железы, яичников, желчного пузыря [2, 3]. В папиллярном раке щитовидной железе (ПРЩЖ) наиболее распространенными являются незрелые CD1α+ ДК, и их количество значительно большее, чем в других новообразованиях фолликулярного происхождения и нормальной ткани щитовидной железы [4]. Считается, что присутствие ДК может служить в качестве вспомогательного диагностического критерия для ПРЩЖ [5].

Цель. Дать характеристику экспрессии CD1α +ДК в узловых образованиях ЩЖ различного генеза и оценить их диагностическую значимость.

Материалы и методы исследования. Материалом для исследования стали 112 случаев заболеваний щитовидной железы (ЩЖ) у женщин в возрасте от 17 до 80 лет, которые включали 29 случаев эутиреоидного узлового зоба (ЭУЗ), 32 случая ПРЩЖ, 26 наблюдений аутоиммунного тиреоидита (АИТ), 25 случаев базедова зоба (БЗ).

Отобранный материал подвергался гистологическому и иммуногистохимическому (ИГХ) исследованию с последующей морфометрической оценкой и статистической обработкой полученных результатов. ИГХ исследование проводилось на парафиновых срезах с применением первичных антител к CD3, CD4, CD8, CD23, CD1α, CD25, TGF-β.

Для количественной оценки результатов ИГХ реакции микропрепараты фотографировались цифровой камерой Leica на объективе 20× в 7 неперекрывающихся полях зрения. Интерпретации результатов выполнялась в среде компьютерной программы «MashaCV» (св-во о рег. № 452, 12.11.2012, РБ). Для статистической обработки полученных результатов использовалась программа STATISTICA 10.0 (SNAXAR207F394425FA-Q). Для сравнительного анализа групп использовали методы непараметрической статистики (U-тест Манна-Уитни, тест Краскела-Уоллиса, медианный тест). Представление числовых значений признака приводилось в формате Me (LQ;UQ), где Me – медиана, а LQ и UQ – нижний и верхний квартили, соответственно. Взаимосвязь между показателями определялась методом корреляционного анализа с определением коэффициента корреляции Спирмена. Вероятность $p \leq 0,05$ указывала на то, что различия значимы.

Полученные результаты. Дендритные клетки обнаруживались в 100% изучаемых ПРЩЖ (n=32 из 32) и 77% АИТ (n=20 из 26), тогда как только 45% ЭУЗ (n=13 из 29) и 48% БЗ (n=12 из 25) содержало ДК.

ДК при ПРЩЖ определялись и в опухолевой ткани и перитуморозных воспалительных инфильтратах. В АИТ, ЭУЗ и БЗ CD1α+ клетки располагались в лимфоидных инфильтратах ЩЖ и узлов в виде одиночных позитивно окрашенных клеток или мелких групп клеток.

Позитивность CD1α в узлах и окружающей их ЩЖ были значимо выше в группе ПРЩЖ по сравнению с другой патологией (p<0,001) (рисунок 1). Различий в экспрессии CD1α в группах ЭУЗ, АИТ и БЗ не обнаружено. Соотношение CD1α к общему количеству Т-лимфоцитов (CD1α/CD3) было также значимо выше в ПРЩЖ (p<0,001).

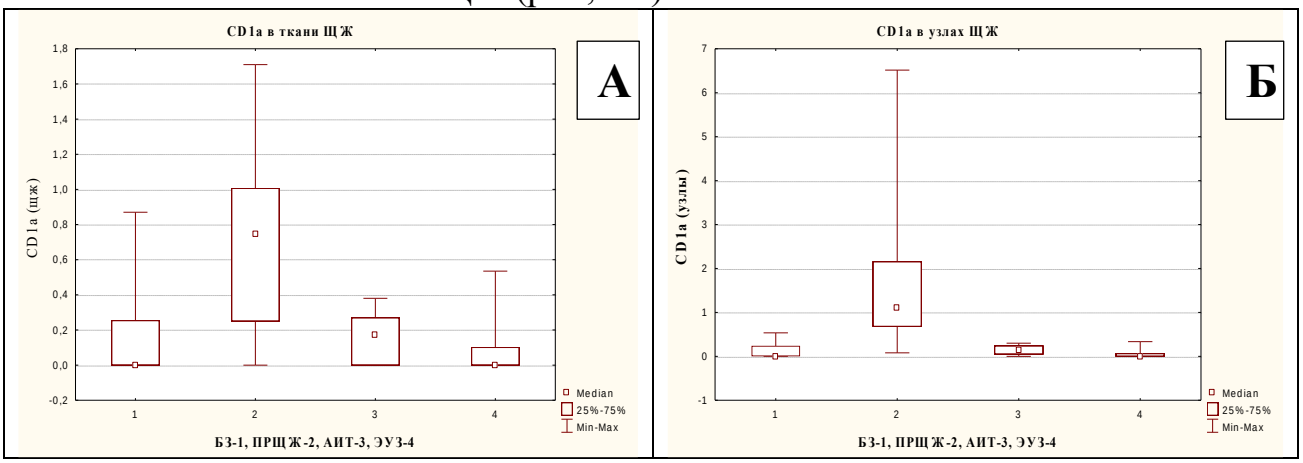

Рисунок 1. Сравнительная характеристика CD1α в ткани ЩЖ (А) и узлах (Б) при разных формах тиреопатологии

При сравнении экспрессии CD1α в узлах и окружающей ЩЖ при АИТ, ЭУЗ и БЗ статистически значимых различий не выявлено. Экспрессия CD1α в опухоли была значимо выше, чем перитуморозно. Показатель CD1α/CD3 был выше в узловых образованиях при ПРЩЖ, а также и при АИТ (таблица 1). Соотношение экспрессии CD1α в узлах относительно окружающей ЩЖ (CD1α%nod) было выше при ПРЩЖ по сравнению с АИТ и ЭУЗ (p<0,001), а в сравнении с БЗ имелась тенденция к различию (p=0,08).

Таблица 1. – Сравнительная характеристика уровня позитивности CD1α и CD1α/CD3 в узловых образованиях и ткани ЩЖ при разных формах тиреопатологии

Показатели		Уровни позитивности		p
		Ткань ЩЖ	Узлы	
CD1α	ЭУЗ	0 (0; 0,1)	0 (0; 0,07)	0,59
	АИТ	0,15 (0;0,29)	0,13 (0,08;0,25)	0,58
	ПРЩЖ	0,75 (0,25;1,0)	1,1 (0,68;2,16)	0,002
	БЗ	0 (0; 0,26)	0 (0; 0,24)	0,73
CD1α/CD3	ЭУЗ	0 (0; 0,005)	0 (0; 0,008)	0,88
	АИТ	0,005 (0,0; 0,007)	0,011 (0,004; 0,017)	0,01
	ПРЩЖ	0,04 (0,01; 0,07)	0,28 (0,09; 0,74)	<0,001
	БЗ	0 (0; 0,01)	0 (0; 0,05)	0,9

Корреляционный анализ Спирмена показал статистически значимые прямые связи между экспрессией CD1α внутри узлов и перинодулярно при ЭУЗ (r_s=0,96, p<0,001), АИТ (r_s=0,98, p<0,001) и ПРЩЖ (r_s=0,8, p<0,001). В опухоли экспрессия CD1α обратно коррелировала с экспрессией TGFβ (r_s=-0,39, p=0,03). Количество внутриузловых CD1α+клеток при АИТ было связано с количеством CD4+ (r_s = 0,46, p = 0,02) и CD23+ клеток (r_s = 0,39, p = 0,05).

Корреляционной связи ДК со стадией рака и с поражением лимфоузлов не выявлено. Уровень CD1α не был связан с возрастом пациенток и морфологическими особенностями ПРЩЖ, такими как гистоархитектоника опухоли, размер опухолевого узла, прорастание капсулы ЩЖ.

Мы не наблюдали также статистически значимой корреляции между клинико-морфологическими особенностями (возраст, размеры и количество узлов, наличие лимфоидных фолликулов) и CD1α+ ДК узлах и ткани ЩЖ при ЭУЗ, АИТ и БЗ.

Выводы. Таким образом, наше исследование показало присутствие CD1α+ ДК во всех случаях ПРЩЖ и их значимо большее количество по сравнению с узлами неопухолевого происхождения при АИТ, ЭУЗ и БЗ. Это отражает участие иммунного ответа на ПРЩЖ и предполагает возможную вспомогательную диагностическую роль ДК в дифференциальной диагностике узловых образований щитовидной железы.

Список литературы.

1. Dendritic cells: controllers of the immune system and a new promise for immunotherapy / J Banchereau [et al.] // Ann N Y Acad Sci. – 2003. – Vol. 987. – №1. – P. 180-187.

2. Tumor-infiltrating CD1a+ DCs and CD8+/FoxP3+ ratios served as predictors for clinical outcomes in tongue squamous cell carcinoma patients / Y.H. Ni [et al.] // Pathol. Oncol. Res. –2020. – Vol.26. – №3 – P. 1687–1695.

3. CD1a-positive dendritic cell density predicts disease-free survival in papillary thyroid carcinoma / O.Hilly [et al.] // Pathol. Res. Pract. – 2015. – Vol.211 – №9. – P.652–656.

4. Pusztaszeri, M.P. Association of CD1a-positive dendritic cells with papillary thyroid carcinoma in thyroid fine-needle aspirations / M.P Pusztaszeri, P.M Sadow, W.C Faquin // Cancer Cytopathology. – 2013. – Vol. 121. – № 4. – P. 206-213.

5. The impact of microvascular density and CD1a+ tumor-infiltrating dendritic cells on the clinical outcome in papillary thyroid carcinomas / A.M. Ahmed [et al.] // Egypt J Pathol. – 2019. –Vol. 39. – №1. – P.26-35.

ЗНАЧЕНИЕ ЭКСПРЕССИИ CD1α +ДЕНДРИТНЫХ КЛЕТОК И TGFβ ДЛЯ ДИАГНОСТИКИ ПАПИЛЛЯРНОГО РАКА В УЗЛОВЫХ ОБРАЗОВАНИЯХ ЩИТОВИДНОЙ ЖЕЛЕЗЫ

Бутолина К.М.
УО «Гродненский государственный медицинский университет», Беларусь, Гродно
Басинский В.А.
УО «Гродненский государственный медицинский университет», Беларусь, Гродно
Ляликов С.А.
УО «Гродненский государственный медицинский университет», Беларусь, Гродно
Штабинская Т.Т.
УО «Гродненский государственный медицинский университет», Беларусь, Гродно

Авторы оценивали значение экспрессии CD1α и TGFβ для диагностики папиллярного рака щитовидной железы. В ходе исследования было установлено, что экспрессия CD1α более высокая в перитуморозной ткани папиллярного рака щитовидной железы, в то время как экспрессия TGFβ в перитуморозной ткани более низкая. Эти данные могут играть важную роль для диагностики папиллярного рака щитовидной железы при узловом характере поражения щитовидной железы.

Ключевые слова*: узловые образования щитовидной железы, папиллярный рак щитовидной железы, иммуногистохимия, CD1α, TGFβ*

THE SIGNIFICANCE OF EXPRESSION OF CD1α + DENDRITIC CELLS AND TGFβ FOR THE DIAGNOSIS OF PAPILLARY CARCINOMA IN THYROID NODES

Butolina K.
Grodno State Medical University, Belarus, Grodno
Basinsky V.
Grodno State Medical University, Belarus, Grodno
Lyalikov S.
Grodno State Medical University, Belarus, Grodno
Shtabinskaya T.
Grodno State Medical University, Belarus, Grodno

The authors evaluated the significance of CD1α and TGFβ expression for the diagnosis of papillary thyroid cancer. The study found that CD1α expression is

higher in peritumoral tissue of papillary thyroid cancer, while TGFβ expression in peritumorous tissue is lower. These data may play an important role in diagnosing papillary thyroid cancer in patients with nodular lesions of the thyroid gland.

***Keywords**: thyroid nodules, papillary thyroid cancer, immunohistochemistry, CD1α, TGFβ*

Актуальность. Узловые образования щитовидной железы (ЩЖ) имеют важное клиническое значение из-за необходимости исключения в них злокачественного новообразования [1]. Морфологическое исследование является единственным способом, при котором может быть исключена злокачественная опухоль. Однако и оно имеет свои сложности из-за недостаточного объема материала, полученного при пункционной биопсии, взятия на исследование перитуморозной ткани. Даже при исследовании операционного материала небольшие размеры узла, многоузловой характер процесса, затрудняют выявление опухоли, что делает актуальным поиск дополнительных критериев наличия новообразования в ЩЖ.

Несомненный интерес представляет изучение особенностей перитуморозной ткани и возможности использования их для диагностики папиллярного рака ЩЖ (ПРЩЖ). В ответ на развитие и рост опухоли в ткани ЩЖ появляется воспалительная клеточная инфильтрация [2]. Особенности клеточного состава иммунных инфильтратов и фенотипа субпопуляций лимфоцитов в ткани ЩЖ могут быть использованы при проведении дифференциальной диагностики узловых образований различного генеза [3].

Цель. Оценить значение экспрессии CD1α и TGFβ для диагностики ПРЩЖ.

Материалы и методы исследования. В исследовании использовался архивный гистологический материал ГУЗ «Гродненское областное патологоанатомическое бюро». Узловые образования ЩЖ были разделены на 2 группы: папиллярный рак и неопухолевые узлы. Было исследовано 32 случая ПРЩЖ и 60 случаев неопухолевой патологии с узлами в ЩЖ (29 случаев эутиреоидного узлового зоба, 17 случаев аутоиммунного тиреоидита и 14 случаев базедова зоба). Во всех наблюдениях пациентами были женщины в возрасте от 17 до 80 лет, прооперированные в Гродненской областной клинической больнице. Средний возраст пациенток в группе ПРЩЖ составил 48,1±13,5 лет, в группе с неопухолевой патологией – 50,5±12,2 лет. Критерием отбора материала послужила выраженная лимфоидная инфильтрация ткани ЩЖ в гистологических препаратах.

Проводилось иммуногистохимическое (ИГХ) исследование на парафиновых срезах с применением первичных антител к CD3, CD4, CD8, CD23, CD1α, CD25, TGF-β. Для количественной оценки результатов ИГХ реакции микропрепараты фотографировались цифровой камерой Leica на объективе 20× в 7 неперекрывающихся полях зрения. Интерпретации

результатов выполнялась в среде компьютерной программы «MashaCV» (св-во о рег. № 452, 12.11.2012, РБ).

Статистический анализ данных проводили с помощью пакета прикладных программ Statistica 10.0 (SNAXAR207F394425FA-Q). Для сравнения независимых переменных использованы U-теста Манна-Уитни. Связь между переменными оценивали с помощью корреляционного анализа по методу Спирмена. Построение многофакторной модели диагностики ПРЩЖ в узловых образованиях проводилось с использованием дискриминантного анализа (прямым пошаговым методом). В качестве зависимых переменных использовались показатели позитивности изучаемых антигенов, в качестве группирующей (независимой) переменной – категория «диагноз» (0 и 1 – отсутствие и наличие ПРЖЩ, соответственно). Нулевая гипотеза (об отсутствии различий между переменными) отвергалась на уровне значимости $\alpha=0,05$ ($p\leq0,05$). Представление признака в работе приводилось в формате Me (LQ;UQ), где Me – медиана, а LQ и UQ – нижний и верхний квартили, соответственно.

Полученные результаты. При построении математической модели диагностики папиллярного рака в узловых образованиях ЩЖ было установлено, что достоверно влияют на наличие рака 3 показателя: уровень CD1α в узле и уровни TGFβ в узле и в окружающей ткани ЩЖ уровень ($p<0,001$).

Были определены коэффициенты для переменных в классификационной функции и составлено дискриминантное уравнение: $y=–4,436+4,04353m_1–0,21751m_2+0,27535m_3$, где m_1 – уровень CD1α в узле; m_2 – уровень TGFβ в ткани ЩЖ, окружающей узлы; m_3 – уровень TGFβ в узле. Если $y\leq0$, прогнозируют отсутствие ПРЩЖ, если $y>0$, высокий риск наличия ПРЩЖ в узловом образовании.

Анализ классификационной матрицы, значение лямбды Уилкса, равное 0,36, значение F-критерия, равного 42,61 при $p<0,001$, позволили сделать вывод, что данная классификация является корректной. Чувствительность предлагаемой дискриминантной модели составляет 100%, специфичность – 90,6%. Прогностическая значимость положительного результата (наличие ПРЩЖ в узловом образовании) – 100%. Прогностическая значимость отрицательного результата (отсутствие ПРЩЖ) – 90,6%. Общая прогностическая значимость – 96,6%.

При изучении уровня экспрессии TGFβ в узлах ПРЩЖ и неопухолевых узлах различий не выявлено: 3,43 (0,94; 15,16) и 8,69 (0,73; 19,22) соответственно, $p=0,71$. Вместе с тем уровень экспрессии TGFβ в перитуморозной ткани был значимо ниже, чем в ткани ЩЖ, окружающей неопухолевые узлы: 0,85 (0,5; 7,19) и 10,67 (0,75; 20,8) соответственно, $p = 0,001$ (рисунок 1). Процентное соотношение экспрессии TGFβ в узлах относительно окружающих тканей (TGFβ%nod) было значимо выше при

ПРЩЖ: 181,04 (141,4; 344,27) для ПРЩЖ и 102,94 (93,75; 116,02) для неопухолевых узлов, p<0,001.

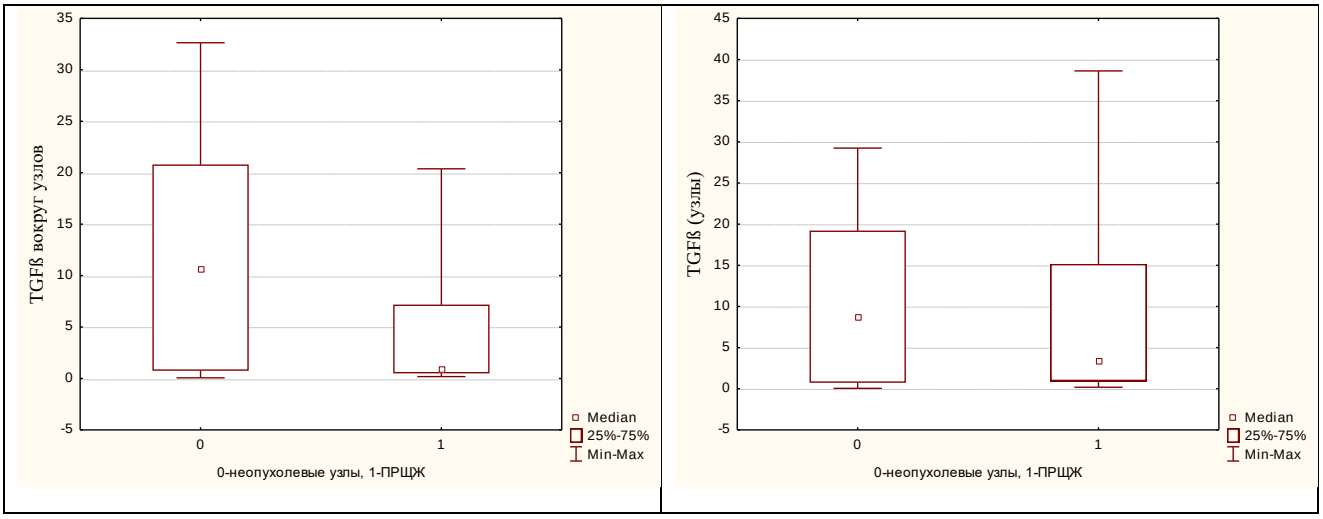

Рисунок 1. – Экспрессия TGFβ в ткани щитовидной железы, окружающей узловые образования (A), и ткани узлов (B) при папиллярном раке (1) и неопухолевой патологии (0)

Количество CD1α дендритных клеток было значимо больше в ткани опухоли, чем в неопухолевых узлах (1,1 (0,68;2,16) и 0,02 (0;0,14) соответственно, p<0,001), и в перитуморозной ткани по сравнению с окружающей неопухолевые узлы тканью ЩЖ (0,75 (0,25;1,01) и 0,05 (0;0,18) соответственно, p<0,001) (рисунок 2). Показатель CD1α%nod был также значимо выше при ПРЩЖ: 173,84 (128,41;320) для ПРЩЖ и 81,5 (62,86;94,74) для неопухолевых узлов, p<0,001.

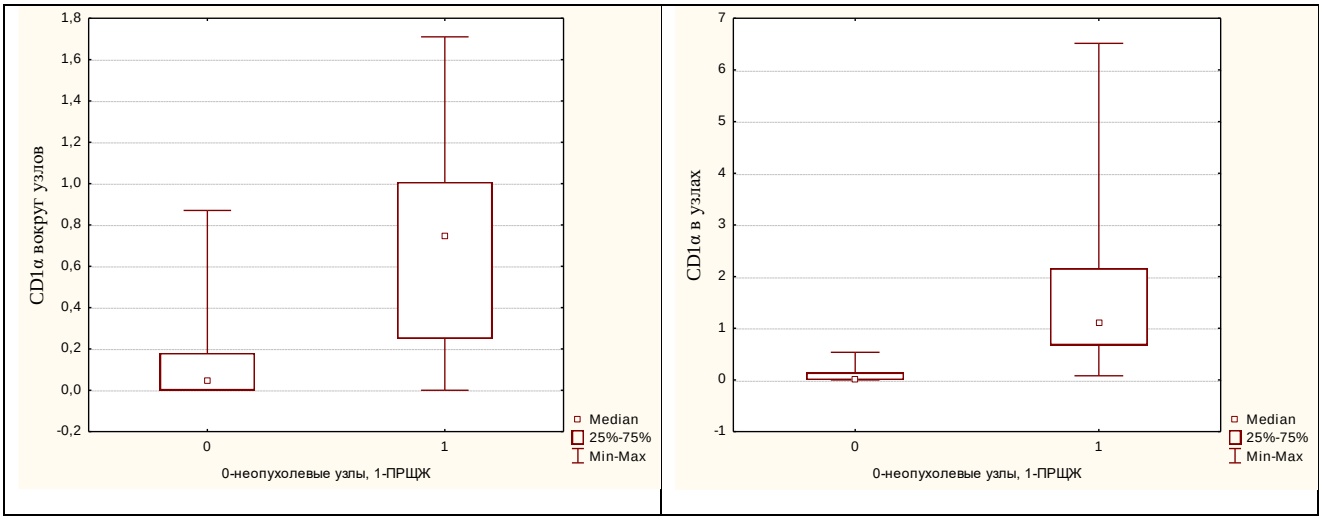

Рисунок 2. – Экспрессия CD1α в ткани щитовидной железы, окружающей узловые образования (A), и ткани узлов (B) при папиллярном раке (1) и неопухолевой патологии (0)

Корреляционный анализ Спирмена выявил положительную связь между уровнями экспрессии CD1α в строме узлов и прилежащей ткани в группе ПРЩЖ (r_s=0,80, p<0,001) и в группе неопухолевых поражений (r_s=0,98, p<0,001). Аналогичная связь отмечалась и для TGFβ (r_s=0,90, p<0,001 в ПРЩЖ и r_s=0,98, p<0,001 в группе неопухолевых поражений). Установлена также значимая отрицательная корреляция между CD1α и TGFβ в ткани ПРЩЖ (r_s=-0,39, p=0,03).

Выводы. Таким образом, проведенное исследование продемонстрировало значимо более высокую экспрессию CD1α в ПРЩЖ и перитуморозной ткани, а также значимо более низкий уровень экспрессии TGFβ в перитуморозной ткани и более высокое процентное соотношение уровня TGFβ в ПРЩЖ относительно окружающих тканей. Была выявлена отрицательная зависимость уровня CD1α от уровня экспрессии TGFβ в опухолевых узлах. Полученные данные свидетельствуют о том, что определение уровней экспрессии CD1α в ткани узла и TGFβ в ткани узла и в перитуморозной ткани с построением дискриминантного уравнения могут играть важную роль для диагностики ПРЩЖ при узловом характере поражения ЩЖ.

Список литературы.

1. Popoveniuc, G. Thyroid Nodule / G. Popoveniuc, J. Jonklaas // Med. Clin. North Am. – 2012. – Vol. 96. – №2. – P. 329-349.
2. Immune Microenvironment of Thyroid Cancer / Hongyu Yin [et al.] // J Cancer. – 2020. – Vol. 11. – №16. – P. 4884-4896.
3. Pusztaszeri, M.P. Association of CD1a-positive dendritic cells with papillary thyroid carcinoma in thyroid fine-needle aspirations / M.P Pusztaszeri, P.M Sadow, W.C Faquin // Cancer Cytopathology. – 2013. – Vol. 121. – № 4. – P. 206-21

НЕВОСПАЛИТЕЛЬНЫЕ АОРТОПАТИИ В СТРУКТУРЕ ОПЕРАЦИОННОГО МАТЕРИАЛА РАСШИРЕНИЙ ВОСХОДЯЩИЙ АОРТЫ У ЛИЦ МОЛОДОГО ВОЗРАСТА

Валюженич Я.И., Рудой А.С.
УО «Белорусский государственный медицинский университет», Беларусь, Минск
Юдина О.А.
ГУ «Республиканский клинический медицинский центр» Управления делами Президента Республики Беларусь, Минск, Беларусь

Были изучены морфологические и иммуногистохимические особенности восходящей аорты у лиц молодого возраста с ее расширением. Выделены факторы, обладающие наибольшей значимостью при проведении клинико-анатомического анализа у пациентов молодого возраста. Применение современных методов оценки хирургических образцов позволит распознавать гистопатологические закономерности, характерные для специфических генетических синдромов, что будет способствовать принятию взвешенных и адекватных клинических решений.

***Ключевые слова**: невоспалительные аортопатии, трансформирующий фактор роста бета-1, аневризма аорты*

NON-INFLAMMATORY AORTOPATHY IN THE STRUCTURE OF THE SURGICAL MATERIAL OF ASCENDING AORTIC DILATIONS IN YOUNG AGED PERSONS

Valiuzhenich Y., Rudoy A.
Belorussian State Medical University, Belarus, Minsk
Yudina O.
"Republican Clinical Medical Center" of the Administration of the President of the Republic of Belarus, Belarus, Minsk

Morphological and immunohistochemical features were studied in young people with expansion of the ascending aorta. The factors that are of the greatest importance in the course of clinical and anatomical analysis in young patients have been identified. The use of modern methods for evaluating surgical specimens will make it possible to recognize histopathological patterns characteristic of specific genetic syndromes, which will facilitate the adoption of informed and adequate clinical decisions.

***Key words:** non-inflammatory aortopathies, transforming growth factor beta-1, aortic aneurysm*

Актуальность: заболевания сердечно-сосудистой системы, являются основными причинами смерти и потери трудоспособности населением в экономически развитых странах мира, их клиническое и социальное значение за последние годы значительно возросло. Одной из важных проблем современной кардиологии и кардиохирургии остается возрастающая частота развития аортопатий, ассоциированных с высокой летальностью, особенно у молодых пациентов. Несмотря на очевидные достижения в кардиохирургии и активное внедрение различных современных методов лечения, по-прежнему весьма дискутабельным остается вопрос объема оперативного вмешательства на аорте при различных этиологических вариантах указанной нозологии, ввиду того, что части пациентам после проведения успешного протезирования потребуется повторное вмешательство. Повторные операции в области корня и восходящего отдела аорты связаны с высоким хирургическим риском в результате сложности клинической ситуации и измененной анатомии в ранее оперированной зоне [1]. Ввиду этого, возрастает роль прижизненного гистологического исследования в качестве важного инструмента верификации диагноза, уточнения факторов риска и неблагоприятного течения указанной патологии.

Цель: выявить морфологические и иммуногистохимические особенности аорты при невоспалительных аортопатиях у лиц молодого возраста.

Материалы и методы исследования: материалом для исследования служили послеоперационные фрагменты аневризмы грудной аорты, полученные во время протезирования аневризм грудной аорты в РНПЦ «Кардиология». Фрагменты аорты были взяты на границе расслоения и неизмененной части, а также проксимальных и дистальных отделах резекции (не менее 6 фрагментов). Фрагменты аорты фиксировали и обрабатывали по общепринятой методике. Морфологическое исследование включало гистологическое исследование, световую микроскопию, окраску гематоксилином и эозином, пентахром по Мовату и ИГХ исследование. На гистологических препаратах проводили измерения толщины интимы, медии и адвентиции, а также толщину всей стенки аорты. Распределение пациентов на группы производилось в зависимости от оценки морфологической картины, в дальнейшем выполнялось сопоставление с клиническим диагнозом. Для оптимизации гистологического диагноза была применена стандартизированная номенклатура в соответствии с консенсусной документацией, относящейся к унифицированной номенклатуре для различных невоспалительных дегенеративных поражений аорты [2]. Для определения локализации и роли трансформирующего фактора роста бета-1 (TGF-β1) проведено ИГХ исследование с антителами к TGF-β1, проведена оценка локализации и выраженности экспрессии TGF-β1 по параметрам: позитивность, индекс интенсивности, общий индекс интенсивности. Количественную оценку экспрессии TGF-β1 выполняли путем анализа цифрового изображения,

полученного с помощью микроскопа и программы для морфометрии AperioImageScope. Все клинические случаи оценивались без учета клинической информации о пациенте двумя наблюдателями и одним экспертом. Статистическая обработка проведена в программе «Статистика 10» с применением критерия Краскела-Уоллиса, U-критерия Манна-Уитни и критерия Спирмена.

Полученные результаты. Установлено, что общая толщина стенки аорты преобладала у лиц с артериальной гипертензией, а у лиц с наследственными нарушениями соединительной ткани была минимальной 11121,4 (9433,8-12952,5) мкм и 5150,35 (4207,8-5828,2) мкм, соответственно (p=0,023). Отличий по толщине интимы выявлено не было. При артериальной гипертензии наблюдалось утолщение адвентиции, в тоже время размеры адвентиции у лиц с с наследственными нарушениями соединительной ткани были минимальны 6481,7 (4315,2-6871,2) мкм и 1423,85 (775,9-2045,7) мкм, соответственно (p=0,018). Толщина медии была ниже, у лиц с наследственными нарушениями соединительной ткани в сравнении с лицами с артериальной гипертензией 3338,55 (2764,6-3884,7) мкм и 4712,4 (3786,8-5277,8) мкм, соответственно (p=0,039).

Установлено отсутствие статистически значимых различий группах с наследственными нарушениями соединительной ткани и двустворчатым аортальным клапаном (p=0,93) при иммуногистохимическом исследовании с использованием маркера к TGF-β1.

Заключение. Выявлен ряд факторов, обладающих наибольшей значимостью при проведении клинико-анатомического анализа у лиц молодого возраста с расширением грудного отдела аорты.

Толщина медии в группе наследственных нарушений соединительной ткани статистически меньше 4712,4 (3786,8-5277,8) мкм (p=0,039), а именно патология медии является предрасполагающим фактором формирования аневризмы, расслоения и разрыва аорты. Утолщение всех слоев стенки аорты у лиц с артериальной гипертензией носит характер компенсаторно-приспособительных изменений. Роль трансформирующего фактора роста бета-1 требует дальнейшего изучения. Нами выявлены ряд изменений в стенке аорты при световой микроскопии на малом увеличении, позволяющих провести дифференциальную диагностику расслоений грудной аорты по этиологическому признаку с последующем прогнозированием отдалённых последствий и рисков, в том числе возможных рисков повторных оперативных вмешательств.

Список литературы.

1. Recommendations for participation in competitive sport in adolescent and adult athletes with Congenital Heart Disease (CHD): position statement of the Sports Cardiology & Exercise Section of the European Association of Preventive Cardiology (EAPC), the European Society of Cardiology (ESC) Working Group on

Adult Congenital Heart Disease and the Sports Cardiology, Physical Activity and Prevention Working Group of the Association for European Paediatric and Congenital Cardiology (AEPC) / W. Budts [et al.] // European Heart Journal. – 2020. – Vol. 41. – №. 43. – С. 4191-4199.

2. Consensus statement on surgical pathology of the aorta from the Society for Cardiovascular Pathology and the Association for European Cardiovascular Pathology: I. Inflammatory diseases / J.R. Stone [et al.] // Cardiovascular Pathology. – 2015. – Vol. 24(5) – P. 267–278.

ВОЗМОЖНОСТИ СКАНИРУЮЩЕЙ ЭЛЕКТРОННОЙ МИКРОСКОПИИ ДЛЯ ИССЛЕДОВАНИЙ ЖЕЛЧНОГО ПУЗЫРЯ ПРИ КАЛЬКУЛЕЗНОМ ХОЛЕЦИСТИТЕ

Вервекина Т.А.
Республиканский научный центр экстренной медицинской помощи, Ташкент, Узбекистан
Магрупов Б.А.
Центр профессионального развития медицинских работников, Ташкент, Узбекистан

Была охарактеризована топографическая организация межтканевого взаимодействия элементов стенки желчного пузыря при различных формах калькулезного холецистита. Авторами установлено, что при деструктивной форме воспаления желчного пузыря также происходит сглаживание складок слизистой оболочки, но связано это уже с выраженным отеком подслизистой основы. Гипертрофия мышечных волокон и увеличение межмышечной соединительной ткани, при данной форме воспаления показывает, что деструктивная форма холецистита достаточно часто завершает очередное обострение процесса при хроническом воспалении.

***Ключевые слова**: сканирующая электронная микроскопия; калькулезный холецистит*

POSSIBILITIES OF SCANNING ELECTRON MICROSCOPY FOR STUDIES OF THE GALLBLADER IN CALCULOSIS CHOLECYSTITIS

Vervekina T.A.
Republican Scientific Center for Emergency Medical Care, Tashkent, Uzbekistan
Magrupov B.A.
Center for Professional Development of Medical Workers, Tashkent, Uzbekistan

The topographic organization of the intercellular interaction of the elements of the gallbladder wall in various forms of calculous cholecystitis was characterized. The authors found that in the destructive form of inflammation of the gallbladder, smoothing of the folds of the mucous membrane also occurs, but this is already associated with a pronounced edema of the submucosa. Hypertrophy of muscle fibers and an increase in intermuscular connective tissue, with this form of inflammation, shows that the destructive form of cholecystitis quite often completes the next exacerbation of the process in chronic inflammation.

***Keywords:** scanning electron microscopy; calculous cholecystitis*

Актуальность. Морфологические исследования во все времена являлись фундаментом для прогрессивного развития отраслей медицины и фармакологии. В настоящее время морфологическая наука имеет в своем

арсенале большой набор технологических и методологических приемов, позволяющих выполнять исследования на различных уровнях: от системного до субклеточного и молекулярного. Одним из инструментов исследования в современной морфологии является сканирующая электронная микроскопия, которая дает возможность одновременного обзора сравнительного большой поверхности с выявлением топографических взаимосвязей и наблюдением деталей организации различных тканевых и клеточных элементов. Внедрение цифровых технологий вывело использование электронной сканирующей микроскопии в морфологии на новый виток применения в исследовательской работе. Развитие цифровых технологий позволяет детально изучать патологические процессы и наглядно демонстрировать трехмерное пространственное взаимоотношение различных структурных элементов в тканях [1]. Возможности метода значительно расшились в последние десятилетия за счет возможности математической обработки электронных изображений. Теперь изображения можно запоминать, корректировать контрастность, выделять микроструктуры, убирать шумы и выделять границы зоны интереса исследователя [2].

Цель. Дать характеристику топографической организации, межтканевого взаимодействия элементов стенки желчного пузыря при различных формах калькулезного холецистита.

Материалы и методы исследования. Объектом исследования являлась ткань оперативно удаленных желчных пузырей от 30 пациентов с деструктивный и недеструктивный формой калькулезного холецистита. В группу деструктивного холецистита были включены острый флегмонозный и гангренозный холецистит. Составляющими группы недеструктивного холецистита явились хронический и хронический простой холецистит. Соотношение мужчин и женщин составило 1:5. Средний возраст без учета половой принадлежности - 47,6±12,5 лет. В качестве контрольной группы были выбраны желчные пузыри, полученные при аутопсии 15 пациентов, умерших от различных заболеваний, без патологии желчевыводящей системы. Ткань желчного пузыря исследовалась из трех анатомических зон: дно, тело, шейка. Полученную ткань фиксировали в 2,5% растворе глутаральдегида, затем в 1% тетраоксиде осмия. Дегидратацию проводили спиртами нарастающей концентрации и ацетоном. На поверхность обезвоженных образцов ткани напыляли платину. Исследование выполнялось на электронном сканирующем микроскопе низкого вакуума JSM-6010LV (Япония).

Полученные результаты. Выполненные исследования показали, что в контрольной группе слизистая желчного пузыря имела хорошо выраженные складки. В подслизистом пространстве определялся тонкий слой рыхлой волокнистой ткани. Мышечные волокна имели четко различимую структуру. Наружный слой образован рыхлой волокнистой тканью (рис.1,2). При недеструктивном холецистите складки слизистой оболочки желчного пузыря

были уплощены с единичными кристаллами конкрементов и клетками воспаления (рис.3). Миоциты мышечного слоя гипертрофированы, отмечалось увеличение доли соединительной ткани в межмышечном пространстве (рис. 4). В желчном пузыре при деструктивном калькулезном холецистите структура слоев в большинстве случаев сохранялась (рис. 5). Слизистая оболочка желчного пузыря формировала складки различных размеров, на поверхности которых определялись микроворсинки, покрытые воспалительными клетками и элементами конкрементов (рис. 6,7). Подслизистая основа утолщалась за счет отека соединительной ткани. В мышечном слое визуализировалась гипертрофия миоцитов и утолщенные соединительнотканные волокна с воспалительной инфильтрацией (рис.8).



Рис.1 Складки слизистого слоя желчного пузыря в контрольной группе



Рис.2 Структура слоев стенки желчного пузыря в контрольной группе

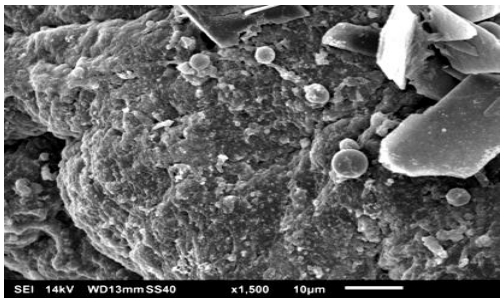

Рис.3 Кристаллы конкрементов на слизистой при недеструктивном холецистите

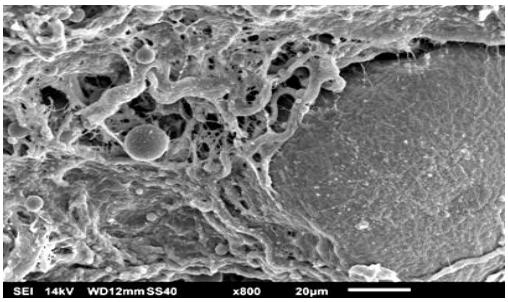

Рис.4. Гипертрофированный миоцит, окруженный соединительной тканью при недеструктивном холецистите



Рис.5 Структура слоев при деструктивном холецистите



Рис.6 Грубая складка слизистой оболочки при деструктивном холецистите



Рис.7 Ворсинки на поверхности слизистой оболочки желчного пузыря при деструктивном холецистите



Рис.8 Структура мышечного слоя желчного пузыря при деструктивном холецистите

Заключение. Исследование желчного пузыря на сканирующем электронном микроскопе позволили выявить структурную перестройку стенки при различных формах воспаления. При недеструктивном холецистите, которое проявляется хроническим течением воспаления, отмечалось разрастание соединительной ткани во всех слоях стенки с увеличением ее толщины и резким уменьшением высоты складок слизистой. Примечательным явился тот факт, что увеличение соединительной ткани в мышечном слое проходило не только в линейном направлении, но и вокруг отдельных мышечных волокон. По все видимости, формирование соединительнотканных муфт вокруг миоцитов, является одним из факторов нарушения сократительной способности мышечного каркаса желчного пузыря с развитием застойных явлений, увеличением риска инфицирования и деструкции органа. Как показали выполненные исследования, при деструктивной форме воспаления желчного пузыря также происходит сглаживание складок слизистой оболочки, но связано это уже с выраженным отеком подслизистой основы. Гипертрофия мышечных волокон и увеличение межмышечной соединительной ткани, при данной форме воспаления показывает, что деструктивная форма холецистита достаточно часто завершает очередное обострение процесса при хроническом воспалении.

Список литературы.

1. Шахламова, В.А. Атлас сканирующей электронной микроскопии клеток, тканей, органов / В.А. Шахламова, А.А. Миронова ; под ред. О.В. Волковой. – Минск : Медицина,1987. – 456 с.

2. Илюшин, А.С., Введение в дифракционный структурный анализ / А.С. Илюшин, А.П. Орешко. // М.: физический факультет МГУ [Электронный ресурс]. – 2008.

КЛИНИКО-МОРФОЛОГИЧЕСКАЯ ХАРАКТЕРИСТИКА НЕКОМПАКТНОЙ КАРДИОМИОПАТИИ

Герасимович А. И., Смоленский А. З.

ГУ «Республиканский клинический медицинский центр» УД Президента РБ Минск, Республика Беларусь

Выполнен анализ различных аспектов проблемы некомпактного миокарда, представлены данные собственного наблюдения. Морфология сердца при некомпактном миокарде характеризуется четким разделением на два слоя. Преобладает внутренний слой некомпактного миокарда с глубокими, межтрабекулярными щелями. Слой компактного миокарда тонкий, мышечные волокна в нем однонаправленные. Чаще наблюдается поражение левого желудочка и реже — обоих. Фиброз эндокарда, малые аномалии сердца и пороки часто можно встретить при некомпактном миокарде, что в значительной степени ухудшает прогноз заболевания.

Ключевые слова: *некомпактный миокард, кардиомиопатия, пороки сердца*

CLINICAL AND MORPHOLOGICAL CHARACTERISTICS OF NON-COMPACT CARDIOMYOPATHY

Gerasimovich A., Smolenskij A.

"Republican Clinical Medical Center" of the Administration of the President of the Republic of Belarus, Belarus, Minsk

The analysis of various aspects of the problem of non-compact myocardium is carried out, the data of own observation are presented. The morphology of the heart with non-compact myocardium is represented by a clear division into two layers: the layer of non-compact myocardium with deep intertrabecular cavities prevails, there is a thin layer of compact myocardium. More often there is a lesion of the left ventricle and less often - both. With a non-compact myocardium, endocardial fibrosis and other small and large anomalies of the heart can often be found, which greatly worsens the prognosis of the disease.

Key words: *non-compact myocardium, cardiomyopathy, heart defects*

Актуальность. Некомпактный миокард является нерешенной клинической задачей в силу недостаточной точности неинвазивной диагностики и стратификации пациентов, определения прогноза и тактики их лечения. В статье представлен краткий обзор литературы, посвященной различным аспектам некомпактной кардиомиопатии.

Некомпактная кардиомиопатия (НКМП) – редкое врожденное заболевание сердца с чрезмерно развитой трабекулярной сетью и глубокими межтрабекулярными впадинами миокарда желудочков, чаще левого (ЛЖ). НКМП бывает изолированной, входит в комплекс аномалий сердечно-

сосудистой системы, или сочетается с другими пороками развития. В настоящее время прижизненный диагноз некомпактного миокарда ставится на основании неинвазивных исследований – Эхо КГ, ультразвукового исследования, реже – магнитно-резонансной томографии (МРТ). В одном из наблюдений лишь у 3 из 5 пациентов при гистологическом исследовании сердца реципиента был подтвержден диагноз НКМП [1].

Клинические проявления варьируют в широких пределах – от бессимптомного течения до желудочковых аритмий и застойной сердечной недостаточности. Прогноз при НКМП неоднозначен, что сказывается на выборе тактики лечения пациентов и определении показаний к трансплантации сердца. Современная тактика ведения при НКМП основывается на результатах оценки функциональной способности сердца (толерантность к физической нагрузке), риске развития жизнеугрожающих аритмий и тромбоэмболических осложнений. Например, пациенты с сохраненной толерантностью к физической нагрузке и отсутствием аритмий могут иметь благоприятный прогноз, а заболевание – скомпенсировано на фоне медикаментозной терапии. В то же время при низком сердечным выбросе и тромбозе полостей сердца отмечается высокий риск нежелательных сердечно-сосудистых событий, и только трансплантация сердца позволит сохранить жизнь и восстановить трудоспособность пациента [1–3].

Цель: анализ проблемы некомпактного миокарда, представление данных собственного наблюдения.

Материалы и методы исследования: случаи, описанные в обзорных статьях за последние 30 лет, и собственное наблюдение с исследованием сердца реципиента после операции трансплантации. Использованы морфометрический и патогистологический методы (гематоксилин и эозин, трихром по Массону, MSB).

Полученные результаты. При НКМП в одном или нескольких сегментах миокарда желудочков некомпактный трабекулярный слой преобладает над компактным. Чаще изменения локализованы в миокарде ЛЖ, что объясняет распространение термина «некомпактный миокард ЛЖ» (НМЛЖ). Вначале заболевание описывали как «спонгиозный миокард» с нарушением структуры трабекул в виде «персистирующих синусоидов» и утолщением миокардиального слоя. Впервые термин «изолированный НМЛЖ» был использован R. Engberding и F. Bender. В 1990 г. было описано 8 случаев НМЛЖ. Американская ассоциация сердца (American Heart Association) относит эту патологию к первичным кардиомиопатиям, а Европейское общество кардиологов и Всемирная организация здравоохранения – к «неопределенной кардиомиопатии» [1–3].

НКМП часто сочетается с другими заболеваниями сердца [1]. Так, по данным B. Stahli и соавт.,заболевание в 12% случаев сочетается с такими пороками развития сердца, как двустворчатый аортальный клапан (46%),

аномалия Эбштейна (25%), тетрада Фалло (8%). В исследовании G. Fazio и соавт. НМЛЖ был изолированной патологией у 9 пациентов, а в 11 других наблюдениях — сочетался с дефектом межпредсердной (n = 4) или межжелудочковой перегородки (n = 4), аортопульмональным окном (n = 1), коарктацией аорты (n = 1) и двустворчатым аортальным клапаном (n = 1). M. Baskurtи соавт. сообщили о сочетании НМЛЖ с декстропозицией сердца, а также привели два других наблюдения из других источников [1–3].

НМЛЖ может сочетаться с миокардиальными мостиками, когда субэпикардиальная ветвь коронарной артерии (КА) «ныряет» подповерхностный миокард и через некоторое расстояние снова выходит в субэпикардиальную клетчатку. Их наличие ассоциируется с коронароспазмом, аритмиями, ишемией, острым коронарным синдромом и внезапной смертью [1].

Этиология до конца не выяснена, хотя раскрыты несколько генетических механизмов, связанных с прекращением развития миокарда в процессе эмбриогенеза. Поэтому рекомендуется проведение скрининга ближайших родственников пациента [1–3].

Мутации в гене G4.5 на хромосоме Xq28 вызывают различные X-сцепленные кардиомиопатии, включая синдром Барта и НМЛЖ. Последняя также связана с мутациями генов альфа-дистробревина, FK-связывающего протеина-12, белков ядерной мембраны, митохондрий и цитоскелета. Мутации генов часто присутствуют у других членов семьи, где есть пациент с НМЛЖ. Мутации генов могут быть связаны с различными миокардиальными проявлениями у членов одной семьи, например, НМЛЖ, гипертрофической кардиомиопатией, дилатационной кардиомиопатией, аритмиями или внезапной сердечной смертью [1].

Патогенез. В норме на 5–8 неделях развития миокард желудочков постепенно уплотняется с преобразованием относительно больших межтрабекулярных пространств в капилляры. В результате мутаций генов происходит блокировка процесса уплотнения сетчатой структуры миокардиальных клеток, которая сохраняется. В патогенезе сердечной недостаточности при НКМП большой интерес представляет значительное снижение или полное выключение механизма скручивания (twist mechanics) миокарда ЛЖ.

НКМП чаще возникает у мужчин. Так, в одном из исследований из 21 пациента 13 принадлежали к мужскому полу, а средний возраст составил 12,7 года (от 21 дня до 27 лет).

Диагностика. ЭхоКГ является методом выбора при диагностике НМЛЖ [1]. Существуют диагностические критерии: 1) наличие как минимум 4 видимых трабекул и глубоких межтрабекулярных пространств; 2) кровоток из полости желудочка в межтрабекулярные пространства; 3) вовлечение верхушки, средней трети нижней и боковой стенок ЛЖ; 4) четкое двухслойное строение миокарда; 5) в конце систолы толщина некомпактного миокарда в 2 и

более раза превышает толщину компактного [1–3]. Заболевание хорошо диагностируется с помощью МРТ сердца, которая по качеству изображения превосходит Эхо КГ. Основные критерии диагноза НМЛЖ в данном случае — отношение некомпактный/компактный миокард более 2,3 и объем трабекул более 20%. МРТ позволяет лучше диагностировать бивентрикулярную НКМП вследствие своей более высокой чувствительности по сравнению с ЭхоКГ [1–3].

Данные, накопленные за последнее десятилетие показали недостаточность выше приведенных диагностических критериев НМЛЖ. Предлагается ставить этот диагноз только тем пациентам, у которых кроме ЭхоКГ и МРТ-критериев имеется одно из следующего: наличие НМЛЖ у другого/других членов семьи, патологические мутации генов, ассоциированных с НМЛЖ, очаговые нарушения подвижности стенки ЛЖ, наличие как минимум одного из таких осложнений, как аритмия, сердечная недостаточность или тромбоэмболия [1–3].

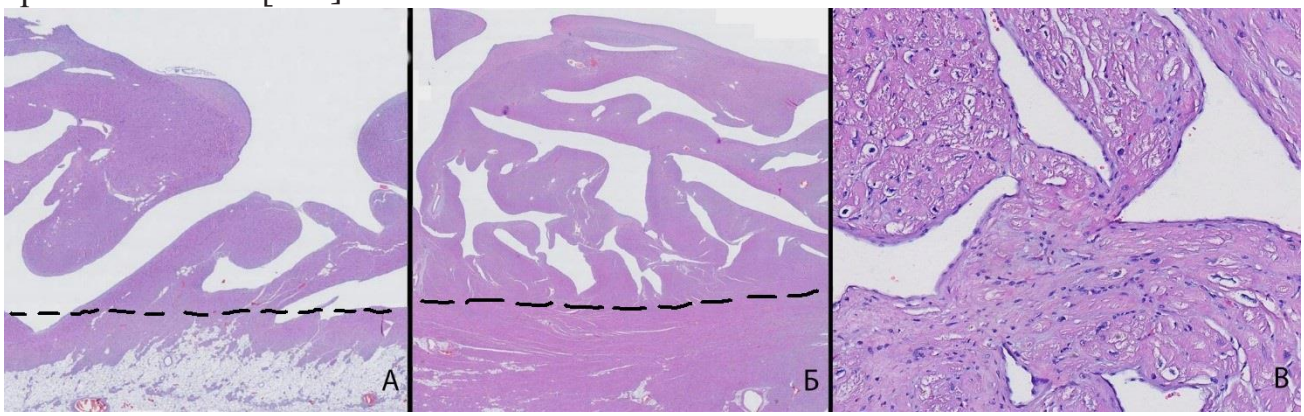

Рисунок 1. – Микроскопические изменения сердца при некомпактном миокарде. А – некомпактный миокард правого желудочка (выше штрих - линии) (х4, г/э); Б – некомпактный миокард ЛЖ (выше штриховой линии) (х4, г/э); В – широкие межтрабекулярные пространства, гипертрофия миокарда, диффузный интерстициальный фиброз (х100, г/э)

Собственное наблюдение. М., 45 лет; полная блокада левой ножки пучка Гиса; выполненаоперация пересадки сердца. Макроскопически: сердце реципиента массой 363 г, размерами 13х11 см, эпикард гладкий на всем протяжении, форма сердца – широкое с притупленной верхушкой. Крупные сосуды отходят и расположены типично. Эндокард камер сердца гладкий. Полость ПЖ расширена. Периметр трикуспидального клапана 13 см; створки клапана сформированы правильно, тонкие. Трабекулы ПЖ мелкие со сложным рисунком, некомпактный миокард значительно преобладает над компактным. Толщина задней стенки ПЖ на границе верхней и средней трети составляет 1 мм (толщина некомпактного миокарда 4 мм). Периметр клапана легочного ствола 7 см, заслонки тонкие, гладкие. Межжелудочковая перегородка (МЖП) сформирована правильно, толщиной 10 мм, миокард ее однородный. Полость

ЛЖ значительно расширена, имеет форму широкого конуса. Периметр митрального клапана 13 см, створки сформированы правильно. Передняя и задняя папиллярные мышцы хорошо развиты. Трабекулярность ЛЖ избыточная, рисунок трабекул сложный, некомпактный миокард на большем протяжении преобладает над компактным. Толщина задней стенки ЛЖ на границе верхней и средней трети составляет 5 мм (толщина некомпактного миокарда доходит до 12 мм). Периметр аортального клапана 7 см, заслонки тонкие. Устья КА расположены типично, правая КА развита хорошо, проходит типично и продолжается в заднюю межжелудочковую ветвь, признаки атеросклероза в ней отсутствуют. Ствол левой КА имеет длину 12 мм, далее разделяется на основные ветви.

Микроскопически: ПЖ: отмечается неравномерная губчатость миокарда, в губчатом миокарде больше выражен липоматоз компактного слоя; миокард гипертрофирован, ядра имеют различную величину и форму (палочковидные, полигональные, овальные, прямоугольные, округлые) местами - вакуолизированы. Неравномерные контрактуры 1–3 ст. Вокруг нервных стволиков и отдельных сосудов скудные мононуклеарные инфильтраты. МЖП: губчатость до 1/5 толщины, преобладает компактный миокард, видны одиночные мелкие очажки склероза и липоматоза. ЛЖ: губчатость до 2/3 толщины стенки.

Диагноз: первичная бивентрикулярная спонгиоформная кардиомиопатия (некомпактный миокард) с выраженной трабекулярностью миокарда обоих желудочков и дилатацией, мелкоочаговый и сетчатый кардиосклероз МЖП, одиночный линейный фокус воспалительного полинуклеарного инфильтрата в миокарде.

Заключение. Морфология сердца при НКМП представлена четким разделением на два слоя: превалирует слой некомпактного миокарда с глубокими межтрабекулярными щелями, имеется тонкий слой компактного миокарда. Чаще наблюдается поражение ЛЖ, реже — обоих (как в нашем случае). При НКМП часто можно встретить фиброз эндокарда и другие малые и большие аномалии сердца, что в значительной степени ухудшает прогноз заболевания.

Список литературы.

1. Некомпактная кардиомиопатия / И. М. Ильинский, Н. П. Можейко, А. О. Шевченко // Вестник трансплантологии и искусственных органов. – 2016. – Т. 18, № 4. – С. 146–156.

2. Isolated noncompaction of left ventricular myocardium. A study of eight cases / T. K. Chin, J. K. Perloff, R. G. Williams, K. Jue, R. Mohrmann // Circulation – 1990. – Vol. 82. – P. 507–513.

3. Isolated left ventricular noncompaction syndrome / C. Stanton, C. Bruce, H. Connolly // Am. J. Cardiol. – 2009. – Vol. 104. – P. 1135–1138.

ОСОБЕННОСТИ ПОРАЖЕНИЯ ПОЧЕЧНЫХ КЛУБОЧКОВ ПРИ БОЛЕЗНИ БЕРЖЕ ПО ДАННЫМ ИССЛЕДОВАНИЯ БИОПСИЙНОГО МАТЕРИАЛА

Главацкая И.П., Тищенко Г.В.
УО «Гомельский государственный медицинский университет», Беларусь, Гомель

Была дана оценка патоморфологических изменений в почечных клубочках при IgA-нефропатии (болезни Берже) согласно классификации MEST-C по данным исследования биопсийного материала 31 пациента Гомельской области за 2018-2021 гг. Авторами исследования установлено, что в изученной группе среди пациентов с болезнью Берже преобладали лица мужского пола, наибольшее количество пациентов были в возрасте от 28 до 38 и от 40 до 48 лет, преобладали морфологические изменения в виде мезангиальной гиперклеточности различной степени выраженности (54,8%), редкой находкой явилась картина эндокапиллярной гиперклеточности (3,2%).

***Ключевые слова**: IgA-нефропатия, болезнь Берже, гломерулонефрит, гломерулосклероз, мезангиальная гиперклеточность.*

PECULIARITIES OF RENAL GLOMERULAR DAMAGE IN BERGER'S DISEASE ACCORDING TO BIOPSY MATERIAL

Glavatskaya I., Tishchenko G.
Gomel State Medical University, Belarus, Gomel

Pathomorphological changes in the renal glomeruli in IgA nephropathy (Berger's disease) according to the MEST-C classification were evaluated according to the study of biopsy material of 31 patients from the Gomel region in 2018-2021. The authors of the study found that in the group of patients with Berger's disease, males prevailed, predominantly patients were aged from 28 to 38 and from 40 to 48 years, morphological changes such as mesangial hypercellularity of varying severity prevailed (54.8%), a rare finding was a picture of endocapillary hypercellularity (3.2%).

***Key words:** IgA-nephropathy, Berger's disease, glomerulonephritis, glomerulosclerosis, mesangial hypercellularity.*

Актуальность: Болезнь Берже является вариантом мезангиопролиферативного гломерулонефрита, характеризующегося пролиферацией мезангиальных клеток и наличием субэндотелиальных и мезангиальных отложений иммуноглобулина А [1].

Французский исследователь J. Berger был первым, кто указал на гистопатологические особенности мезангиопролиферативного гломерулонефрита, известного как IgA-нефропатия. Нефробиопсия у этих пациентов позволяет выявить различные гистологические изменения, начиная

от нормы и до хронического гломерулонефрита, который чаще носит фокальный характер без типичных признаков острого постинфекционного (постстрептококкового) гломерулонефрита [2].

Этот вид гломерулярной патологии является самым распространённым в мире: 5 случаев на 100 000 населения. Заболевание может протекать длительно и характеризоваться только наличием мочевого синдрома. Но в ряде случаев характерно тяжелое и быстропрогрессирующее течение. В связи с этим необходим своевременно диагностировать болезнь Берже, дифференцировать от другой почечной патологии для последующего назначения эффективного лечения пациентов. Кроме того, весьма важны сведения об этнических и региональных особенностях данной патологии.

Причинами болезни Берже являются инфекционные факторы (бактериальные и вирусные инфекции дыхательных путей, ЖКТ, кожи), немаловажную роль играют иммунологические факторы (в крови появляются иммунные комплексы, которые не могут элиминироваться печенью и почками, причина – нарушение синтеза разных форм иммуноглобулина А, нетипичная реакция иммунитета на экзогенные и эндогенные антигены) и генетические факторы (нетипичные мутации на 6-й хромосоме, изменения в генах, контролирующих синтез цепей главного комплекса гистосовместимости и рецепторов гепатоцитов) [4].

При оценке гистологических изменений клубочков наиболее широко используется Оксфордская гистопатологическая классификация IgA-нефропатии, которая включает 5 характерных гистопатологических признаков, определяющих прогноз этой болезни: мезангиальную гиперклеточность (M), эндокапиллярную гиперклеточность (E), сегментарный склероз (S), тубулярную атрофию/интерстициальный склероз (T) и включенные недавно клеточные полулуния (C) [2, 3].

Цель: Оценить патоморфологические особенности изменений в почечных клубочках при IgA-нефропатии (болезни Берже) согласно классификации MEST-C по данным исследования биопсийного материала пациентов Гомельской области за 2018-2021 гг.

Материалы и методы исследования: для оценки патоморфологических особенностей изменений в почечных клубочках использовался архивный материал ГУЗ «Гомельское областное клиническое патологоанатомическое бюро». Материалом для исследования стали 31 патогистологическое заключение пациентов Гомельской области с болезнью Берже за период с 2018 по 2021 гг.

Для анализа использовались следующие данные: возраст и пол пациентов, патогистологическое описание и диагноз. Статистическая обработка данных осуществлялась с использованием программы Microsoft Excel 2016.0.

Полученные результаты. Количество пациентов мужского пола (23 мужчины – 75,2%), было существенно больше количества лиц женского пола.

(8 женщин – 25,8%). Возраст пациентов на момент взятия биопсийного материала был от 18 до 67 лет. Наибольшее количество пациентов наблюдалось в возрасте от 18 до 30 лет (32,2%) и от 40 до 50 лет (29%), что в целом составило 61,2% от общего количества пациентов. Медианный возраст составил 34,5 (24; 45) лет.

Мезангиальная гиперклеточность (M) (наличие более 4 мезангиальных клеток в одном или нескольких мезангиальных полях почечного клубочка) наблюдалась у 18 (54,8%) пациентов (рисунок 1). Эндокапиллярная гиперклеточность (E) (увеличение числа эндотелиальных клеток в просвете капилляров почечных клубочков) встретилась только у 1 (3,2%) пациента. Сегментарный гломерулосклероз (S), то есть мезангиальный склероз части капиллярных петель почечных клубочков, был выявлен у 9 (29%) пациентов. Фиброз интерстиция (T), при котором оценивали процент фиброзных изменений и атрофия канальцев преимущественно в корковом веществе, наблюдался у 5 (16,1%) пациентов. Экстракапиллярная пролиферация (C), характеризующаяся образованием полулуний, являющихся уникальной структурой из клеток и экстрацеллюлярного компонента, которая образуется в мочевом пространстве и препятствует продвижению ультрафильтрата, наблюдалась у 9 (29%) пациентов.

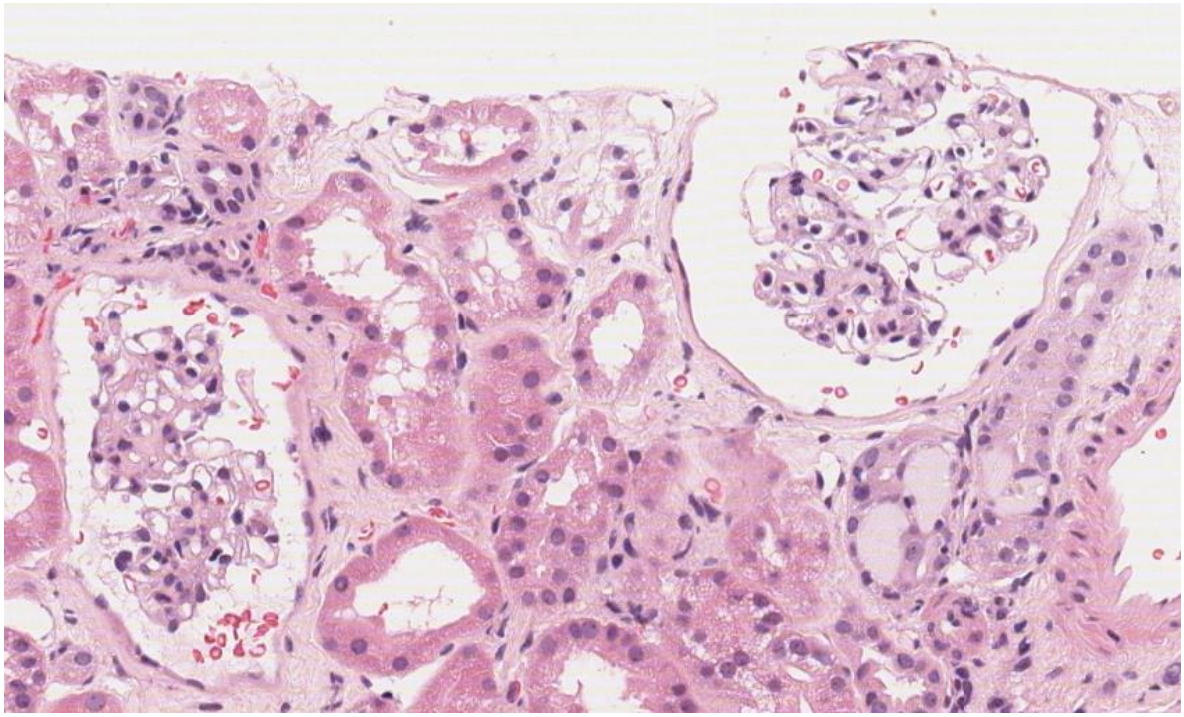

Рисунок 1. – Клубочки с мезангиальной гиперклеточностью. Окраска гематоксилином и эозином, увеличение ×400.

Заключение. Таким образом, в исследованной группе среди пациентов с болезнью Берже преобладали лица мужского пола. Наибольшее количество пациентов были в возрасте от 28 до 38 и от 40 до 48 лет. При морфологическом исследовании преобладали изменения в виде мезангиальной гиперклеточности

различной степени выраженности (54,8%). Редкой находкой явилась картина эндокапиллярной гиперклеточности (3,2%).

Список литературы.

1. Осадчук, А.М. Современный взгляд на заболевания почек, имеющие эпонимическое название / А.М. Осадчук [и др.] // Современные проблемы науки и образования. – 2019. – № 6. – С. 195.

2. Иммунофлуоресцентная микроскопия у пациентов с IGA-нефропатией / К. С. Комиссаров [и др.] // Известия Национальной академии наук Беларуси. Серия медицинских наук. – 2019. – Т. 16, № 3. – С. 317–323.

3. Oxford Classification of IgA nephropathy 2016: an update from the IgA Nephropathy Classification Working Group / H. Trimarchi [et al.] // Kidney Int. – 2017. – Vol. 91, № 5. – P. 1014–1021.

4. Распространенность и морфологические особенности IgA-нефропатии у детей и подростков в Республике Беларусь / А. В. Сукало [и др.] // Педиатрия. – 2009. – № 3. – С. 28–32.

ИНФЕКЦИОННЫЕ СПОНГИОФОРМНЫЕ ЦЕРЕБРАЛЬНЫЕ АМИЛОИДОЗЫ: ПАТОМОРФОЛОГИЯ, ВЫДЕЛЕНИЕ И ИДЕНТИФИКАЦИЯ β-АМИЛОИДОВ С ИСПОЛЬЗОВАНИЕМ ЭЛЕКТРОННОГО И АТОМНО-СИЛОВОГО АНАЛИЗА

Гузов С.А., Недзьведь М.К.
УО «Белорусский государственный медицинский университет», Беларусь, Минск
Асташонок А.Н., Полещук Н.Н.
Государственное учреждение «Республиканский научно-практический центр эпидемиологии и микробиологии», Беларусь, Минск

Охарактеризованы особенности поражения структурных элементов ЦНС при спонгиоформных церебральных амилоидозах (болезни Крейтцфельдта-Якоба, БКЯ). Патомофологические изменения головного мозга характеризовались триадой ключевых признаков: 1) спонгиозное состояние ткани мозга; 2) гибель нейроглиальных клеток всех слоев коры (преимущественно III-V слой); 3) изменения цитоархитектоники астроцитов в виде их пролиферации и резко выраженной гипертрофии. Выделены из мозговой ткани β-амилоиды и дана их ультраструктурная и наноскопическая характеристика. Установлена вариация в субструктуре прионовых палочек и фибрилл, что может определять штаммоспецифические свойства возбудителя.

Ключевые слова: *диагностика; наноскопический анализ; патоморфология; прионы; ультраструктура; β-амилоиды*

INFECTIOUS SPONGIOFORM CEREBRAL AMYLOIDOSIS: PATHOMORPHOLOGY, ISOLATION AND IDENTIFICATION OF β-AMYLOIDS USING ELECTRONIC AND ATOMIC FORCE ANALYSIS

Guzov S.A., Nedzved M.K.
Belarusian State Medical University, Belarus, Minsk
Astashonok A.N, Poleshchuk N.N.
The Republican Research and Practical Center for Epidemiology and Microbiology, Belarus, Minsk

The structural features of the CNS in spongiform cerebral amyloidosis (Creutzfeldt-Jakob disease, CJD) are described. Pathological changes of the brain in CJD were characterized by a triad of considered features: 1) spongy degeneration of the CNS; 2) the neuroglial cells death of all layers of the cortex (mainly III-V layer); 3) changes in the cytoarchitectonics of astrocytes in the form of their proliferation and pronounced hypertrophy. The β-amyloids were isolated from the brain tissue and their ultrastructural and nanoscopic characteristics were given. The variation of

prion rods and fibrils substructure has been established, which can determine the strain-specific properties of the analyzed pathogen.

Key words: *diagnostics; nanoscopic analysis; pathomorphology; prions; ultrastructure; β-amyloids*

Актуальность: Амилоидозы (Ам) – это гетерогенный класс заболеваний человека, которые характеризуются местным или системным отложением в тканях и/или органах различных фибриллярных форм белковых структур (β-амилоидов) с последующим развитием в них необратимых патоморфологических изменений [1]. Классификация Ам основывается с учетом различных этиопатогенетических факторов: 1) наследственная составляющая; 2) нарушение иммунологического гомеостаза (общесоматические и/или хронические заболевания); 3) неопластические процессы и повреждение генетического аппарата клеток; 3) инволютивные изменения в обмене белка («старческие» заболевания) и др. [1]. В настоящее время высокую значимость имеют Ам, связанные с поражением ЦНС, которые объединены в общий термин «нейродегенеративные протеинопатии» [2]. Среди них выделяется особая группа инфекционных трансмиссивных энцефалопатий – прионные болезни [3]. Для этих заболеваний наиболее чувствительными методами диагностики является постмортальный гистологический анализ ткани мозга в сочетании с электронной микроскопией, а также биопроба на лабораторных животных.

Цель: охарактеризовать особенности поражения структурных элементов ЦНС при инфекционных церебральных амилоидозах, выделить из мозговой ткани β-амилоиды и дать их ультраструктурную и наноскопическую характеристику.

Материалы и методы исследования: В основе работы положены результаты патоморфологического исследования 3 клинически-подтвержденных случаев болезни Крейтцфельдта-Якоба (БКЯ) (за период 2011-2020 гг.). Взятие и анализ аутопсийного материала проводился на базе УЗ «Городское клиническое патологоанатомическое бюро» г. Минска.

Для гистологического исследования отбирались образцы головного и спинного мозга. Биообразцы предварительно фиксировали в 10% нейтральном формалине в течение 2 недель. Изготавливались гистологические срезы толщиною 4-5 мкм, которые окрашивали гематоксилином и эозином, по методу Клювер-Барреру и MSB (martius/scarlet/blue).

Выделение прионного PrP^d белка проводили по процедуре, заключающейся в лизисе мозговой ткани, ее гомогенизации, фенол/хлороформной экстракции, суспендировании в 1% додецилсульфате натрия, преципитации в изопропаноле. Далее выделенный белок разделяли на отдельные аликвоты и хранили при -20°C до использования.

Электронная микроскопия. Анализу подвергались аликвоты прионного PrP^d белка, обработанные предварительно протеиназой К (20 мкг/мл) и далее негативно окрашенные с использованием 1,5% р-ра фосфорновольфрамовой кислоты. Исследование проводили на микроскопе JEM-1011 (Jeol, Япония) при увеличениях х60000–200 000.

Атомно-силовая микроскопия. В работе использовали тейпинговые микрозонды NSC15/Al BS (константа жесткости – 3 Н/м, резонансная частота – 60 кГц, радиус – <10 нм). Топографические изображения различных патологических белковых структур (шаг разведения 10^{-2}-10^{-3}), нанесенных гидрофильную слюдяную поверхность, получали на микроскопе Nanoscope IIId MultiMode (Bruker, США), оборудованном J-сканером. Обработку микрофотографий проводили с использованием программ Gwyddion 2.53, WSxM 5.0 Develop 9.1.

Полученные результаты. *Патоморфологический анализ.* Патогистологические изменения при БКЯ ограничивались только ЦНС и проявлялись, как правило, в структурно-модификационных дистрофических изменениях клеточных элементов ткани мозга с формированием картины типичной губкообразной энцефалопатии. В полушариях головного мозга обнаруживалось резкое истончение коры и заметное уменьшение белого вещества. Выпадение нейронов наблюдалось как в области двигательных, так и чувствительных полей коры больших полушарий. В стволовой части мозга, в зонах некоторых подкорковых ядер наблюдались различные дегенеративные изменения: от набухания до сморщивания и гиперхромии нервных клеток. Для мозжечка также было характерно развитие дегенеративно-деструктивных вакуолярных изменений, особенно среди зернистых и зубчатых нейронов, а также клеток Пуркинье. В меньшей степени отмечалось вовлечение в патологический процесс двигательных нейронов передних рогов и клеток гипоталамо-нейрогипофизарной системы. Во всех случаях регистрировалась характерная гибель нейронов на фоне центрального хроматолиза, вакуолизации цитоплазмы, аксонов и дендритов. Наблюдались признаки гипертрофии и пролиферации астроглии. При ультраструктурном анализе в дендритах и периаксиальных клеточных элементах визуализировались скопления фибрилл с периодическим перекрекрестом и диаметром 12-16 нм. Филаменты сравнительно одинакового диаметра имели все морфологические признаки β-амилоида. Некоторые из них можно было отнести к скрепи-ассоциированным филаментам, т.е. структурам, связанным с инфекционностью при БКЯ.

Ультраструктурный и наноскопический анализ, выделенных из образцов ткани мозга β-амилоидов. Выделенные из ткани мозга специфические патологические элементы по ультраструктурной организации отличались от всех других структур, образующихся при дегенеративных процессах. В использованных нами методических подходах в анализируемых белковых фракциях мозга выявлялись несколько типов протеазорезистентных

полиморфных глобулярно-фибриллярных структур: 1) глобулы или сферы размером – 9-20 нм; 2) 2 – палочки (l – 100-200 нм d – 10-20 нм); 3 – филаменты (l – 280-1500 нм d – 10-20 нм). Филаменты характеризовались строго специфической субструктурой: при скручивании между собой формируются нити, состоящие из спирально-намотанных протофиламентов или плоских цилиндров, разделенных перемычкой шириной 8-10 нм. По результатам атомно-силовой микроскопии дополнительно идентифицированы специфические фибриллярные структруры, представляющие собой спирально-закрученные элементы, намотанные друг на друга с шагом 40-50 нм и соединённые перемычкой.

Заключение. Учитывая общность морфологических признаков (прогрессирующая гибель нервных клеток, спонгиозные изменения и астроглиоз), при прионных заболеваниях отмечается избирательная локализация патологического процесса в ЦНС. Вариации в субструктуре прионовых палочек или фибрилл могут определять штаммоспецифические свойства возбудителей, их диапазон восприимчивости к клеткам хозяев, в которых происходит репликация и селекция отдельных «квазивариантов» прионов. Выявление в образцах гетерогенных по наногеометрии белковых субструктур прионов, вероятно, поможет прояснить причину различных клинико-патологических фенотипов болезни Крейтцфельдта-Якоба, определяющих степень выраженности и тяжесть течения заболевания.

Список литературы.

1. Picken, M.M. The pathology of amyloidosis in classification: A Review / M.M. Picken // Acta Haematologica. – 2020. – Vol. 143. – P. 322–334.

2. Aneeqa, N. Neurodegenerative proteinopathies in the proteoform spectrum – Tools and Challenges / N. Aneeqa, Z. Saima, Z. Inga // Int. J. Mol. Sci. – 2021. – Vol. 22. – P. 1–15.

3. Sigurdson, C.J. Cellular and molecular mechanisms of prion disease / C.J. Sigurdson, J.C. Bartz, M. Glatzel // Annual Review of Pathology: Mechanisms of Disease. – 2019. – Vol 14. – P. 497–516.

ПАТОМОРФОЛОГИЧЕКИЕ ИЗМЕНЕНИЯ ГОЛОВНОГО МОЗГА ПРИ COVID-19 ИНФЕКЦИИ

Гузов С.А., Недзьведь М.К., Полякова С.М.
УО «Белорусский государственный медицинский университет», Беларусь, Минск
Шестопалов С.А.
Городское клиническое патологоанатомическое бюро, Беларусь, Минск

Проведено патоморфологическое исследование головного мозга 34 аутопсий с COVID-19. Использовались традиционные методики окраски, включая MSB на фибрин и ИГХ метод к белку нуклеокапсида и S-гликопротеину вируса SARS-Cov-2. Отмечены характерные изменения ядерного хроматина сосудов МЦР, периваскулярных астроцитов и значительно реже ганглиозных клеток. Морфологическая картина сопровождалась ишемическими изменениями, ламинарными некрозами и в 3-х наблюдениях гнойным менингитом.

***Ключевые слова**: головной мозг; патоморфологическое исследование; инфекция COVID-19*

PATHOMORPHOLOGICAL CHANGES IN THE BRAIN IN COVID-19 INFECTION

Guzov S.A., Nedzved M.K., Polyakova S.M.
Belorussian State Medical University, Belarus, Minsk
Shestopalov S.A.
City Clinical Pathological and Anatomical Bureau, Belarus, Minsk

A pathomorphological study of the brain of 34 autopsies with COVID-19 was performed. Conventional staining techniques were used, including MSB for fibrin and IHC for the nucleocapsid protein and SARS-Cov-2 virus S-glycoprotein. Characteristic changes in the nuclear chromatin of the MCR vessels, perivascular astrocytes, and much less often ganglion cells were noted. The morphological picture was accompanied by ischemic changes, laminar necrosis and, in 3 cases, purulent meningitis.

***Key words:** brain; pathomorphological examination; COVID-19 infection*

Актуальность: Известно, что инфицирование вирусом COVID-19 происходит воздушно-капельным путем с последующим проникновением во внутреннюю среду организма через слизистые оболочки [1]. Дальнейшее распространение по организму протекает гематогенным путем с генерализованным поражением сосудистого русла. Также высказывается мнение о возможности периневрального пути попадания в центральную

нервную систему (ЦНС) по ходу нервных волокон. Дискуссируется вопрос о роли глии в поражении паренхимы ЦНС [2].

Цель: изучить патоморфологические изменения головного мозга при COVID-19-инфекции. Материал использовался из городского патологоанатомического бюро г. Минска (ГКПБ).

Материалы и методы исследования: Мы располагаем 34 наблюдением данной инфекции, подтвержденной при жизни и постмортально из легких и ткани мозга (метод ПЦР, Ig G, M). Возраст умерших 47-78 лет, мужчины 19, женщины 14. Продолжительность болезни составила 7-28 суток. Смерть наступала от прогрессирующей легочно-сердечной недостаточности на фоне общей или/и очаговой неврологической симптоматики, а также другой полиорганной патологии.

На аутопсии при вскрытии полости черепа отмечено полнокровие, отек и набухание вещества головного мозга, множественные геморрагии и мелко фокусные очаги энцефаломаляции, в 3-х наблюдениях макроскопически имели место признаки гнойного лептоменингита, а в 2-х – ламинарные некрозы коры больших полушарий и в 1-ом некрозы коры мозжечка. Отмечено увеличение массы головного мозга в среднем на 100-400 гр., а также наличие атеросклероза сосудов мозга различной степени выраженности у 10 пациентов. Для проведения гистологического исследования вырезались кусочки головного мозга из коры лобных, теменных, височных долей, таламуса, гипоталамуса, хвостатого ядра, стволовых отделов, коры и зубчатых ядер мозжечка. Гистологические срезы окрашивались гематоксилином и эозином, по Клювер-Барреру, MSB на фибрин. Для верификации вируса проводилось иммуногистохимическое исследование с маркерами к белку нуклеокапсида (anti-SARS-Cov-2 nucleocapsid protein antibody, клон HL448 (ab281297), производитель Abcam, США, в рабочем разведении 1:750) и к S-гликопротеину вируса SARS-Cov-2 (anti-SARS-Cov-2 spike glycoprotein antibody, ab272504, производитель Abcam, США, в рабочем разведении 1:1500). Иммуногистохимическая реакция проведена в ручном режиме, термическая демаскировка антигенов была выполнена на водяной бане при 96^0C в течение 20 мин в цитратном буферном растворе pH 6,0 (ab973, Abcam, США). Инкубацию с первичными антителами проводили в течение 1 часа во влажной камере в термостате при 32^0C. Для визуализации реакции нами была выбрана система детекции Mouse/Rabbit UnoVue HRP/DAB Detection system (UMR1000PD, Diagnostic BioSystems, США).

Полученные результаты. Микроскопическое исследование при окраске гематоксилином и эозином показало характерные изменения ядерного хроматина в эндотелиальных клетках сосудов микроциркуляторного русла (МЦР) головного мозга и в меньшей степени в периваскулярных астроцитах. Так, имел место очаговый лизис хроматина с формированием небольшой внутриядерной вакуоли и распылением остатков хроматина ближе к

внутреннему листку ядерной мембраны. В ряде случаев описанная вакуоль содержала гиперхромную базофильную частицу по типу внутриядерного включения. Отмечалась тенденция к увеличению размеров данных вакуолей, которые в последующем занимали большую часть ядра и в конечном итоге приводили к полному нуклеолизу. Контуры клеток в виде остатков цитоплазмы сохранялись какое-то время. Данные изменения ядерного хроматина имели место в сосудах МЦР всех отделов головного мозга, но более заметными были в коре больших полушарий и сером веществе подкорковых ядер. Изменения ядер клеток сопровождались набуханием и фибриноидным некрозом базальной мембраны сосудов. Вокруг таких сосудов формировались воспалительные инфильтраты, представленные лимфоцитами, сегментоядерными лейкоцитами с обилием эритроцитов и белков плазмы. Сосуды МЦР нередко содержали свежие тромбы при окраске MSB, что сопровождалось мелкими периваскулярными некрозами нервной ткани. В периваскулярных астроцитах определялись аналогичные внутриядерные вакуоли с базофильными включениями. Этиологический агент подтверждался иммунногистохимическим методом с маркерами к белку нуклеокапсида. В то же время в ганглиозных клетках преобладали ишемическими изменения (по Шпильмейеру) без характерной ядерной патологии. Однако реакция к нуклеокапсиду в отдельных нейронах была позитивной. Нередко в веществе мозга определялись сливающиеся очаги энцефаломаляции, в коре и белом веществе очаги острого отека и набухания с развитием спонгиозных изменений. В 3-х наблюдениях на основании МРТ исследования при жизни выставлялся диагноз лейкоэнцефалита. При этом морфологически были обнаружены множественные периваскулярные и перивентрикулярные очерченные очаги выраженного отека и набухания мозга с признаками нуклеолиза глиальных клеток, что напоминало не до конца сформированный очаг колликвационного некроза в белом веществе. Данная картина дополнялась набуханием миелина и его зернистым распадом и напоминало картину рассеянного склероза, но без глиальной и лимфоцитарной пролиферации. В двух случаях в коре больших полушарий, а в одном в коре мозжечка, имели место ламинарные некрозы, топографически связанные с поражением мелких сосудов.

Следует отметить, что помимо поражения сосудов МЦР, имели место и четко очерченные крупноочаговые ишемические изменения в ткани мозга в следствии тромбоза крупных мозговых артерий, что отмечалось у 8 пациентов с выраженным атеросклерозом сосудов головного мозга. При ИГХ исследовании обнаружено наличие антигена вируса в клетках нейронов и астроцитов. В тоже время реакция к S-гликопротеину вируса SARS-Cov-2 поверхностных рецепторов была отрицательной.

Гистологическое исследование остальных внутренних органов – легких, сердца, печени, почек, надпочечников – также показало характерные изменения ядерного хроматина клеток эпителиальной и эпителиальной природы.

Заключение. Таким образом, морфологическая картина изменений головного мозга при COVID-19 инфекции складывается из весьма характерных поражений ядерного хроматина клеток сосудистой стенки и периваскулярных астроцитов, в меньшей степени ганглиозных клеток коры и подкорковых ядер, что подтверждается при ИГХ исследовании. Характерные изменения эндотелиальных клеток сосудов МЦР, мышечных и адвентициальных клеток достаточно информативны при окраске гематоксилином и эозином, также MSB методом в виде фибриноидного набухания и некроза базальной мембраны мелких сосудов, микротромбоза, периваскулярных геморрагий и воспалительных круглоклеточных инфильтратов. Непосредственные поражения вещества головного мозга преимущественно носят ишемический характер и индуцируются изменениями кровеносных сосудов МЦР. Наряду с этим у лиц с заметным церебральным атеросклерозом при данной инфекции возможны типичные крупноочаговые инфаркты мозга, связанные с тромбозом крупных сосудов. Несомненно, это является отражением нарушений общего гомеостаза свертывающей системы крови и общей гемодинамики при COVD-19 инфекции [2].

Следует также обратить внимание на такую форму поражения, как ламинарные некрозы, развитие которых обусловлено исключительно изменения сосудов МЦР. В тоже время, ламинарные некрозы коры мозжечка, коры больших полушарий, мелко фокусные некрозы любой локализации, включения в ядрах эндотелиальных клеток и астроцитов, которые напоминают поражения при острых герпетических энцефалитах [3]. Однако морфологическая структура включений при герпетической инфекции имеет другую картину. Это позволяет даже на светооптическом уровне проводить дифференциальную диагностику. Это в последующем подтверждается методом флюоресцирующих антител (МФА) и/или ИГХ исследованием. Обращает на себя внимание развитие выраженного локального отека нервной ткани (3 наблюдения – 10,3%) с вторичным распадом миелина, что может соответствовать картине очагового лейкоэнцефалита. Ранее подобных изменений при других инфекциях мы не наблюдали, что, очевидно, можно расценивать, как весьма характерные для COVD-19 инфекции. В 10,3% случаев морфологическая картина сопровождается развитием гнойного лептоменингита с ламинарными некрозами коры больших полушарий головного мозга и мозжечка. Все это указывает на выраженный тропизм возбудителя к сосудам МЦР с одной стороны, что ведет к множественным мелко фокусным некрозам и тяжелому отеку мозговой ткани, они же провоцируют тромбозы крупных сосудов головного мозга и приводят к крупноочаговым инфарктам. В то же время, отмечается специфическое поражение клеток ткани мозга вирусом COVID-19. Данные вопросы морфогенеза требуют дальнейшего изучения.

Список литературы.

1. Цинзерлинг В.А. Вопросы патоморфогенеза новой коронавирусной инфекции (COVID-19). /Цинзерлинг В.А. и др. // Журнал инфектологии. – Том 12, № 2, 2020. – С.5-11. DOI:10.22625/2072-6732-2020-12-2-5-11.

2. Murta V. SARS-CoV-2 impact on the Central Nervous System: Are astrocytes end microglia main players or merely bystenders? /Veronica Murta, Alejandro Villarreall, Alberto Javier Ramos. //doi:10.20944. - preprints 202006.0319. v1.

3. Недзьведь М.К. Морфологические маркеры диагностики хронических герпетических менингоэнцефалитов / М.К.Недзьведь, С.А.Гузов. //Современные подходы в клинико-морфологической диагностике и лечении заболеваний человека: сб науч. тр. Всероссийской конференции с международным участием. 3-5 октября 2013г. Санк-Петербург. 2013. – С.249-293.

ИССЛЕДОВАНИЯ ИНФЕКЦИОННОГО ПОРАЖЕНИЯ ПЛАЦЕНТЫ ВИРУСОМ SARS-COV-2

Дадамухамедова Х.Э., Бабаев Х.Н., Холиева Н.Х., Хакимова Ф.Т.
Узбекистан, Ташкент

Было проведено сравнительное гистологическое исследование плацент от беременных инфицированных COVID-19 и без инфекционных заболеваний. Установлено, что у женщин при SARS-CoV-2 инфекции в плаценте была выше частота децидуальной артериопатии и других признаков гемодинамических нарушений со стороны матери, что подчеркивает характерное для повреждения плаценты при недостаточной оксигенации интервиллезного пространства и связано с неблагоприятными перинатальными исходами, не было выявлено увеличения распространенности острого и хронического воспаления.

***Ключевые слова**: инфекция; плацента; коронавирус; патологическая анатомия.*

STUDIES OF INFECTIOUS DAMAGE TO THE PLACENTA BY THE SARS-COV-2 VIRUS

Dadamukhamedova H.E., Babaev H.N., Galieva N.H., Khakimova F.T.
Uzbekistan, Tashkent

A comparative histological study of placentas from pregnant women infected with COVID-19 and without infectious diseases was conducted. It was found that in women with SARS-CoV-2 infection in the placenta, the frequency of decidual arteriopathy and other signs of hemodynamic disorders on the part of the mother was higher, which emphasizes the characteristic of placental damage with insufficient oxygenation of the intervillous space and is associated with unfavorable perinatal outcomes, there was no increase in the prevalence of acute and chronic inflammation.

***Key words:** infection; placenta; coronavirus; pathological anatomy.*

Актуальность: 2020 год был очень тяжелый из-за инфекции COVID – 19. Осенний период 2019 года с октября месяца для всего населения вселенной была очень тяжелой в связи с началом пандемия COVID – 19 инфекции. Узбекистан тоже подключился к молниеносному развитию пандемии наравне со всей планетой. Влияние COVID-19 на беременность, рожениц и изменения плаценты остается относительно неизвестным. В настоящее время, актуальной проблемой беременных женщин в период пандемии короновирусной инфекции, является предупреждение заражения и лечения, как самих женщин, так и родившихся новорожденных детей. (4,6).

Цель: изучить патоморфологические изменения в плацентах женщин с коронавирусной болезнью 2019 года (COVID-19) и морфологические особенности строения плаценты, и ее влияние на состояние плодов и

новорожденных, описать гистологические находки в плацентах беременных женщин и у рожениц после родов, инфицированных COVID-19.

Материалы и методы исследования: По литературным данным отмечается, что крайне опасным периодом для любого инфекционного заболевания у беременных женщин является второй триместр. Именно в этот период могут возникнуть патологии плода. Однако сам факт того, что ребенок мог заразиться коронавирусом в утробе матери, пока не нашел подтверждения (1,3,6). В обзорных исследованиях китайских ученых показано, что COVID-19 протекает у будущих матерей без каких-либо особых угрожающих жизни младенца состояний (5). Хотя имеются достаточно литературы, но изучение действия вируса на плод, внутриутробное развитие, тератогенные и мутагенные свойства очень скудны. COVID-19 по-прежнему представляет собой большую угрозу для мирового общественного здравоохранения. Эпидемиологические данные свидетельствуют о том, что наиболее восприимчивы к SARS-CoV-2 пациенты с метаболическими нарушениями и хроническими заболеваниями. Женщины в период беременности, за счет физиологической иммуносупрессии, находятся в группе риска заражения инфекцией, а с хроническими заболеваниями более уязвимы к клиническим последствиям COVID-19, поскольку при данной инфекции нередко наблюдаются гипоксия и гипоксемия вследствие тяжелого течения или «цитокинового шторма» (2, 5). Результаты исследование проведенного специалистами из города Ухань, в группе зараженных беременных женщин только 9% детей родились с COVID-19, при этом смертельных исходах инфекция COVID-19 не было зафиксировано (5, 6). Нами были отобраны истории болезни беременных женщин из архива, родившие в период с марта месяца до июня 2020 года и исследованы макро- и микроскопические изменения плаценты при дистрофических её поражениях плаценты при SARS-CoV-2 инфекции и контрольная плацента 6 здоровых рожениц. Обследование проводились в 2 группах; первая плаценты 12 пациенток с COVID-19, родов в 3-м триместре рождением живого ребенка, один роды во 2 триместре после внутриутробной смерти плода, и вторая контрольная 6 плаценты здоровых рожениц. В плацентах в третьем триместре значительно чаще по сравнению с контрольной группой обнаруживался признаки материнской сосудистой мальперфузии, включая сосудистые аномалии, а также замедленное созревание ворсинок, хорангиоз и тромбоз межворсинчатого пространство, а в контрольной – таких изменений не отмечались. При макроскопическом осмотре плаценты пациентки с внутриутробной смертью плода были обнаружены отёк ворсинок и ретроплацентарная гематома. При гистологическом исследовании плаценты определялась плотная макрофагальная инфильтрация, но не было выявлено признаков васкулопатии.

Полученные результаты. Исследования плаценты женщин в 67% заражённых COVID-19 пациенток по сравнению 33% рожениц в плацентах

контрольными группами показали, что в первой группе больше наблюдались признаки нарушений гемодинамики со стороны матери, в частности, аномальные или поврежденные сосуды и тромбоз интервилезного пространства, чаще наблюдаются признаки материнской сосудистой мальперфузии – повреждение плаценты, вызванного нарушением оксигенации в межклеточном пространстве, что может привести к неблагоприятным перинатальным исходом. Но не было выявлено увеличения распространенности острого и хронического воспаления.

Заключение. На основании проведенного исследования выявлено, что у женщин при SARS-CoV-2 инфекции в плаценте была выше частота децидуальной артериопатии и других признаков гемодинамических нарушений со стороны матери, что подчеркивает характерное для повреждения плаценты при недостаточной оксигенации интервиллезного пространства и связано с неблагоприятными перинатальными исходами, потенциальную возможность развития тяжелых заболеваний у беременных женщин с COVID-19. Выше указанные изменения могут свидетельствовать о системном восполении или гиперкоагуляционном синдроме, влияющих на физиологию плаценты.

Список литературы.

1. Адамян, Л.В. COVID-19 и женское здоровье (обзор литературы) / Л.В. Адамян, Я.Б. Азнаурова, О.С. Филиппов // Проблемы репродукции. – 2020. – Т. 26, №. 2. – С. 6–17.
2. Возможна ли перинатальная COVID-19: первые результаты / М.А. Вашукова [и др.] // Журнал инфектологии. – 2020. – Т. 12, №. 3. – С. 51-55.
3. Оценка течения беременности, родов и состояния плода у женщин с COVID-19 / В.А. Вуколова [и др.] // Вестник новых медицинских технологий. Электронное издание. – 2020. – Т. 1, №.6. – С. 56–62.
4. Зоирова, Н. Т. COVID-19: эпидемиология и профилактика: научное издание / Н. Т. Зоирова // Бюллетень Ассоциации врачей Узбекистана: научно-практический медицинский журнал – Ташкент, 2020. – № 2. – С. 95–98.
5. Патологическая анатомия инфекции, вызванной SARS-CoV-2 / Е.А. Коган [и др.] // Судебная медицина. – 2020. – № 2. – С. 8–30.
6. Новый коронавирус SARS-COV-2 и беременность: обзор литературы / Т.В.Припутневич [и др.] // Акушерство и гинекология. – 2020. – № 5. – С. 6–12.

ЭКТОПИЯ САЛЬНЫХ ЖЕЛЕЗ В ПИЩЕВОДЕ В ПРАКТИКЕ ВРАЧА-ЭНДОСКОПИСТА И МОРФОЛОГА

Дегтярёва М.Ю.
УЗ «Минский клинический консультативно-диагностический центр», г. Минск, Республика Беларусь
Анищенко С.Л.
УЗ «Городское клиническое патологоанатомическое бюро», г. Минск, Республика Беларусь
Рогов Ю.И.
ГУО «Белорусская медицинская академия последипломного образования», г. Минск, Республика Беларусь

Были рассмотрены эпидемиологические особенности, клиническая значимость, эндоскопическая и морфологическая дифференциальная диагностика эктопии сальных желез в пищеводе с обзором современных теорий гистогенеза этого состояния. Авторами описаны два наблюдения себацейной эктопии в пищевод у мужчин 53-х и 60-ти лет, которая при эндоскопическом исследовании была диагностирована как поражение инфекционной природы (кандидозный эзофагит). Необходимы дальнейшие исследования для выяснения механизмов развития сальных желез и факторов, влияющих на их структуру и распределение в пищеводе.

***Ключевые слова**: сальные железы; пищевод; эктопия; эндоскопическое исследование*

ECTOPIA OF SEBACEOUS GLANDS IN THE ESOPHAGUS IN ENDOSCOPY AND PATHOLOGY PRACTICE

Degtyareva M.Y.
Minsk Clinical Consultative and Diagnostic Center, Minsk, Republic of Belarus
Anishchenko S.L.
City Clinical Pathoanatomical Bureau, Minsk, Republic of Belarus
Rogov Y.I.
Belarusian Medical Academy of Postgraduate Education, Minsk, Republic of Minsk, Belarus

The epidemiological features, clinical significance, endoscopic and morphological differential diagnosis of ectopic sebaceous glands in the esophagus were reviewed with a review of modern theories of histogenesis of this condition. The authors described two cases of sebaceous ectopia in the esophagus in men aged 53 and 60, which were diagnosed as a lesion of an infectious nature (candidiasis esophagitis) during endoscopic examination. Further studies are needed to elucidate the mechanisms of development of the sebaceous glands and the factors affecting their structure and distribution in the esophagus.

***Key words:** sebaceous glands; esophagus; ectopia; endoscopy*

Актуальность. «Редкие болезни встречаются редко» – звучит одно из негласных правил медицины. Однако в процессе дифференциальной диагностики следует учитывать и нечасто наблюдающиеся структурно-функциональные нарушения, так как от этого зависит тактика ведения пациента. Наличие белесоватых или желтоватых бляшек в слизистой оболочке пищевода может соответствовать различным патологическим состояниям: гликогеновому акантозу, кандидозу, эпидермоидной метаплазии, плоскоклеточной папилломе. Одним из редких изменений строения слизистой оболочки пищевода является эктопия сальных желез. В литературе имеются публикации с описанием единичных случаев, включающие небольшое количество наблюдений на биопсийном и аутопсийном материале.

Цели и задачи. Целью данной работы явилось рассмотрение эпидемиологических особенностей, клинической значимости, эндоскопической и морфологической дифференциальной диагностики эктопии сальных желез в пищеводе с обзором современных теорий гистогенеза этого состояния.

Материалы и методы исследования. В статье мы приводим описание двух наблюдений эктопии сальных желез в пищеводе, выявленной при эндоскопическом исследовании со щипцовой биопсией и диагностированной гистологически.

Полученные результаты (описание случаев). Мужчины 53-х и 60-ти лет (случай 1 и случай 2, соответственно) обратились с жалобами на дискомфорт при глотании в течение последних месяцев. При эзофагогастродуоденоскопии в верхней (случай 1), средней и нижней трети (случай 2) пищевода были выявлены множественные серовато-желтые и белесовато-желтые узелки диаметром 2,0-4,0 мм, слегка выступающие над поверхностью слизистой оболочки. Была выполнена щипцовая биопсия, и с диагнозом «монилиозный (кандидозный) пищевод» материал был направлен на патогистологическое исследование.

При микроскопическом исследовании биоптатов пищевода в многослойном плоском неороговевающем эпителии определялись группы полигональных клеток с обильной светлой ячеистой цитоплазмой и небольшим округлым или овоидным центрально расположенным ядром, часто с зазубренной ядерной мембраной. Субэпителиально, в собственной пластинке слизистой оболочки, вокруг образованных такими же клетками дольчатых структур наблюдалась умеренная лимфоидная инфильтрация. Волосяные фолликулы и другие придатки кожи отсутствовали. В гистологических препаратах, окрашенных гематоксилином и эозином и реактивом Шиффа, грибковых элементов обнаружено не было. Ввиду характерной для сальных желез микроскопической картины в обоих случаях было сделано заключение о себацейной эктопии в пищевод.

Обсуждение. Эктопия сальных желез в виде небольших желтоватых узелков на губах и в слизистой оболочке полости рта была впервые описана

J.A. Fordyce в 1896 (болезнь Fordyce). Затем появились сообщения о других локализациях себацейной эктопии – в языке, гортани, слюнных железах, крайней плоти, вульве, ладонях, подошвенной поверхности стоп и др. В 1962 году S. De La Palva и J.W. Pickren впервые описали наличие сальных желез в пищеводе в 4 из 200 безвыборочных аутопсий. При эзофагоскопическом исследовании себацейные структуры в этом отделе пищеварительной трубки были впервые обнаружены T. Ramakrishnan and J.E. Brinker в 1978 году у 44-летнего мужчины [1].

Эндоскопически эктопия сальных желез имеет вид белесоватых либо желтоватых узелков и бляшек, диаметром 1,0-20,0 мм, располагающихся преимущественно в средней или нижней трети пищевода. При осмотре в узком спектре становится несомненной доброкачественная природа образования, что, вероятно, обуславливает низкую частоту взятия биопсии и, как следствие, невысокую встречаемость этой патологии по результатам эндоскопических исследований (не более 0,004% от всех эзофагогастродуоденоскопий по имеющимся различным ретроспективным анализам) [1, 2, 3].

Согласно данным литературы, такие мелкоузелковые и бляшечные образования в пищеводе могут быть одиночными или множественными, количественно достигая иногда сотни и более структур. Специфической клинической симптоматики, связанной с пищеводной себацейной эктопией не отмечено. Процесс может протекать бессимптомно либо сопровождаться изжогой и дискомфортом при глотании. В подавляющем большинстве наблюдений эктопия сальных желез выявляется случайно при проведении эзофагогастродуоденоскопии по поводу изжоги либо желудочной диспепсии, реже – по другим показаниям. Взаимосвязь этих структурных изменений слизистой оболочки пищевода с гастроэзофагеальной рефлюксной болезнью остается неясной и требует большей доказательной базы.

В литературе нет указаний на осложнения, тенденцию к прогрессированию и риск малигнизации при данной патологии [4].

Наиболее интересный аспект себацейной эктопии – гистогенез, который до конца не выяснен. Гипотеза о том, что это нарушение представляет собой врожденный тканевой порок развития, сомнительна, так как в ходе эмбриогенеза пищевод развивается из энтодермы, а сальные железы имеют эктодермальное происхождение. Кроме того, такое предположение не нашло подтверждения при эндоскопических и аутопсийных исследованиях младенцев и детей [2]. На сегодняшний день большинство авторов высказываются в пользу метапластической теории, отмечая, что себацейная эктопия в пищеводе встречается у лиц среднего и старшего возраста, и что расположение этих редко выявляемых структур сходно с таковым у подслизистых желез пищевода. Источником метапластических изменений предположительно являются плюрипотентные («спящие» стволовые) клетки [2]. При этом, когда речь идёт о

наличии сальных желез в слизистой оболочке пищевода, в литературе встречаются термины как «эктопия», так и «гетеротопия».

Какая бы из предложенных теорий ни была верна, данное состояние не требует ни лечения, ни последующего наблюдения [1, 3, 4]. Дифференциальная диагностика должна проводиться с такими процессами как зернистоклеточная опухоль, лейомиома, папиллома, ксантома, эпидермоидная метаплазия (лейкоплакия) пищевода, гликогеновый акантоз, кандидозный эзофагит. При этом частота диагностики эктопии сальных желез зависит от опыта эндоскописта [5]. Следует учитывать, что для большинства опухолей пищевода характерен солитарный рост. Эпидермоидная метаплазия эндоскопически проявляется характерным «кракелюровым» рисунком. При кандидозе бляшки легко снимаются. Для гликогенового акантоза более характерно вовлечение средней трети пищевода. Морфологическая диагностика с применением дополнительных (гистохимических и иммуногистохимических) методов исследования позволяет уточнить диагноз в сомнительных случаях.

Заключение. Эктопия сальных желез в пищевод представляет собой редкую патологию. Возможно, она является следствием метапластических изменений подслизистых желез пищевода. Нами описаны два наблюдения себацейной эктопии в пищевод у мужчин 53-х и 60-ти лет, которая при эндоскопическом исследовании была диагностирована как поражение инфекционной природы (кандидозный эзофагит). Необходимы дальнейшие исследования для выяснения механизмов развития сальных желез и факторов, влияющих на их структуру и распределение в пищеводе.

Список литературы:

1. Bahdi, F. Esophageal Ectopic Sebaceous Glands / F. Bahdi, N. Zarrin-Khameh, S.K. Agarwal // ACG Case Reports Journal. – 2020. – Vol. 7, № 12. – e00508.

2. Chiu, K.W. Diagnostic pitfall of sebaceous gland metaplasia of the esophagus / K.W. Chiu, C.K. Wu, L.S. Lu, H.L. Eng, S.S. Chiou // World J. Clin. Cases. – 2014. – Vol 2, № 7. – P. 311-5.

3. Ectopic sebaceous gland in the esophagus – Case reports and review of the literature // J. Lin-Suei [et al.] // Advances in Digestive Medicine. – 2016. – Vol. 3, iss. 3. – P. 118-122.

4. Ectopic sebaceous glands in the esophagus: report of three new cases and review of the literature / G. Bertoni [et al.] // Am. J. Gastroenterol. – 1994. – Vol. 89, № 10. – P. 1884-7.

5. Magnifying Endoscopy for Esophageal Ectopic Sebaceous Glands / Mu Song Jeon [et al.] // Clinical Endoscopy. – 2018. – Vol. 51, № 5. – P. 495-497.

НОВЫЕ АСПЕКТЫ МОРФОЛОГИЧЕСКОЙ ДИАГНОСТИКИ МЕМБРАНОЗНОЙ НЕФРОПАТИИ

Дмитриева М.В., Савош В.В., Брагина З.Н., Тихоновецкая Е.Ю., Летковская Т.А.
УО «Белорусский государственный медицинский университет», Беларусь, Минск
Воробей Н.В.
Городское клиническое патологоанатомическое бюро, Беларусь, Минск

Была дана характеристика морфологических изменений в ткани почки при первичных и вторичных формах мембранозной нефропатии, а также оценка экспрессии PLA2R, THSD7A и IgG4 в базальных мембранах клубочков. Авторами исследования установлено, что вторичные формы мембранозной нефропатии развиваются у пациентов более старшего возраста и сопровождаются более высокой распространенностью глобального гломерулосклероза и интерстициального фиброза, а иммуногистохимический анализ мембранозных депозитов в ткани почки позволяет выявить первичные формы мембранозной нефропатии, что в дальнейшем важно для ведения пациента и определения терапевтической тактики.

***Ключевые слова**: мембранозная нефропатия, первичные и вторичные формы, рецепторы к PLA2R, THSD7A, IgG.*

NEW ASPECTS OF MORPHOLOGICAL DIAGNOSIS OF MEMBRANOUS NEPHROPATHY

Dmitrieva M., Savosh V., Bragina Z., Tichonovetskaja E., Liatkouskaya T.
Belorussian State Medical University, Belarus, Minsk
Vorobej N.
City Clinical Pathological Bureau, Belarus, Minsk

Morphological changes in renal tissue in primary and secondary forms of membranous nephropathy were characterized as well as PLA2R, THSD7A and IgG4 expression in glomerular basal membranes. The authors found that secondary forms of membranous nephropathy develop in older patients and are accompanied by a higher prevalence of global glomerulosclerosis and interstitial fibrosis, and immunohistochemical analysis of membranous deposits in renal tissue allows to identify primary forms of membranous nephropathy, which is important for further patient management and determination of therapeutic tactics.

***Key words:** membranous nephropathy, primary and secondary forms, receptors to PLA2R, THSD7A, IgG.*

Актуальность: Мембранозная нефропатия (МН) – наиболее частая причина нефротического синдрома (НС) у взрослых, прижизненная диагностика которого основывается на выявлении триады признаков при морфологическом исследовании нефробиоптатов: диффузного утолщения клубочковых базальных мембран при световой микроскопии с наличием характерных «шипиков» при окраске серебром и выявлением гранулярных депозитов иммунных комплексов, экспрессирующих иммуноглобулины класса G (IgG). Несмотря на тот факт, что гистологические изменения в клубочках при МН давно описаны, а морфологическая диагностика не вызывает больших затруднений, интерес к изучению МН не ослабевает в наши дни и обусловлен выделением первичных (или идиопатических) и вторичных форм. Такое разделение основано на множестве наблюдений, когда МН развивалась на фоне ряда заболеваний, среди которых выделяют инфекции, опухоли, аутоиммунные заболевания и лекарственное воздействие [1]. Следует отметить, что клиническая картина почечного повреждения с протеинурией (ПУ) и НС зачастую возникает задолго до проявления тех заболеваний, на фоне которых она развивается. Исследователи сегодня также обращают внимание на определенные гистологические признаки, позволяющие различить первичные и вторичные формы МН. Так, косвенными признаками вторичных форм могут быть мезангиальная пролиферация в клубочках, сегментарный гломерулосклероз и др., но различий в клиническом течении заболеваний не отмечено [2].

В последнее десятилетие ряд авторов представили данные о расшифровке антигенной структуры измененных белков мембраны подоцитов, что основывается на оценке молекулярно-генетической структуры пораженных клеток [3, 4, 5]. В патогенезе МН у человека установлена ведущая роль ауто-антител, направленных на трансмембранный М-типа рецептор фосфолипазы А2 (PLA2R). Было показано, что анти-PLA2R антитела обнаруживаются в депозитах в основном у пациентов с идиопатической МН (более 90%), однако в ряде случаев наблюдаются и при вторичных формах [3]. Выявление антител к PLA2R в нефробиоптате является чувствительным (чувствительность – 74%) методом диагностики идиопатической МН, однако в ряде случаев (примерно в 20-30%) положительной экспрессии этого антигена не было продемонстрировано. Возможно, у этих пациентов либо имелась нераспознанная вторичная форма МН, либо были другие подоцитарные антигенные детерминанты. Впоследствии N. Tomas и соавт. описали у пациентов с МН другой, отличный от PLA2R, мембрано-ассоциированный подоцитарный антиген – домен тромбоспондина 1-го типа, содержащий 7А (THSD7A), который определялся в 14% случаев первичной МН [5]. Методом иммунопреципитации подтверждено, что антитела к THSD7A, как и антитела к PLA2R относятся преимущественно к классу IgG4 [2]. Специфических подоцитарных антигенов, характерных для вторичных форм МН, в настоящее время не выявлено. Поэтому вышеописанные маркеры можно рассматривать в

качестве важного диагностического критерия морфологической диагностики первичной формы МН, позволяющего снизить расходы на дообследование пациентов и в максимально короткие сроки назначить адекватное лечение.

Цель: дать характеристику морфологических изменений в ткани почки при первичных и вторичных формах мембранозной нефропатии, а также оценку экспрессии PLA2R, THSD7A и IgG4 в базальных мембранах клубочков.

Материалы и методы исследования: проведен ретроспективный клинико-морфологический анализ гистологических заключений 45 случаев МН, подтвержденных при нефробиопсии. Данные клинического обследования получены из биопсийных карт, морфологические изменения оценены при стандартной окраске ткани почки гематоксилином и эозином и гистохимических окрасках: реактивом Шиффа, трихромом по Массону, конго-красным, серебрением по Джонсу. Для установления диагноза было выполнено прямое иммунофлюоресцентное (ИФ) исследование с антителами к IgA, IgG, IgM, компонентам комплемента C3 и C1q. Иммуногистохимическое (ИГХ) исследование с антителами к PLA2R, THSD7A и IgG4 проведено на архивном материале 11 нефробиоптатов. Статистическое исследование проведено с использованием пакета программ Excel 13.0 и Statistica 10.0.

Полученные результаты. Заболевание в 2,75 раз чаще наблюдалось у мужчин (n=33/73,3%), чем у женщин (n=12/26,7%). Медиана возраста пациентов составила 42 (32-60) лет. Диагноз МН во всех случаях устанавливался на основании выявления характерных гистологических признаков клубочкового повреждения в виде диффузного утолщения гломерулярных базальных мембран за счет отложения в них субэпителиальных и интрамембранозных гранулярных депозитов иммунных комплексов, содержащих IgG.

В 15 (33,3%) случаях МН развился как вторичный процесс. Большую долю (n=7/46,7%) занимали случаи с эндокринной патологией. В 4 случаях наблюдалась патология щитовидной железы (в 2-х – гипотиреоз, по одному – аутоиммунный тиреоидит и узловой зоб), в 3-х наблюдениях выявлен сахарный диабет. Опухоли различной локализации наблюдались в 6 случаях (40,0%): 3 пациента страдали злокачественными опухолями (лимфома средостения, рак почки и колоректальный рак), 3 – доброкачественными (аденома надпочечника, ангиомиолипома почки и гемангиома печени). У двух пациентов (13,3%) МН развилась на фоне подагры. Пациенты с вторичными формами были значимо старше (U=91,5; p=0,001).

Нами проанализирована частота выявления лейкоцитов в просветах капилляров (23/51%), мезангиальной пролиферации (12/27%) и сегментарного гломерулосклероза (4/9%). При вторичных формах чаще наблюдались лейкоциты в капиллярных петлях клубочков (F=0,06; p=0,035), выше были степень глобального гломерулосклероза (U=149,0; p=0,037) и интерстициального фиброза (U=144,0; p=0,047). При ИФ исследовании во всех случаях иммунные депозиты демонстрировали экспрессию IgG, в 32 (71,1%) случаях выявлены депозиты

фракции комплемента C3, в 12 (26,7%) – C1q, IgA – в 10 (22,2%) случаях, IgM – в 9 (20,0%). Статистически значимых различий экспрессии исследуемых антител при первичных и вторичных формах МН выявлено не было ($p>0,05$).

Проведенное ИГХ исследование включало материал 11 случаев МН, из них 7 случаев были расценены как первичные, 4 случая – как вторичные, при которых пациенты страдали лимфомой средостения, сахарным диабетом, гипотиреозом, подагрой. Положительная гранулярная экспрессия PLA2R в базальных мембранах клубочков наблюдалась во всех случаях первичной МН и в двух случаях с вторичной формой, ассоциированных с лимфомой средостения и подагрой (рисунок 1А). Полученные результаты соотносятся с данными H. Debiec и соавт., которые указывают на 22% положительного выявления PLA2R при злокачественных опухолях, в том числе лимфомах [3]. В остальных 2 случаях вторичных форм МН анти-PLA2R антитела были негативны. Что касается IgG4, также характерной для первичных форм МН, нами выявлена гранулярная ее экспрессия в 5 случаях из 7 первичных и в одном случае с вторичной формой, ассоциированной с подагрой (рисунок 1Б).

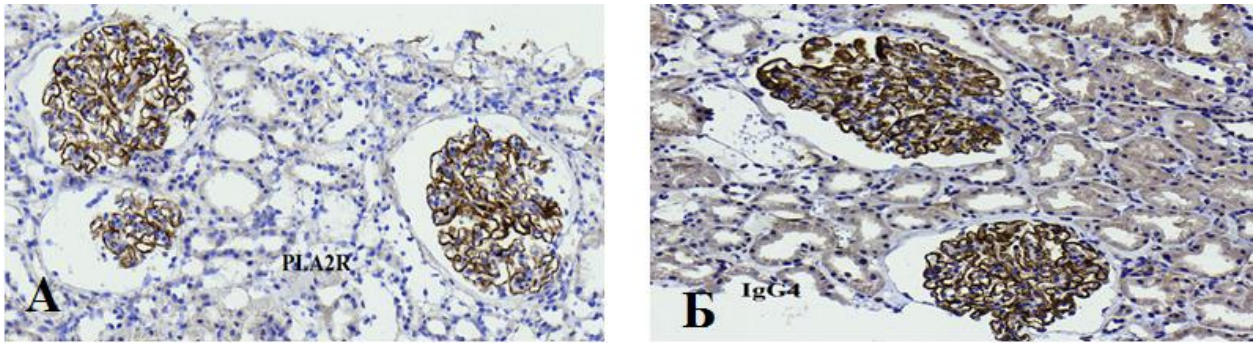

Рисунок 1. – А: гранулярная экспрессия PLA2R в базальных мембранах клубочков (ИГХ, ув. х 200), Б: гломерулярная гранулярная экспрессия иммуноглобулинов G4 (ИГХ, ув. х 200)

Остальные 5 случаев (3 вторичных и 2 первичных) демонстрировали либо очень слабую экспрессию IgG4, либо ее отсутствие. Отсутствие этой экспрессии в случаях первичных форм, возможно, указывает на наличие у этих пациентов нераспознанной вторичной МН. Экспрессия антител к THSD7A во всех исследованных биоптатах была отрицательной.

Заключение. Таким образом, вторичные формы МН развиваются у пациентов более старшего возраста и сопровождаются более высокой распространенностью глобального гломерулосклероза и интерстициального фиброза, а иммуногистохимический анализ мембранозных депозитов в ткани почки при МН позволяет выявить первичные формы, что в дальнейшем важно для ведения пациента и определения терапевтической тактики.

Список литературы.

1. Moroni, G. Secondary Membranous Nephropathy. A Narrative Review / G. Moroni, C. Ponticelli // Front. Med. (Lausanne) [Published online] – 2020. – Vol.7. – Access mode : doi: 10.3389/fmed.2020.611317. – Date of access : 16.10.2021.

2. Glomerulonephritis / H. Trachtman [et al.]. – Switzerland: Springer, 2019. – 888 p.

3. Debiec, H. PLA2R autoantibodies and PLA2R glomerular deposits in membranous nephropathy / H. Debiec, P. Ronco // N. Engl. J. Med. – 2011. – Vol. 364. – P. 689–690.

4. Differential diagnosis of membranous nephropathy with autoantibodies to phospholipase A2 receptor 1 / W. Schlumberger [et al.] // Autoimmunity Reviews. – 2014. - Vol. 13, № 2. – P. 108–113.

5. Thrombospondin type-1 domain-containing 7A in idiopathic membranous nephropathy / N. M. Tomas [et al.] // N. Engl. J. Med. – 2014. – Vol. 371, № 24. – P. 2277–2287.

АНАЛИЗ КЛИНИКО-МОРФОЛОГИЧЕСКИХ ПОКАЗАТЕЛЕЙ У ПАЦИЕНТОВ С МЕТАСТАТИЧЕСКИМ ПОЧЕЧНО-КЛЕТОЧНЫМ РАКОМ

Долбик-Воробей Ю.Г., Летковская Т.А.

УО «Белорусский государственный медицинский университет», Беларусь, Минск

Была дана характеристика клинико-морфологических особенностей метастатического почечно-клеточного рака. Авторами исследования установлено, что первые гематогенные метастазы в 42,48% случаев были выявлены в сроки до года от установления первичного диагноза, в 31,86% – до 2 лет, в 18,58% – до 3 лет и в 7,08% – до 4 лет. Преимущественно гематогенные метастазы были обнаружены в легких 69,91%, реже в костях 37,17%, в головном мозге 22,12%, в надпочечниках 20,35%, в печени 15,93%, в мягких тканях 7,08%, в контралатеральной почке 4,42%, в поджелудочной железе 2,65%, в брюшине 2,65% и в яичниках 1,77%. Среди пациентов с метастатическим почечно-клеточным раком преобладают лица пожилого возраста, преимущественно мужского пола. Авторы указывают на важность разработки универсальной оценочной системы прогностических факторов, что необходимо для ведения пациента и определения терапевтической тактики.

***Ключевые слова**: почечно-клеточный рак, прогностический фактор, гематогенные метастазы, ядерная атипия.*

ANALYSIS OF CLINICAL AND MORPHOLOGICAL FACTORS IN PATIENTS WITH METASTATIC RENAL CELL CARCINOMA

Dolbik-Vorobej Y., Liatkouskaya T.

Belorussian State Medical University, Belarus, Minsk

Clinical and morphological features of metastatic renal cell carcinoma were characterised. The authors of the research found that the first haematogenous metastases in 42.48% of cases were detected within one year of primary diagnosis, in 31.86% before 2 years, in 18.58% before 3 years, and in 7.08% before 4 years. Predominantly haematogenous metastases were found in lungs 69.91%, less frequently in bones 37.17%, brain 22.12%, adrenal gland 20.35%, liver 15.93%, soft tissues 7.08%, contralateral kidney 4.42%, pancreas 2.65%, peritoneum 2.65% and ovary 1.77%. Patients with metastatic renal cell carcinoma are predominantly elderly and male. The authors point out the importance of the development of the universal evaluation system of prognostic factors which is necessary for the patient's management and determination of therapeutic tactics.

***Key words:** renal cell carcinoma, prognostic factor, haematogenous metastases, nuclear atypia.*

Актуальность: По статистическим данным, почечно-клеточный рак (ПКР) составляет около 4% в структуре заболеваемости злокачественными новообразованиями у взрослых. Среди урологических опухолей по частоте встречаемости ПКР занимает третье место после рака простаты и рака мочевого пузыря. За последнее десятилетие наблюдается рост заболеваемости ПКР во всём мире, в том числе и в Республике Беларусь. В более чем 40% случаев рак почки выявляется в поздних 3-й и 4-й стадиях, что значительно затрудняет его лечение и выздоровление, а также увеличивает метастатический потенциал и снижает 5-летнюю выживаемость. У почти половины пациентов с локализованными формами ПКР в течение первого года после операции появляются отдаленные метастазы [1]. Рост заболеваемости многие авторы связывают с появлением новых диагностических возможностей, которые позволяют выявить ранние и бессимптомные формы рака. Показатели выживаемости пациентов с диссеминированным ПКР разочаровывают: медиана общей выживаемости и 5-летняя выживаемость, как правило, не превышают 10-13 месяцев и 5%, соответственно [2]. Все это делает актуальным поиск новых клинических и морфологических факторов для оценки риска развития метастатических форм ПКР.

Цель: провести анализ клинико-морфологических показателей, влияющих на течение заболевания и выживаемость пациентов метастатическим почечно-клеточным раком.

Материалы и методы исследования: материалом послужили клинико-морфологические данные 113 пациентов с морфологически верифицированным диагнозом различных гистологических вариантов ПКР, проходивших лечение в ГУ «РНПЦ онкологии и медицинской радиологии им. Н.Н. Александрова» в 2018 году. Статистическая обработка данных производилась при помощи программы Statistica 10.0.

Полученные результаты. В исследованной группе пациентов с ПКР преобладали мужчины – 74 случая (65,49%), средний возраст – 58,5±7,57 лет. Удельный вес пациенток женского пола составил 34,51% (39 случаев), их средний возраст был 58,23±11,03 года. Эти данные согласуются с литературными, согласно которым ПКР диагностируется у мужчин примерно в два раза чаще, чем у женщин и чаще всего поражает пациентов в возрасте 60-65 лет [2]. Пожилой возраст пациентов заведомо является неблагоприятным прогностическим фактором.

Исследованные гистологические варианты ПКР имеют следующую структуру: светлоклеточный – 111 случаев (98,23%), папиллярный – 2 случая (1,77%). Влияние гистологического варианта почечно-клеточного рака на прогноз до сих пор остается дискутабельным. Несмотря на большое количество исследований, в которых пациенты со светлоклеточным вариантом ПКР имели значительно худший прогноз, по сравнению с пациентами с хромофобным или папиллярным вариантами, было выявлено, что гистологический вариант не

является независимым прогностическим признаком, большее значение имеют стадия опухоли на момент установления диагноза и грейд. По литературным данным, пациенты с опухолью, ограниченной почкой, имеют лучший прогноз, инвазия почечного синуса (T3a) уменьшает выживаемость на 27 %, наличие опухолевого тромба в почечной или нижней полой вене (T3b) — на 40 % [4].

В исследованной группе было установлено следующее распределение согласно степени дифференцировки опухоли: высокодифференцированная (G1) – 12 случаев (10,98%), умереннодифференцированная (G2) – 54 случая (47,56%), низкодифференцированная (G3) – 47 случаев (41,46%). Важным фактором, влияющим на прогноз, вне зависимости от грейда опухоли является наличие очагов коагуляционного некроза в светлоклеточном или хромофобном вариантах почечно-клеточного рака. В случае если некроз составляет более 10% объема опухоли, его следует расценивать как неблагоприятный прогностический фактор. По литературным данным, пятилетняя выживаемость при наличии некроза составляет 37,7% по сравнению с 86,4% при опухолях без некроза [5].

Появление отдаленных метастазов резко ухудшает прогноз при раке почки. В исследованной группе в 48 случаях (42,48%) первые гематогенные метастазы были выявлены в сроки до года от установления первичного диагноза, в 36 (31,86%) – до 2 лет, в 21 (18,58%) – до 3 лет и в 8 случаях (7,08%) – до 4 лет. Преимущественно гематогенные метастазы были обнаружены в легких в 79 случаях (69,91%), реже в костях – 42 случая (37,17%), в головном мозге – 25 случаев (22,12%), в надпочечниках – 23 случая (20,35%), в печени – 18 случаев (15,93%), в мягких тканях – 8 случаев (7,08%), в контралатеральной почке – 5 случаев (4,42%), в поджелудочной железе – 3 случая (2,65%), в брюшине – 3 случая (2,65%) и в яичниках – 2 случая (1,77%). При наличии отдаленных метастазов стадия Т ПКР прогностического значения не имеет. По мнению Ohlmann с соавт., наличие метастазов на момент операции, гематурия и боль в боку являются наиболее важными прогностическими факторами для рецидива опухоли. Риск развития рецидива оценивается в 33,5 % при наличии одного, 70-83 % – двух и 95,6 % – трех факторов [3].

Заключение. В исследованной группе ПКР преобладали мужчины (65,49% vs 34,51%), основным гистологическим вариантом явился светлоклеточный ПКР (98,23%), в 10,98% случаях опухоли имели высокую степень дифференцировки, в 47,56% – умеренную, 41,46% – низкую. Первые гематогенные метастазы в 42,48% случаев были выявлены в сроки до года от установления первичного диагноза, в 31,86% – до 2 лет, в 18,58% – до 3 лет и в 7,08% – до 4 лет. Преимущественно гематогенные метастазы были обнаружены в легких 69,91%, реже в костях 37,17%, в головном мозге 22,12%, в надпочечниках 20,35%, в печени 15,93%, в мягких тканях 7,08%, в контралатеральной почке 4,42%, в поджелудочной железе 2,65%, в брюшине 2,65% и в яичниках 1,77%. Актуальной задачей остается поиск новых клинико-

морфологических факторов прогноза при ПКР и разработка универсальной оценочной системы прогностических факторов, что позволит планировать индивидуальную лечебную тактику пациентов.

Список литературы.

1. Lam, J. S. Surveillance following radical or partial nephrectomy for renal cell carcinoma / J. S. Lam, J. T. Leppert, R. A. Figlin, A. S Belldegrun. // Current Urology. – 2005. – N 6. – P. 7–18.

2. Bostwick, D. J. Urologic surgical pathology / D. G. Bostwick, L. Cheng – Philadelphia, PA, USA: Elsevier, Inc., 2014. – 1294 p. – P. 110-113;

3. Ohlmann, C. H. Prognostic factors for the recurrence of renal cell carcinoma after radical nephrectomy / C. H. Ohlmann, T. Schneider, S. Wille et al. // European Urology. – 2006. – Vol. 24. № 18. – P. 680–687.

4. Горелов, А.И. Современные аспекты прогнозирования рака почки / А.И. Горелов, А.В. Солдатенков, Д.С. Горелов, А.С. Селиванов // Вестник Санкт-Петербургского университета. – 2008. – Сер 11. Вып. 4. - С. 153-165.

5. Пасечник, Д.Г. Прогностические факторы при почечно-клеточном раке (обзор) / Д.Г. Пасечник // Известия вузов. Северо-кавказский регион. Естественные науки. Проблемы патологической анатомии и онкологии. - 2006. - Спецвыпуск. – С. 72-76.

ПРИМЕНЕНИЕ НЕКОТОРЫХ МОРФОМЕТРИЧЕСКИХ МЕТОДОВ ПРИ ИЗУЧЕНИИ ФУНКЦИОНАЛЬНОЙ МОРФОЛОГИИ ГИПОФИЗА

Дон А.Н.
Ташкентский Государственный стоматологический институт, Узбекистан, Ташкент
Магрупов Б.А.
Ташкентский Государственный стоматологический институт, Узбекистан, Ташкент
Реймназарова Г.Д.
Ташкентский Государственный стоматологический институт, Узбекистан, Ташкент
Нишанова А.А.
Ташкентский Государственный стоматологический институт, Узбекистан, Ташкент

Авторы исследования изучали морфометрические показатели морфофункционального состояния гипофиза под влиянием гиполипидемического и антиатеросклеротического препарата ладыгинозида. Проводился подсчет относительных весовых показателей базофильных, эозинофильных аденоцитов, хромофобов и стромы АДГ. Проведенная в дальнейшем статистическая обработка данных показала, что ежедневное введение ладыгинозида приводит к повышению морфофункциональной активности базофилов аденогипофиза. Показано также, что такой подход позволяет достаточно объективно судить о морфофункциональных изменениях в АДГ и может быть рекомендован для использования вышеописанных морфометрических методов для исследования морфофункционального статуса других различных органов.

***Ключевые слова**: гипофиз, морфометрические показатели, атеросклероз, тритерпеновые сапонины, ладыгинозид*

APPLICATION OF SOME MORPHOMETRIC METHODS IN THE STUDY OF FUNCTIONAL MORPHOLOGY OF THE HYPOPHYSIS

Don A.
Tashkent State Dental Institute, Uzbekistan, Tashkent
Magrupov B.
Tashkent State Dental Institute, Uzbekistan, Tashkent
Reimnazarova G.
Tashkent State Dental Institute, Uzbekistan, Tashkent
Nishanova A.
Tashkent State Dental Institute,

Uzbekistan, Tashkent

The authors of the study studied the morphometric parameters of the morphofunctional state of the pituitary gland under the influence of the lipid-lowering and anti-atherosclerotic drug ladygynoside. The relative weight indices of basophilic, eosinophilic adenocytes, chromophobes and ADH stroma were calculated. Subsequent statistical processing of the data showed that daily administration of ladygynoside leads to an increase in the morphofunctional activity of adenohypophysis basophils. It has also been shown that this approach allows a fairly objective assessment of morphofunctional changes in ADH and can be recommended for using the above morphometric methods to study the morphofunctional status of other various organs.

Keywords*: pituitary gland, morphometric parameters, atherosclerosis, triterpene saponins, ladygynoside*

Актуальность. Интеграция патологической анатомии и смежных специальностей в свете междисциплинарного подхода в профилактике и лечении различных заболеваний является весьма актуальной проблемой медицины.

С другой стороны, не менее востребованными являются научные исследования в области сердечно-сосудистой патологии, в частности атеросклероза сосудов. Данное обстоятельство обусловлено прежде всего сохраняющимися высокими показателями смертности и инвалидизации населения. По опубликованным Глобальным оценкам ВОЗ сердечно-сосудистые заболевания являются лидирующей причиной смертности в мире последние 20 лет [1]. По прогнозам экспертов, к 2030 году уровень смертности составит более 23 миллионов человек.

В глобальном научном поиске своё место, по праву, занимают многосторонние исследования в области профилактики и лечения атеросклероза, в том числе изыскания растительных средств, которые могли бы использоваться для профилактики и лечения атеросклероза [2]. Поскольку одним из основных базовых методов изучения болезненных процессов в классической патологической анатомии, наряду с аутопсиями и гистологическим изучением тканей и органов, является постановка эксперимента, считаем возможным представить результаты выполненных нами исследований, в которых были использованы различные морфометрические методы.

Цель. Изучение ряда морфометрических показателей морфофункционального состояния гипофиза под влиянием гиполипидемического и антиатеросклеротического препарата ладыгинозида, представляющего собой сумму тритерпеновых сапонинов из растения Ladiginia bucharica, который получен в Институте химии растительных веществ АН

Узбекистана под руководством члена-корреспондента АН Узбекистана, профессора Абубакирова Н.К. [3].

Материалы и методы исследования. Работа выполнена на 37 половозрелых беспородных самцах с исходным весом 2,1-3,0 кг на начало эксперимента. Животные были разделены на 2 группы. 18 кроликов 1-ой группы получали перорально ладыгинозид в дозе 0,002 г/кг веса. Во 2-ую – контрольную, группу вошли 19 интактных кроликов. Эксперименты проводились в осенне-зимний период в условиях искусственного освещения с продолжительностью светового дня 10 часов.

Исследование гипофиза проведено следующим путём. После препаровки гипофиз фиксировали в 10%-ном растворе нейтрального формалина. Взвешивание производилось с точностью до 1,0 мг. Проводили по традиционной проводке, заливали в парафин. Изготовленные срезы толщиной 5-10 мкм окрашивали методом Мак-Мануса-Хочкисса с докраской оранжевым «G» и гематоксилином Вейгерта [4], гематоксилином и эозином.

Для морфометрических подсчётов использовался метод точечного счета при помощи окулярной сетки с 60 равноудаленными точками нулевой толщины [5]. Под малым увеличением (х45) с помощью метрической сетки определялось процентное соотношение компонентов гипофиза: нейрогипофиза, промежуточной доли, аденогипофиза (АДГ), зоны базофилов и зоны эозинофилов в АДГ. Поскольку была известна относительная масса гипофиза (масса гипофиза, отнесённая к массе животного), в последующем были получены весовые соотношения указанных выше отделов гипофиза. Правомочность применения данного метода и его достаточная точность обоснована [5].

Полученные результаты. В ходе исследований был вычислен процент содержания различных компонентов в зоне базофилов, т.к. здесь, наряду с преимущественным расположением базофильных аденоцитов, встречаются и другие клеточные элементы. Подсчёт производился с помощью окулярной сетки-вставки при увеличении х210.

В результате подсчётов были получены относительные весовые показатели базофильных, эозинофильных аденоцитов, хромофобов и стромы АДГ, представленной тонкостенными кровеносными капиллярами различной степени кровенаполненности. В итоге, при статистическом анализе были использованы цифровые данные по следующим показателям:

1. Относительная масса АДГ;
2. Относительная масса зоны базофилов АДГ;
3. Процентное содержание основных компонентов зоны базофильных аденоцитов АДГ:
   а. базофилов,
   б. эозинофилов,
   в. хромофобов,

г. стромы;

4. Относительная масса базофилов, эозинофилов, хромофобов, стромы в зоне базофилов АДГ;

5. Относительная масса зоны эозинофилов АДГ.

Выводы. Проведенная в дальнейшем статистическая обработка данных, полученных с использованием описанных выше морфометрических методов исследования показала, что ежедневное введение ладыгинозида приводит к повышению морфофункциональной активности базофилов аденогипофиза. Показано также, что такой подход позволяет достаточно объективно судить о морфофункциональных изменениях в АДГ и может быть рекомендован для использования вышеописанных морфометрических методов для исследования морфофункционального статуса других различных органов

Список литературы.

1. Информационный бюллетень ВОЗ от 09.12.2020.

2. Беляев С.М., Роднищева Е.В. «Студенческий научный форум – 2020». Материалы X11 Международной студенческой научной конференции, Москва: Издательский дом Академии Естествознания, 2020.

3. Дон А.Н. Функциональная морфология аденогипофиза при введении тритерпенового гликозида ладыгинозида. // Innova. – 2021; (4): 13 -17.

4. Дон А.Н. Гистоморфометрия аденогипофиза и щитовидной железы под влиянием ладыгинозида в эксперименте // Журнал «Медицина и инновации». – 2021. - № 4. – С.55-63.

5. Медицинская морфометрия: Руководство / Г. Г. Автандилов. – Москва: Медицина, 1990.

АНАЛИЗ ПЕРВИЧНЫХ ЛИМФОМ ЦЕНТРАЛЬНОЙ НЕРВНОЙ СИСТЕМЫ В ГОРОДЕ НОВОСИБИРСКЕ

Дячук Е.Е.
Новосибирский государственный медицинский университет,
Россия, Новосибирск
Агеева Т.А.
АНО «Региональный центр высоких медицинских технологий»,
Россия, Новосибирск

Проведен анализ 91 случая первичных лимфом головного мозга, диагностированных в г.Новосибирске за период 2011-2021гг. и сравнение полученных данных с данными литературы. Авторами отмечена тенденция к росту заболеваемости за счет лиц старше 65лет. В структуре преобладали В-клеточные лимфомы супратенториальной локализации.

Ключевые слова: *первичная лимфома ЦНС, опухоли ЦНС, неходжкинская лимфома, диффузная В- клеточная крупноклеточная лимфома*

PRIMARY CENTRAL NERVOUS SYSTEM LYMPHOMA ANALYSIS IN NOVOSIBIRSK CITY

Dyachuk E.E.
Novosibirsk State Medical University,
Russia, Novosibirsk
Ageeva T.A.
Novosibirsk State Medical University,
Russia, Novosibirsk
Autonomous Non-Profit Organization "Regional Center for High Medical Technologies",
Russia, Novosibirsk

An analysis of 91 cases of primary cerebral lymphomas diagnosed in Novosibirsk city (period 2011-2021) and comparison of the obtained data with literature data were performed. The authors noted an increase incidence of primary cerebral lymphomas in persons over 65 years of age, B-cell lymphomas of supratentorial localization predominated.

Key words: *primary CNS lymphoma; CNS tumors; non-Hodgkin's lymphoma; diffuse large B-cell lymphoma*

Актуальность: первичные лимфомы центральной нервной системы (ЦНС) занимают второе место среди экстранодальных лимфом у взрослых после лимфом желудочно-кишечного тракта. [1] Исследование этой опухоли идет уже на протяжении 90 лет. Впервые данная патология была описана в 1929 г. P. Bailey как «периваскулярная саркома». Множество онкологических и гематологических центров по всему миру изучают проблему первичных лимфом центральной нервной системы, однако, из-за их редкости в популяции

до сих пор нет ни одного рандомизированного клинического исследования по лечению данной патологии.

Цель: проанализировать случаи первичных лимфом центральной нервной системы, диагностированных в г. Новосибирске с 2011 по 2021 гг., и сравнить полученные данные с данными литературы.

Материалы и методы исследования: Проведен анализ современных литературных данных по этиопатогенезу и клинике лимфом ЦНС, а также архивных данных клиники, гистологических и иммуногистохимических препаратов 91 пациента с диагностированной первичной лимфомой ЦНС в г. Новосибирске с 2011 по 2021 год.

Полученные результаты: По данным литературы первичная лимфома ЦНС составляет 2,4 – 3% всех мозговых опухолей и 4-6% всех экстранодальных лимфом. Первичная лимфома ЦНС может поражать пациентов любой возрастной категории, пик встречаемости у людей 50-70 лет (возрастная медиана 56 лет), однако, у ВИЧ-инфицированных пациентов возрастная медиана составляет 35 лет. В последние два десятилетия отмечается тенденция к увеличению заболеваемости первичной лимфомой ЦНС у иммунокомпетентных пациентов старше 60 лет [1]. Соответственно, за анализируемый период в г.Новосибирске доля диагностированных лимфом ЦНС составила 3,1% от всех опухолей мозга и 5,5% от экстранодальных лимфом, что соотносится с данными литературы и является следствием более, чем двадцатилетнего использования иммуногистохимии для дифференциальной диагностики опухолей в нашем городе.

Этиология данного патологического процесса до сих пор не изучена. Факторами риска возникновения лимфомы ЦНС являются иммунодефицитные состояния, такие как ВИЧ-инфекция, длительная терапия кортикостероидами и цитостатическими препаратами, аутоиммунные заболевания (склеродермия, ревматоидный артрит, системная красная волчанка, саркоидоз), первичные иммунодефициты. Исследуется влияние вирусных агентов на патогенез. По данным исследований ВЭБ-инфекция (вирус Эпштейна-Барр) обнаруживается практически в 100% случаев у иммуноскомпроментированных пациентов и в 16% случаев у иммунокомпетентных пациентов [2]. Кроме того, Corboy J. R. и соавторы [3] сообщают, что у 56,0% иммунокомпетентных пациентов и пациентов с ослабленным иммунитетом был выявлен вирус герпеса 8 типа в тканях опухоли. В последние годы в литературе высказываются предположения о роли цитомегаловируса в возникновении опухолей головного мозга (в том числе и лимфом) [4].

Около 75% первичных лимфом ЦНС локализуются в супратенториальном пространстве, включающем лобную, височную, теменную и затылочную доли. Базальные ядра и перивентрикулярная мозговая ткань вовлекается в 12 % случаев, мозолистое тело в 14%. В 60-70% случаев встречается одиночная опухоль, в остальных случаях имеет место мультицентрический рост. Может

вовлекаться мягкая мозговая оболочка, но манифестация опухоли в оболочках головного мозга крайне редка. Первичное поражение твердой мозговой оболочки при неходжкинских лимфомах (НХЛ) встречается крайне редко. Патогенез лимфом твердой мозговой оболочки связан, прежде всего, с предшествующим хроническим воспалением. Наиболее распространенным морфологическим вариантом лимфомы с поражением твердой мозговой оболочки является лимфома маргинальной зоны, которая является аналогом MALT-лимфомы и характеризуется благоприятным прогнозом.

По данным литературы морфологически лимфомы ЦНС в 90-95% случаев представлены диффузной В-клеточной крупноклеточной лимфомой (ДБККЛ), 2% составляют Т-клеточные лимфомы, и 1% приходится на другие лимфомы (MALT-лимфома, плазмобластная лимфома, лимфома Беркитта, лимфома Ходжкина).

По нашим данным в период с 2011 по 2021 гг. в г. Новосибирске первичная лимфома ЦНС диагностирована у 91 пациента от 23 до 82 лет, медиана возраста составляет 59 лет. Следует отметить, что в последние годы наблюдается тенденция к увеличению количества пациентов с данной патологией в большей мере за счет пациентов старше 65 лет.

Что касается локализации, то у 72,5% (66 пациентов) опухоль локализовалась в супратенториальном пространстве. У 10 пациентов (12%) – имел место мультицентрический характер роста опухоли. Касаемо морфологии получены следующие данные: 84 пациента (92,5%) - ДБККЛ; 4 (4,5%) - В-клеточная лимфома маргинальной зоны твердой мозговой оболочки; 1 (1%) - лимфома Беркитта; 1 (1%) - плазмобластная лимфома; 1 (1%) - Т-анапластическая лимфома.

Заключение: в целом данные полученные в нашей работе сходны с данными, представленными в имеющейся литературе. Стоит отметить, что в последнее время намечается тенденция к росту заболеваемости лимфомами ЦНС, в том числе и у иммунокомпетентных пациентов. Но, несмотря на это, патогенез возникновения первичных лимфом ЦНС до сих пор в полной мере остается не ясен. Достоверные прогностические факторы не определены, а общепринятый высокоэффективный подход к лечению отсутствует. Таким образом, данная нозология требует дальнейшего тщательного изучения. Необходимо четкое понимание патогенеза и выявление достоверных этиологических факторов для разработки эффективных методов терапии на основе тщательного накопления и анализа клинических, морфологических и молекулярно-биологических особенностей/закономерностей этой нечастой патологии.

Список литературы.

1. Hiroco D.N.L. WHO Classifacation of Tumours of the Central Nervous System / Hiroco D.N.L., Ohgaki Otmar D., Wiestler W.K.– 2016. – С. 272-277.

2. Epstein-Barr virus-associated primary central nervous system lymphoma in a patient with diffuse cutaneous systemic sclerosis on long-term mycophenolate mofetil / S Chatterjee [at all] // Joint Bone Spine. – 2020. – Vol. 87, № 2. – P. 163-166.

3. Corboy J. R. Human herpesvirus 8 DNA in CNS lymphomas from patients with and without AIDS [Text] / J. R. Corboy // Garl Kleinschmidt-DeMasters BK Neurology. – Feb. 1998; № 50 (2): 335–40. [Medline].

4. Human cytomegalovirus seropositivity is associated with decreased survival in glioblastoma patients [Электронный ресурс] / Haidn Foster [at all] // Neurooncol Adv. – 2019. – Vol. 1, № 1. – Режим доступа: https://pubmed.ncbi.nlm.nih.gov/32642656/

БАКТЕРИОЛОГИЧЕСКАЯ ДИАГНОСТИКА ТУБЕРКУЛЕЗА И ЛЕКАРСТВЕННОЙ УСТОЙЧИВОСТИ ВОЗБУДИТЕЛЯ НА НЕРЕСПИРАТОРНЫХ ОБРАЗЦАХ И ТКАНЕВОМ МАТЕРИАЛЕ

Дюсьмикеева М.И., Суркова Л.К., Николенко Е.Н., Скрягина Е.М., Яцкевич Н.В.

ГУ «Республиканский научно-практический центр пульмонологии и фтизиатрии», Беларусь, Минск

Исследована эффективность различных бактериологических методов диагностики туберкулеза и лекарственной устойчивости возбудителя на нереспираторных образцах и тканевом материале. Авторами установлено, что комплексный метод диагностики мультирезистентного туберкулеза с использованием молекулярно-генетических исследований позволяет значительно ускорить диагностику и назначение адекватного лечения, сократить сроки бактериовыделения и пребывания пациентов в стационаре, что, в целом, будет способствовать повышению эффективности лечения, минимизации дальнейшей трансмиссии мультирезистентного туберкулеза и снижению экономических затрат, связанных с лечением.

Ключевые слова: *мультирезистентный туберкулез, молекулярно-генетические исследования, диагностика, эффективность лечения*

BACTERIOLOGICAL DIAGNOSIS OF TUBERCULOSIS AND DRUG RESISTANCE OF THE AGENT ON NON-RESPIRATORY SPECIMENS AND TISSUE MATERIAL

Dyusmikeeva M.I., Surkova L.K., Nikolenko E.N., Skryagina E.M., Yatskevich N.V.

Republican Scientific and Practical Center of Pulmonology and Phthisiology, Belarus, Minsk

The effectiveness of various bacteriological methods for diagnosing tuberculosis and drug resistance of the pathogen on non-respiratory samples and tissue material was studied. The authors found that a comprehensive method for diagnosing multidrug-resistant tuberculosis using molecular genetic studies can significantly speed up the diagnosis and prescribing adequate treatment, reduce the time of bacterial excretion and hospital stay, which in general will improve the effectiveness of treatment, minimize further transmission of multidrug-resistant tuberculosis and reduce the economic costs associated with treatment.

Key words: *multidrug-resistant tuberculosis, molecular genetic studies, diagnostics, treatment efficiency*

Актуальность. В соответствии с целями устойчивого развития Организации Объединенных Наций мировое сообщество обязалось положить конец эпидемии туберкулеза (ТБ) к 2030 году [1]. Одной из проблем

ликвидации ТБ во всем мире, и особенно в Европейском регионе ВОЗ, является эпидемия лекарственно-устойчивого туберкулеза. Около полумиллиона человек заболели множественно лекарственно-устойчивым туберкулезом легких (МЛУ-ТБ) или туберкулезом с устойчивостью к рифампицину (РУ/МЛУ-ТБ) во всем мире, 6,2% из них были больны широко лекарственно-устойчивым туберкулезом легких (ШЛУ-ТБ). Только половина пациентов, начавших лечение, имели успех в лечении [2]. Существующие классические методы диагностики ТБ, основанные на прямом или косвенном выявлении возбудителя туберкулеза, такие как бактериоскопический, культуральный, иммуноферментный, цитологический, гистологический, весьма эффективны, но отличаются или недостаточной чувствительностью, или длительностью выявления микобактерий туберкулеза (МБТ). Молекулярно-генетический метод Xpert MTB/RIF является эффективным и быстрым методом диагностики легочного и внелегочного туберкулеза, который позволяет быстро, за 2 часа, не только выявить ДНК МБТ в биологическом материале (нереспираторном и резекционном), но и установить наличие лекарственной устойчивости микобактерий туберкулеза к рифампицину [3, 4, 5].

Цель работы: оценка эффективности различных бактериологических методов диагностики туберкулеза и лекарственной устойчивости возбудителя на нереспираторных образцах и тканевом материале.

Материалы и методы исследования. Проведено обследование 159 пациентов (в возрасте 40,9±6,8 лет, 119 мужчин, 40 женщин) с клинически установленным диагнозом МЛУ-ТБ. Были выявлены такие клинические формы туберкулеза, как инфильтративный туберкулез легких - 82,4%, подострый диссеминированный туберкулез - 8,8%, очаговый туберкулез легких - 5,7%, туберкулема легких - 1,9%, милиарный туберкулез легких - 0,6%, казеозная пневмония - 0,6%. При проведении рентгенологического исследования органов грудной клетки распад легочной ткани был выявлен у 60 (37,7%) пациентов. Впервые выявленных пациентов было 120, ранее леченных – 19, после первого неэффективного лечения – 6, после повторного неэффективного лечения - 6, после перерыва в лечении – 4, с другими причинами, не получавших этиотропного лечения, было 4. Пациентов с ВИЧ-отрицательным статусом было 139, ВИЧ-положительных – 16, у 4-х пациентов данные о ВИЧ-статусе отсутствовали.

С целью оценки эффективности в отношении сокращения сроков установления диагноза МЛУ-ТБ, своевременности, длительности и результатов лечения при различных методах выявления МБТ и чувствительности МБТ к противотуберкулезным лекарственным средствам (ПТЛС) проведен ретроспективный анализ историй болезни и карт лечения двух групп сравнения.

Первую группу сравнения составили 30 пациентов, которым выполнялись исследования биологического материала с использованием автоматизированной бактериологической системы Bactec MGIT 960 и

традиционные бактериологические методы. Вторая группа сравнения состояла из 22 человек, которым выполнялись только традиционные бактериологические методы исследования биологического материала. Основная группа и группы сравнения были сопоставимы по клиническим формам туберкулеза, а также по полу и возрасту.

При проведении оценки эффективности различных методов выявления МЛУ-ТБ изучалась длительность проведения, результативность традиционных бактериологических исследований, ускоренных бактериологических, молекулярно-генетических исследований, результаты тестирования лекарственной чувствительности (ТЛЧ), частота совпадения результатов ТЛЧ, своевременность назначения исследований, сроки прекращения бактериовыделения, длительность стационарного этапа лечения.

Результаты исследования и обсуждение. При микроскопии мокроты с окраской по Цилю-Нильсену на этапе диагностики пациентов с туберкулезом удалось обнаружить КУБ у 73 пациентов из 159, что составило 45,91%. С использованием теста Xpert MTB/Rif ДНК микобактерий обнаружена у 115 из 159 пациентов с туберкулезом, что составило 72,33%, совпадение результатов бактериоскопии и Xpert MTB/Rif составило 63,52%. При этом одновременно у 111 из 115 пациентов получен результат лекарственной устойчивости к рифампицину, у 3 - устойчивость не определена, у 1 – выявлена чувствительность к рифампицину.

Было установлено, что при сочетанном использовании ускоренного бактериологического метода и теста Xpert MTB/Rif эффективность выделения возбудителя повышается и составляет 96,23% по сравнению с использованием только ускоренного бактериологического или молекулярно-генетического метода, эффективность которых составила 82,49% и 72,33% соответственно. Эффективность сочетанного использования ускоренного бактериологического метода и теста Xpert MTB/Rif сопоставима с эффективностью традиционного бактериологического метода (96,23% и 93,72% соответственно). При проведении сравнительного анализа средней скорости выделения МБТ при использовании разных методов исследования установлено, что ускоренный и молекулярно-генетические методы позволяют значительно сократить время выделения МБТ, а так же позволяют значительно ускорить проведение ТЛЧ МБТ и назначить адекватную схему лечения туберкулеза ($p<0,01$).

Скорость выделения возбудителя в жидкой питательной среде Bactec MGIT 960 колебалась в пределах 6-52 суток, медиана составила 19 суток. Средний срок определения лекарственной чувствительности в системе Bactec MGIT 960 составляет от 8 до 94 дней (медиана составила 34 дня).

Продолжительность культивирования на плотной питательной среде Левенштейна-Йенсена колебалась в пределах 7-91 суток, медиана составила 32 дня. Определение лекарственной чувствительности МБТ культуральным

методом позволяет получить положительный результат от 15 до 98 дней (медиана составила 59 суток).

Преимущество использования теста Xpert MTB/Rif для выявления МБТ и определения лекарственной чувствительности к рифампицину очевидно. Медиана срока получения результата составила 1 день.

При использовании ускоренного бактериологического и молекулярно-генетических методов сокращаются сроки с момента забора биологического материала (выявления пациента) до получения ТЛЧ в 1,49 ($p<0,01$) и 3,30 ($p<0,01$) раза, а так же сокращаются сроки с момента выявления пациента до начала адекватного лечения - в 1,34 ($p<0,05$) и 2,61 ($p<0,01$) раза соответственно.

При изучении сроков абациллирования прекращение бактериовыделения в основной группе было установлено через 42,71±5,04 дня после начала лечения МЛУ-ТБ (медиана составила 22,0 дня), в первой группе сравнения - через 44,36±12,0 (медиана составила 33,0 дня), во второй группе сравнения - через 71,80±21,22 день (медиана составила 34,5 дней).

Исходы лечения – «излечен» и «лечение завершено» - зарегистрированы у 101 (63,5%) из 159 пациентов в основной группе, у 22 (73,3%) из 30 пациентов в первой группе сравнения, у 16 (72,7%) из 22 пациентов во второй группе сравнения. Существенного различия по показателю успешности лечения («излечен» и «лечение завершено») в обследуемых группах не отмечено ($p>0,05$). Обращает внимание высокий процент отрыва от лечения (в целом 12,8%).

Сроки с момента выявления пациента до регистрации исхода «излечен» или «лечение завершено» в основной группе составили 623,92 дня, в первой группе сравнения - 649,64, во второй группе сравнения – 661,38. Применение молекулярно-генетических методов позволяет сократить сроки наблюдения и лечения пациентов на 37,5 дней.

Заключение. Комплексный метод диагностики мультирезистентного туберкулеза с использованием молекулярно-генетических исследований позволяет значительно ускорить диагностику и назначение адекватного лечения, сократить сроки бактериовыделения и пребывания пациентов в стационаре, что, в целом, будет способствовать повышению эффективности лечения, минимизации дальнейшей трансмиссии мультирезистентного туберкулеза и снижению экономических затрат, связанных с лечением.

Метод обладает экономической эффективностью за счет снижения сроков лечения пациентов с туберкулезом, так как позволяет обеспечить своевременное адекватное лечение этих пациентов в соответствии с быстро установленным спектром лекарственной устойчивости микобактерий туберкулеза (снижение финансовых затрат на 20-25%).

Список литературы.

1. United Nations. Transforming our world: the 2030 agenda for sustainable development transforming our world: the 2030 agenda for sustainable development. – 2016.

2. WHO. Global tuberculosis report 2020. Geneva; 2020. Accessed on: 2021 Aug. 20. Available from: https://www.who.int/tb/publications/global_report/en.

3. Салина, Т. Ю. Молекулярно-генетический анализ и спектр мутаций в генах katG, inhA, гроВ, кодирующих лекарственную устойчивость к изониазиду и рифампицину у больных туберкулезом и ВИЧ- инфекцией / Т. Ю. Салина, С. А. Чуркин, Т. И. Морозова // Туберкулез и болезни легких. – 2016. – № 8. – С. 54–59.

4. Лаушкина, Ж. А. Диагностическая значимость теста GeneXpert MTB-RIF во фтизиатрической практике / Ж. А. Лаушкина, В. А. Краснов, А. Г. Чередниченко // Туберкулез и болезни легких. – 2016. – № 10. – С. 37–39.

5. Rapid implementation of the Xpert MTB/RIF diagnostic test. – Geneva: World Health Organization. – 2011. – URL: http://whqlibdoc.who.int/publications/2011/9789241501569_eng.pdf.

РАСШИРЕННЫЕ ДАННЫЕ ОТНОШЕНИЯ ВЕСА ЛЁГКИЕ К ВЕСУ ТЕЛА ДЛЯ ПЛОДОВ И НОВОРОЖДЁННЫХ

Жакинбаев А.Ю., Перевознюк Д.А., Малюгин Н.Г., Мигун Л.С., Жакота Д.А.

ФГАОУ ВО РНИМУ им. Н.И. Пирогова Минздрава России, Россия, Москва

На основании результатов 2790 протоколов вскрытий плодов и новорожденных были рассчитаны соотношения веса легких к весу тела в зависимости от срока гестации. Получены результаты для диапазона гестации рекомендованного ВОЗ для регистрации рождения. Непрерывные данные для каждой недели гестации помогут повысить качество диагностики гипоплазии лёгких без видимых анатомических пороков развития. Максимальная эффективность данной метрики достигается в сочетании с радиально-альвеолярным счётом. Комбинация данных метрик применима для обоснования синдрома внезапной детской смерти.

Ключевые слова: *гипоплазия легких; нарушение роста; врожденные пороки развития; новорождённый*

EXPANDED DATA ON THE RATIO OF LUNG WEIGHT TO BODY WEIGHT FOR FETUSES AND NEWBORNS

Zharkinbayev A.Y., Perevoznyuk D.A., Malyugin N.G., Migun L.S., Zhakota D.A.

Pirogov Russian National Research Medical University of the Ministry of Health of Russia, Moscow, Russia

Based on the results of 2,790 autopsy protocols of fetuses and newborns, lung-to-body weight ratios were calculated depending on the gestation period. The results were obtained for the gestation range recommended by WHO for birth registration. Continuous data for each week of gestation will help improve the quality of diagnosis of pulmonary hypoplasia without visible anatomical malformations. The maximum efficiency of this metric is achieved in combination with a radial-alveolar score. The combination of these metrics is applicable to substantiate the sudden infant death syndrome.

Key words: *lung hypoplasia; growth disorder; congenital malformations; newborns*

Актуальность: оценка развития лёгких для анализа летального исхода новорождённого является важным компонентом для перинатальной аутопсии. Одним из общепризнанных методов для оценки развития лёгких является расчёт отношения веса лёгких к весу тела. Гипоплазия лёгких при односторонней диафрагмальной грыже хорошо визуализируется во время аутопсии. Её легко подтвердить раздельным взвешиванием лёгких и

сравнением общей массы с референсными значениями. Гипоплазия лёгких при врождённых пороках почек, в большинстве случаев, тоже хорошо определяется. Однако для детализации нарушения созревания лёгких без видимых врождённых пороков развития, например при внутриутробной задержке развития плода, нужны более точные диапазоны. В работе Wigglesworth и соавторов было исследовано 20 плодов и новорождённых со сроками гестации от 20 до 40 недель [1]. Большая часть из них имела врождённые пороки развития. Данная работа позволила установить ориентиры для соотношения веса лёгких к телу. Для уточнения референсных значений Da Paepe и соавторы изучили 183 плода и новорождённых [2]. Для формирования групп были выбраны интервалы по три недели гестации в интервале 16-41 неделя. Это помогло уточнить пределы значений для сложных случаев с преждевременным разрывом плодных оболочек и олигогидроамнионом.

Цель: уточнение посмертного отношения веса лёгких к весу тела для каждой недели гестации в диапазоне 22-41 недель в соответствии с критериями ВОЗ, рекомендованными для регистрации рождения.

Материалы и методы исследования: Ретроспективно изучено 10645 протоколов патологоанатомических исследований МДГКБ «Морозовская ДЗМ» за период 10 лет (2005-2014гг). Были исключены случаи меньше 22 недель гестации, любые пороки развития, инфекция, мацерация, прожившие больше 24 часов, неполные данные, синдром задержки развития плода. В исследование вошли 2790 случаев. Статистический анализ проводился в модуле “Анализ данных” программы Excel из пакета Microsoft Office 365.

Полученные результаты. Случаи были сгруппированы по неделям гестации. Для каждой группы было рассчитано отношение веса лёгких к весу тела (lung weight:body weight/LW:BW). Результат среднего значения и среднеквадратичного отклонения (M±SD) представлены в таблице 1.

Таблица 1. - Референсные значения отношения веса лёгких к весу тела для сроков гестации от 22 до 41 недель.

Гестация (неделя)	n	M	SD
22	238	0,0273	0,0005
23	413	0,0266	0,0003
24	398	0,0267	0,0003
25	306	0,0255	0,0004
26	255	0,0251	0,0004
27	174	0,0235	0,0005
28	78	0,0224	0,0006
29	45	0,0221	0,0013
30	63	0,0220	0,0008
31	63	0,0205	0,0007

Продолжение таблицы 1.

32	55	0,0207	0,0007
33	38	0,0204	0,0008
34	66	0,0206	0,0008
35	49	0,0198	0,0008
36	64	0,0204	0,0008
37	57	0,0202	0,0006
38	168	0,0192	0,0004
39	145	0,0182	0,0004
40	83	0,0190	0,0005
41	32	0,0214	0,0009

Были рассчитаны центильные значения для каждой недели гестации (Таблица 2).

Таблица 2. - Центильные значения отношения веса лёгких к весу тела.

Гестация	Перцентили				
(неделя)	10	25	50	75	90
22	0,0193	0,0223	0,0278	0,0304	0,0363
23	0,0185	0,0232	0,0265	0,0297	0,0339
24	0,0197	0,0234	0,0264	0,0296	0,0335
25	0,0180	0,0224	0,0251	0,0279	0,0323
26	0,0184	0,0223	0,0247	0,0276	0,0315
27	0,0165	0,0206	0,0235	0,0263	0,0301
28	0,0161	0,0194	0,0218	0,0252	0,0287
29	0,0118	0,0182	0,0213	0,0271	0,0293
30	0,0145	0,0192	0,0216	0,0251	0,0282
31	0,0137	0,0176	0,0202	0,0238	0,0276
32	0,0146	0,0189	0,0207	0,0238	0,0261
33	0,0158	0,0171	0,0188	0,0244	0,0277
34	0,0121	0,0178	0,0198	0,0245	0,0281
35	0,0132	0,0176	0,0188	0,0220	0,0261
36	0,0157	0,0178	0,0192	0,0209	0,0258
37	0,0162	0,0174	0,0189	0,0216	0,0254
38	0,0133	0,0166	0,0186	0,0219	0,0248
39	0,0132	0,0157	0,0175	0,0204	0,0235
40	0,0142	0,0162	0,0181	0,0203	0,0252
41	0,0151	0,0172	0,0207	0,0254	0,0281

Дополнительно произвели группировку по срокам гестации аналогично работе De Paepe и соавторов [2]. Сопоставление полученных значений с литературными данными представлены на графике 1.

График 1. - Сопоставление данных собственного исследования с данными работы De Paepe и др. Полученные значения имеют более сглаженный тренд и меньший разброс в сопоставимых интервалах гестационного возраста.

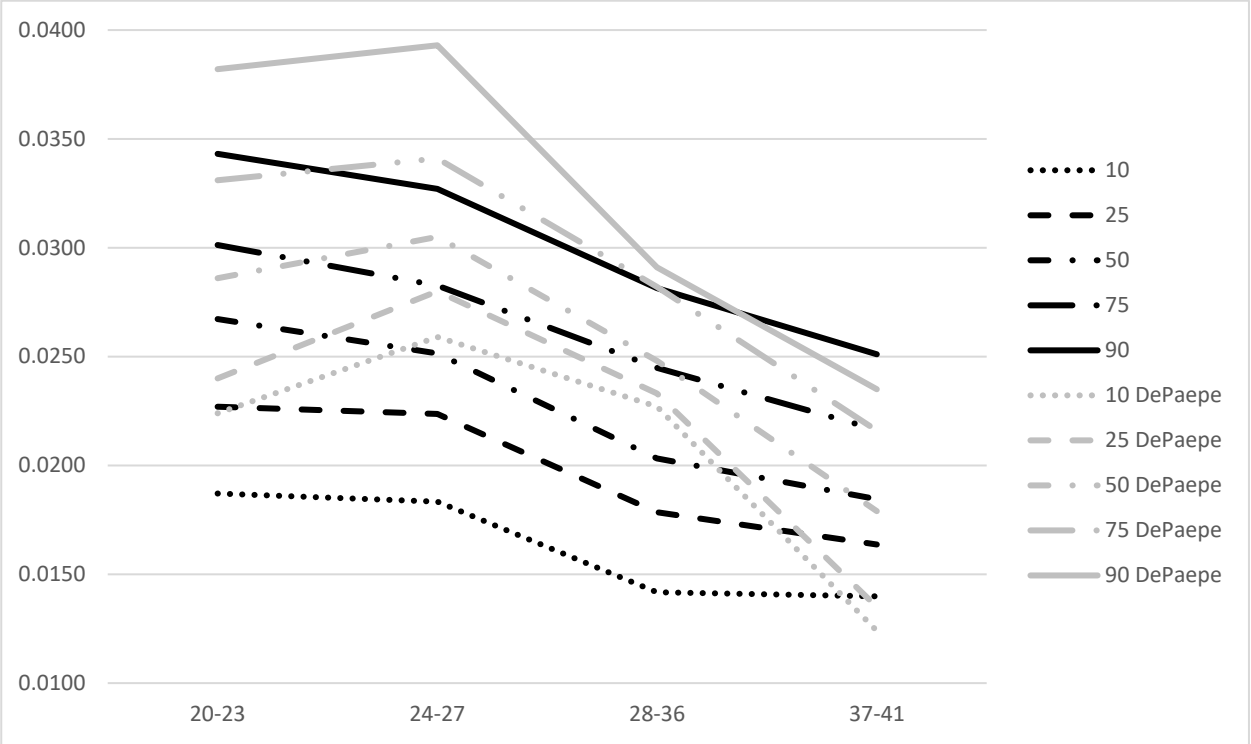

Заключение. Получены результаты для диапазона гестации рекомендованного ВОЗ для регистрации рождения. Непрерывные данные для каждой недели гестации помогут повысить качество диагностики гипоплазии лёгких без видимых анатомических пороков развития. Максимальная эффективность данной метрики достигается в сочетании с радиально-альвеолярным счётом. Комбинация данных метрик применима для обоснования синдрома внезапной детской смерти.

Список литературы:

1. Wigglesworth, J.S. Fetal lung hypoplasia: biochemical and structural variations and their possible significance. / J.S. Wigglesworth, R. Desai, P. Guerrini // Archives of disease in childhood. – 1981. – Vol. 56, № 8. – P. 606–615.

2. Postmortem lung weight/body weight standards for term and preterm infants. / M.E. De Paepe [et al.] // Pediatric pulmonology. – 2005. – Vol. 40, № 5. – P. 445–448.

МОРФОЛОГИЧЕСКАЯ ХАРАКТЕРИСТИКА РАСПРОСТРАНЕННОСТИ ДОКЛИНИЧЕСКОГО АТЕРОСКЛЕРОЗА КОРОНАРНЫХ АРТЕРИЙ В СЕРДЦАХ УМЕРШИХ ДОНОРОВ

Казакова М.И.
ГУ «Республиканский клинический медицинский центр» Управления делами Президента Республики Беларусь, Беларусь, Минск
Юдина О.А.
ГУ «Республиканский клинический медицинский центр» Управления делами Президента Республики Беларусь, Беларусь, Минск
Митьковская Н.П.
ГУ Республиканский научно-практический центр «Кардиология», Беларусь, Минск

Доклинический атеросклероз коронарных артерий может быть причиной возникновения сердечно-сосудистых событий в будущем. Были изучены распространенность и выраженность атеросклеротического поражения коронарных артерий на материале донорских сердец, не использованных для трансплантации. Средний возраст доноров с атеросклерозом коронарных артерий составил 44 года. Стенозирующий атеросклероз коронарных артерий наблюдался у 20,5% доноров, нестенозирующий атеросклероз коронарных артерий – у 27,8%. Установлено, что, помимо атеросклероза коронарных артерий, в сердцах доноров встречаются фибромускулярная дисплазия, тромбоз коронарных артерий, миокардиальные мышечные мостики и др.

***Ключевые слова**: атеросклероз, коронарные артерии, атеросклеротические бляшки, сердечно-сосудистый риск*

MORPHOLOGICAL CHARACTERISTICS OF THE PREVALENCE OF PRECLINICAL CORONARY ARTERY ATHEROSCLEROSIS IN DONOR HEARTS

Kazakova M.
"Republican Clinical Medical Center" of the Administration of the President of the Republic of Belarus, Belarus, Minsk
Yudina O.
"Republican Clinical Medical Center" of the Administration of the President of the Republic of Belarus, Belarus, Minsk
Mitkovskaya N.
Republican Scientific and Practical Center of Cardiology, Belarus, Minsk

Preclinical arteriosclerotic lesions of the coronary arteries may be the cause of cardiovascular events in the future. The prevalence and severity of atherosclerotic lesions of the coronary arteries were studied on the material of donor hearts not used for transplantation. The average age of donors with coronary artery atherosclerosis was 44 years. Stenosing atherosclerosis of the coronary arteries was observed in 20.5% of donors, non-stenosing atherosclerosis - in 27.8%. In addition to atherosclerosis of the coronary arteries, fibromuscular dysplasia, coronary artery thrombosis, myocardial muscle bridges, etc. occur in the hearts of donors.

Key words: *atherosclerosis, coronary arteries, atherosclerotic plaques, cardiovascular risk*

Актуальность. Субклинический атеросклероз является начальной скрытой формой хронического, прогрессирующего, воспалительного заболевания коронарных артерий (КА). Дестабилизация асимптомных, гемодинамически незначимых атеросклеротических бляшек (АСБ) может стать причиной инфаркта миокарда или даже внезапной смерти [1,2].

Цель. Изучить распространенность и выраженность атеросклеротического поражения коронарных артерий на материале донорских сердец, не использованных для трансплантации.

Материалы и методы исследования. Материалом для исследования послужил архивный биопсийный материал УЗ «Городское клиническое патологоанатомическое бюро» г.Минска за 2012 – 2020 гг. Изучены результаты морфогистологического исследования коронарных артерий донорских сердец, не использованных для трансплантации.

Полученные результаты. Всего было исследовано 391 донорское сердце. Из них мужского пола – 242 (61,9%), женского пола – 149 (38,1%). Средний возраст доноров составил 41 год.

Атеросклероз коронарных артерий выявлен у 189 доноров (48,3%), из них женского пола – 54 (28,6%), мужского пола – 135 (71,4%). Средний возраст доноров с атеросклерозом коронарных артерий составил 44 года.

Стенозирующий атеросклероз КА наблюдался у 20,5% доноров, нестенозирующий атеросклероз КА – у 27,8%. В том числе нестабильная АСБ выявлена у 2 доноров (0,51%), острый инфаркт миокарда – у 1 донора (0,26%). Чаще встречались минимальные изменения в коронарных артериях в виде липидных пятен и липидных полосок.

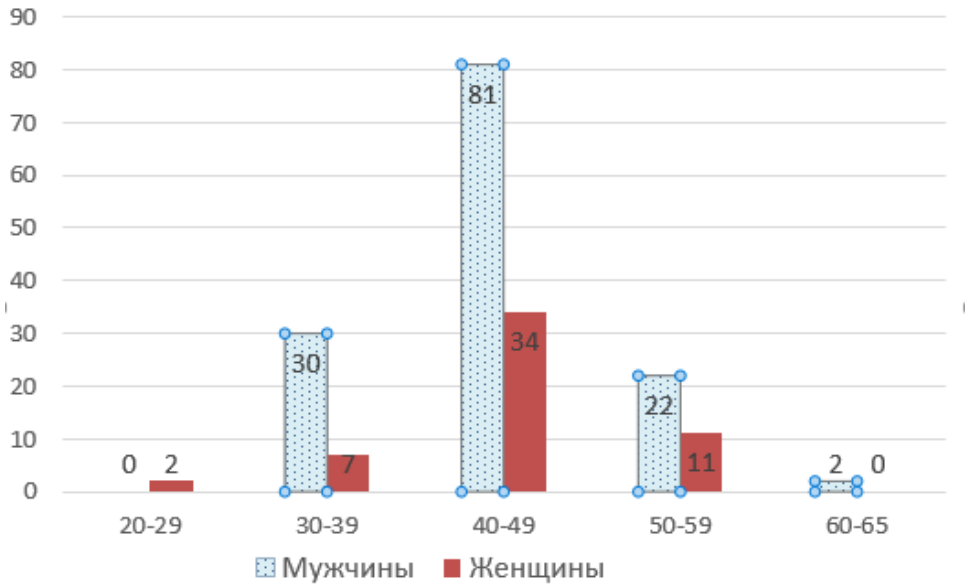

Рисунок 1. – Распределение частоты встречаемости атеросклероза коронарных артерий по возрасту и полу

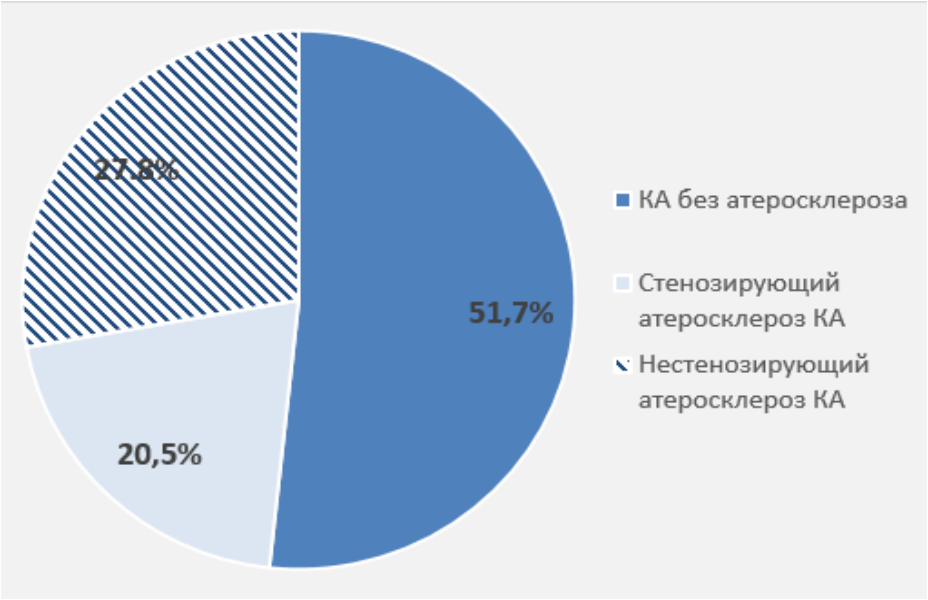

Рисунок 2. – Распространенность атеросклероза КА в донорских сердцах, не использованных для трансплантации

При изучении сердец доноров помимо атеросклероза КА была выявлена следующая патология: коронариит – 1 (0,26%), тромбоз КА – 2 (0,51%), реканализация тромба КА – 1 (0,26%), миокардиальные мышечные мостики – 5 (1,28%), фибромускулярная дисплазия – 18 (4,6%), аномально расположенные хорды в полости левого желудочка – 16 (4,1%), аномально расположенные хорды в полости правого желудочка – 21 (5,37%), перикардит – 1 (0,26%), миокардит – 1 (0,26%), постмиокардитический кардиосклероз – 2 (0,51%).

Заключение. Таким образом, при изучении донорских сердец, не использованных для трансплантации, атеросклероз КА выявлен в 48,3% случаев, а стенозирующий атеросклероз КА – в 20,5% случаев. Полученные нами данные подтверждают широкое распространение бессимптомного атеросклероза среди лиц трудоспособного возраста [3, 4]. Для улучшения прогнозирования сердечно-сосудистого риска и выбора оптимальной профилактики и лечения необходим дальнейший поиск предикторов нестенозирующего доклинического атеросклероза.

Список литературы.

1. Бойцов, С. А. Субклинический атеросклероз как фактор риска сердечно-сосудистых осложнений / С.А.Бойцов [и др.] // Кардиоваскулярная терапия и профилактика. – 2012. – № 3. – С. 82 – 86

2. Subclinical Atherosclerosis to Plaque Progression and Acute Coronary Events: JACC State-of-the-Art Review / A. Ahmadi [et al.] // J Am Coll Cardiol. – 2019. – Vol. 74, № 12. – P. 1608–1617.

3. Histopathologic characteristics of atherosclerotic coronary disease and implications of the findings for the invasive and noninvasive detection of vulnerable plaques / J. Narula [et al.] // J Am Coll Cardiol. – 2013. – Vol. 61, № 10. – P. 1041–1051.

4. Stone, G.W. A prospective natural-history study of coronary atherosclerosis / G.W. Stone [et al.] // N Engl J Med. – 2011. – P. 226–235.

5. Fernández-Friera L. Prevalence, Vascular Distribution, and Multiterritorial Extent of Subclinical Atherosclerosis in a Middle-Aged Cohort: The PESA (Progression of Early Subclinical Atherosclerosis) Study / L. Fernández-Friera, J.L. Peñalvo, A. Fernández–Ortiz [et al.] // Circulation. – 2015. – Vol. 131, № 24. – P.65.

ЭКСПРЕССИЯ МАТРИКСНЫХ МЕТАЛЛОПРОТЕИНАЗ-1,-2,-8,-9,-13,-14 В ДИФФЕРЕНЦИАЛЬНОЙ ДИАГНОСТИКЕ ПАТОЛОГИИ ПЕРИОДОНТА

Казеко Л.А., Захарова В.А., Анфиногенова Е.А., Черствый Е.Д., Бенеш Ю.Д.

УО «Белорусский государственный медицинский университет», Беларусь, Минск

Исследование особенностей экспрессии матриксных металлопротеиназ (MMPs) важно, как для понимания механизмов патогенеза заболеваний периодонта, так и для определения характера их течения с целью выбора правильной и своевременной стратегии лечения. Изучено и установлено значение MMPs-1,-2,-8,-9,-13,-14 для диагностики и определения характера течения периодонтита на этапе манифестации заболевания путем морфометрической оценки экспрессии MMPs в биопсийном материале десен.

***Ключевые слова**: матриксная металлопротеиназа, периодонтит, экспрессия, агрессивный периодонтит*

EXPRESSION OF MATRIX METALLOPROTEINASES-1,-2,-8,-9,-13,-14 IN THE DIFFERENTIAL DIAGNOSIS OF PERIODONTAL PATHOLOGY

Kazeko L.A., Zakharava V.A., Anfinogenova E.A., Cherstvoy E.D., Benesh J.D.

Belorussian State Medical University, Belarus, Minsk

The characteristics of matrix metalloproteinases (MMPs) expression is important for understanding the mechanisms of periodontal diseases and for determining their clinical course in order to correct treatment strategy. The expression of MMPs-1, -2, -8, -9, -13, -14 was studied with their morphometric evaluation in the biopsy material of the gums.

***Key words:** matrix metalloproteinase, periodontitis, expression, aggressive periodontitis*

Актуальность: исследование особенностей экспрессии матриксных металлопротеиназ (MMPs) важно, как для понимания механизмов патогенеза заболеваний периодонта, так и для определения характера их течения с целью выбора правильной и своевременной стратегии лечения. Важное значение в патогенезе воспаления, в том числе тканей периодонта, в настоящее время придается MMPs [1,2]. При этом, в качестве основных протеаз, участвующих в деструкции тканей периодонта, рассматриваются коллагеназы (MMP8, MMP13) и желатиназы (MMP2, MMP9), которые участвуют в деградации коллагена I типа, представляющего собой преобладающий компонент периодонтального внеклеточного матрикса. Уровень их содержания коррелирует с тяжестью

заболевания, его прогрессированием и ответом на проводимую терапию. В очагах воспаления основным источником коллагеназ и желатиназ выступают сегментоядерные лейкоциты и макрофаги. Исследование MMPs выявило их влияние на различные биоактивные нематриксные субстраты, такие как цитокины, хемокины, факторы роста и медиаторы иммунного ответа. Основываясь на этих биохимических и иммунологических данных, ткани и биологические жидкости полости рта на протяжении последних лет во всем мире стали объектом исследований MMPs и их регуляторов для диагностики и мониторинга заболеваний периодонта и периимплантитов.

Цель: установить значение MMPs для диагностики и определения характера течения периодонтита на этапе манифестации заболевания путем морфометрической оценки экспрессии MMPs в биопсийном материале десен.

Материалы и методы исследования: Проанализирован биопсийный материал десен 82 пациентов с быстропрогрессирующим (БПП, n=26), хроническим простым (ХПП, n=18) и хроническим сложным (ХСП, n=38) периодонтитами. Морфометрический и статистический анализ экспрессии MMPs выполнен с использованием AperioImageScope v12.4.0.5043, Statistica 10.0, MedCalc, $p<0.05$.

Полученные результаты. При гистологическом исследовании биопсий десен пациентов с различными формами периодонтитов группы хронического простого и сложного и быстропрогрессирующего периодонтитов были сопоставимы по выраженности дистрофических изменений эпителия и собственной пластинки десны, состоянию коллагеновых волокон, наличию и выраженности кровоизлияний, интенсивности и характеру воспаления.

Основываясь на собственном опыте и литературных данных и оценивая лишь клинические признаки и данные методов визуализации, на этапе манифестации заболевания наибольшие трудности возникают при дифференциальной диагностике быстропрогрессирующего и хронического сложного периодонтита.

Согласно результатам анализа характера иммуногистохимического окрашивания материала десен, в группе пациентов с БПП выявлялась значимо более высокие показатели позитивности и интенсивности общей и стромальной экспрессии MMP1 и MMP8, общей и стромальной позитивности MMP14, интенсивности экспрессии MMP13 и статистически значимо более низкие показатели позитивности площади общей и стромальной экспрессии MMP9 по сравнению с группой с ХСП. Одновременно, MMP2 и MMP13 имели сопоставимые параметры экспрессии как при быстропрогрессирующем, так и при хроническом медленном развитии процесса, что вполне согласуется с данными литературы.

Для дифференциации быстропрогрессирующего периодонтита от хронических форм на этапе первичной диагностики выполненный ROC-анализ показал наилучшие операционные характеристики для параметров стромальной

экспрессии MMP14, хорошие и приемлемые для общей и стромальной экспрессии MMP1, MMP8, MMP9 и общей экспрессии MMP14.

Заключение. Полученные результаты о характере экспрессии MMPs в биопсийном материале десен пациентов с различными формами периодонтитов свидетельствуют о том, что MMP2 и MMP13 приблизительно в равной степени участвуют в развитии и прогрессировании всех изученных форм периодонтитов. В патогенезе же быстропрогрессирующего течения первостепенное значение играют повышенные уровни MMP1, MMP8, MMP14 и снижение экспрессии MMP9. Для дифференциальной диагностики быстропрогрессирующего периодонтита с хроническими формами, в том числе хроническим сложным периодонтитом, анализ классификации показал наилучшие операционные характеристики для параметров экспрессии MMP1, MMP8, MMP9 и MMP14.

Список литературы.

1. Role of matrix metalloproteinases in periodontal disease- a review/ K. P. Navlet [at al.] // Journal of Scientific & Technology Research. – 2018. – Vol. 2. - №1. - P. 2099-2104.

2. Matrix metalloproteinases as regulators of periodontal inflammation/ F. Cavalla [at al.] // International Journal of Molecular Sciences. – 2017. -Vol. 2. - №18. – P. 440.

НЕХОДЖКИНСКИЕ ЛИМФОМЫ У ЖИТЕЛЕЙ МИНСКОЙ ОБЛАСТИ В 2019 ГОДУ ПО РЕЗУЛЬТАТАМ ПАТОГИСТОЛОГИЧЕСКОГО ИССЛЕДОВАНИЯ В РНПЦ ОМР ИМ. Н.Н.АЛЕКСАНДРОВА

Киселев П.Г.
РНПЦ ОМР им. Н.Н.Александрова,
Беларусь, Минск

Была изучена структура неходжкинских лимфом у жителей Минской области в 2019 году. В исследовании установлено, что наиболее частой формой является диффузная В-крупноклеточная лимфома (52,3% случаев), характеризующаяся агрессивным клиническим течением. Индолентные формы В-клеточных лимфом (фолликулярная, из клеток маргинальной зоны, из малых лимфоцитов/хронический лимфоцитарный лейкоз) суммарно составили 21,5% пациентов.

***Ключевые слова**: неходжкинская лимфома; заболеваемость; патологическая анатомия*

NON-HODGKIN LYMPHOMAS IN RESIDENTS OF THE MINSK REGION IN 2019 ACCORDING TO THE RESULTS OF A PATHOHISTOLOGICAL STUDY AT THE N.N. ALEKSANDROV NATIONAL CANCER CENTRE OF BELARUS

Kisialeu P.G.
State Institution
"N. N. Alexandrov National Cancer Centre of Belarus",
Belarus, Lesnoy, Minsk District
Belarusian State Medical University,
Belarus, Minsk

The structure of non-Hodgkin's lymphomas in residents of the Minsk region was studied in 2019. The study found that the most common form is diffuse large B-cell lymphoma (52.3% of cases), characterized by an aggressive clinical course. Indolent forms of B-cell lymphomas (follicular, marginal zone, small lymphocytes/chronic lymphocytic leukemia) totaled 21.5% of patients.

***Keywords**: non-Hodgkin's lymphoma; incidence; pathological anatomy*

Актуальность: лимфопролиферативные заболевания – это разнородная группа злокачественных новообразований с различной частотой, этиологией и прогнозом, развивающихся из клеток иммунной системы. В Республике Беларусь ежегодно регистрируется около 1000 новых случаев лимфопролиферативных заболеваний, из которых около 70% приходится на неходжкинские лимфомы (НЛ). В клинической практике и при морфологической диагностике в настоящее время используется Международная классификация злокачественных новообразований кроветворной и лимфоидной ткани (ВОЗ, 2017), которая регламентирует

подходы к морфологической и молекулярно-генетической диагностике около 120 форм НЛ [1]. Вместе с тем в большинстве канцер-регистров в настоящее время используется деление на следующие широкие категории: лимфома Ходжкина, неходжкинские лимфомы, плазмоклеточные новообразования и лейкоз, с применением кодировки Международной онкологической классификации болезней 10-го пересмотра (МКБ-О) [2], что затрудняет учет и сравнение заболеваемости в различных источниках, исходя из современных диагностических критериев и разнообразия форм НЛ.

Цель: изучить структуру НЛ у жителей Минской области в 2019 году.

Материалы и методы: клинико-морфологические данные о пациентах, проживающих в Минской области, которым в 2019 году впервые был установлен диагноз лимфома, морфологически верифицированный в патологоанатомическом отделении РНПЦ ОМР им. Н.Н. Александрова.

Полученные результаты: за 2019 год в патологоанатомическом отделении зарегистрировано 130 пациентов из Минской области с различными формами неходжкинских лимфом, что составило 9,1 случай на 100 тысяч населения. Данная цифра ниже по сравнению с заболеваемостью НЛ в США (18,6) и Германии (17,6), но выше чем в России (<5,0) по данным GLOBOCAN за 2018 год [3]. Соотношение пациентов по полу составило М:Ж=1,0:1,06. Возраст их варьировал в диапазоне от 22 до 91 года, медиана 62 года. Наиболее частой формой НЛ в исследованной группе была диффузная В-крупноклеточная лимфома (ДБКЛ) – 68 (52,3%) пациентов, что согласуется с зарубежными исследованиями [1]. Морфологически заболевание характеризовалось диффузной пролиферацией крупных атипичных лимфоидных клеток, экспрессирующих В-клеточные антигены (CD20, CD79a, pax-5) и характеризующиеся высоким пролиферативным индексом (ki67>50%). С использованием иммуногистохимического (CD10, bcl6, MUM1) и молекулярно-генетических методов (FISH) данная подгруппа была разделена на следующие подтипы: ДБКЛ из активированных В-клеток (ABC-подтип) 18 случаев, ДБКЛ из клеток герминативного центра (GCB-подтип) 17 случаев, ДБКЛ high grade – 4 случая, ДБКЛ неуточненный – 15 случаев, ДБКЛ особой локализации (первичная лимфома ЦНС, медиастинальная, leg type, яичка и т.п.) – 16 случаев. Остальные случаи В-клеточных лимфомы были представлены следующими типами: лимфома из малых лимфоцитов/хронический лимфоцитарный лейкоз – 7 (5,4%), фолликулярная лимфома – 9 (6,9%), мантийноклеточная лимфома – 12 (9,2%), лимфома из клеток маргинальной зоны/MALT – 12 (9,2%), миеломная болезнь/плазмоцитома – 5 (3,8%), лимфома Беркитта – 2 (1,5%), плазмобластная лимфома – 2 (1,5%), первичная лимфома кожи из клеток центров фолликулов – 1 (0,8%).

Диагноз Т-клеточной лимфомы был установлен в 12 (9,2%) случаях, которые были представлены следующими формами: периферическая Т-клеточная лимфома БДУ – 4 (3,1%) случая, грибовидный микоз – 3 (2,3%),

анапластическая Т-клеточная лимфома (ALK-) – 3 (2,3%), нодальная периферическая лимфома с фенотипом фолликулярных Т-хелперов – 1 (0,8%) и Т-клеточная лимфома ассоциированная с энтеропатией – 1 (0,8%).

Заключение: анализ структуры НЛ в исследованной группе демонстрирует, что среди них преобладают В-клеточные лимфомы, а наиболее частой формой является ДБКЛ, характеризующаяся агрессивным клиническим течением. Вместе с тем индолентные формы В-клеточных лимфом (фолликулярная, из клеток маргинальной зоны, из малых лимфоцитов) суммарно составили 21,5% пациентов с НЛ. Обращает на себя внимание относительно невысокая частота случаев фолликулярной лимфомы, по сравнению с зарубежными публикациями, что может быть связано как особенностями исследованной популяции, так и ее длительным индолетным течением [1, 4]. Большое разнообразие форм НЛ, схожесть ряда нозологических форм между собой по своим морфологическим признакам, затрудняет дифференциальную диагностику между ними и требует использования широкой панели иммуногистохимических маркеров, а также применения методов молекулярно-генетической диагностики.

Список литературы.

1. WHO Classification of Tumours of Haematopoietic and Lymphoid Tissues / Swerdlow SH et al., editors. – Revised 4th edition. – Lyon: IARC, 2017. – 585 p.

2. Международная классификация болезней – онкология (МКБ-О), 3 издание, 1 пересмотр. / Пер. с англ. А.В. Филочкиной, под ред. А.М. Беляева с соавт. – СПб.: Издательство «Вопросы онкологии», 2017. – 352 с.

3. Global cancer statistics 2018: GLOBOCAN estimates of incidence and mortality worldwide for 36 cancers in 185 countries / Bray F. [et al.] // CA Cancer J. Clin. – 2018. – Vol.68. – P.394–424

Population-based epidemiological data of follicular lymphoma in Poland: 15 years of observation / Szumera-Ciećkiewicz A. [et al.] // Scientific Reports – 2020. – Vol.10. – Art. number:14610.

РЕТРОСПЕКТИВНЫЙ АНАЛИЗ СОВПАДЕНИЙ КЛИНИЧЕСКОГО И ПАТОГИСТОЛОГИЧЕСКОГО ДИАГНОЗОВ ПРИ МЕЛАНОЦИТАРНЫХ НЕВУСАХ

Киселев П.Г.
РНПЦ ОМР им. Н.Н.Александрова,
Беларусь, Минск
УО «Белорусский государственный медицинский университет»,
Беларусь, Минск

Меланоцитарные невусы одни из наиболее частых форм образований кожи. В ряде случаев при клиническом диагнозе «меланоцитарный невус» в биопсийном материале выявляются другие доброкачественные и злокачественные новообразования. Представленная работа посвящена сравнению клинического и патогистологического диагнозов в биопсиях кожи, выполненных по поводу «меланоцитарного невуса».

***Ключевые слова**: меланоцитарный невус, биопсия, диагностика, патологическая анатомия*

RETROSPECTIVE ANALYSIS OF COINCIDENCE ON CLINICAL AND PATHOHISTOLOGICAL DIAGNOSIS IN MELANOCYTIC NEVI

Kisialeu P.G.
State Institution
"N. N. Alexandrov National Cancer Centre of Belarus",
Belarus, Minsk
Belorussian State Medical University,
Belarus, Minsk

Melanocytic nevi are one of the most common forms of skin tumors. In some cases, with a clinical diagnosis of "melanocytic nevus", other benign and malignant neoplasms are diagnosed in the biopsy material. The present study is focused on the comparison of clinical and pathohistological diagnoses in skin biopsies performed for "melanocytic nevus".

***Key words:** melanocytic nevus, biopsy, diagnostics, pathological anatomy*

Актуальность: Меланоцитарные невусы (МН) одни из наиболее частых форм образований кожи. В ряде случаев при клиническом диагнозе МН в биопсийном материале выявляются другие доброкачественные и злокачественные новообразования, что требует коррекции в лечебной тактике и может явиться причиной диагностической ошибки [1]. Представленная работа посвящена сравнению клинического и патогистологического диагнозов в биопсиях кожи, выполненных по поводу МН.

Цель: изучить совпадения и расхождения в клиническом и патогистологическом диагнозе в биопсиях кожи по поводу МН.

Материалы и методы исследования: В исследование были включены 2331 биопсии кожи пациентов отделения малоинвазивной хирургии РНПЦ ОМР им. Н.Н.Александрова с клиническим диагнозом МН. Патогистологическое исследование выполнялось в патологоанатомическом отделении вышеуказанного медицинского центра по стандартной методике.

Полученные результаты. Совпадение клинического и патогистологического диагнозов составило 81,08% (1890 из 2331 биоптатов) и морфологически характеризовалось различными вариантами МН. Из 441 случая расхождения клинического диагноза МН и патогистологического диагноза наиболее частой нозологической формой был себорейный кератоз (n=281, 12,05%). Другие случаи расхождения диагнозов были представлены базально-клеточным раком (n=30, 1,29%), гемангиомой кожи (n=24, 1,03%), дерматофибромой (n=20, 0,86%), эпидермальной кистой (n=15, 0,64%), болезнью Боуэна (n=12, 0,51%), меланомой (n=10, 0,43%), плоскоклеточным раком (n=5, 0,21%) и другими новообразованиями (n=29, 1,24%). Следует отметить, что из 10 случаев с патогистологическим диагнозом меланомы, только в 2 была обнаружена инвазивная форма опухоли, в то время как остальные 8 были на стадии меланомы in situ.

Заключение. Результаты работы демонстрируют, что, не смотря на выполнение биопсий кожи по поводу МН в специализированном онкологическом центре, почти в 1/5 случаев было отмечено расхождение клинического и патогистологического диагнозов. При этом большинство таких биопсий пришлось на себорейный кератоз, что не потребовало изменений в тактике лечения пациента и прогнозе. Наряду с этим в небольшом проценте случаев были обнаружены такие злокачественные новообразования как плоскоклеточный рак и меланома, что вызвало необходимость в проведении повторного хирургического лечения. Поученные результаты совпадают с зарубежными исследованиями по данной тематике [1,2,3,4].

Список литературы.

1. Pathologists' diagnosis of invasive melanoma and melanocytic proliferations: observer accuracy and reproducibility study / Joann GE [et al.] // BMJ. – 2017. – Vol.357:j2813. – P.1-11.

2. The Influence of Clinical Information in the Histopathologic Diagnosis of Melanocytic Skin / NeoplasmsGerardo Ferrara [et al.] // PLoS ONE. – 2009. – Vol.4(4). – e.5375.

3. Pathologist characteristics associated with accuracy and reproducibility of melanocytic skin lesion interpretation / Elder DE [et al.] // J. Am. Acad. Dermatol. – 2018. – Vol. 79(1). – P.52–59.

4. A Clinicopathological Analysis of Melanocytic Nevi: A Retrospective Series / Panpan Liu [et al.] // Frontiers in Medicine. – 2021. – Vol.8 – Article 681668.

МНОЖЕСТВЕННЫЕ АНОМАЛИИ СЛЁЗОВЫВОДЯЩИХ ПУТЕЙ ПРИ ЛАТЕРАЛЬНОМ ХОБОТКЕ (PROBOSCIS LATERALIS)

Клецкий С.К., Позняк М.В.
Городское клиническое патологоанатомическое бюро,
Беларусь, Минск
Иванова В. Ф.
Белорусский государственный медицинский университет,
Беларусь, Минск

Представлены результаты гистологического исследования операционного материала слезоотводящих путей при латеральном хоботке. Морфологические изменения носят характер стеноза и атрезии слезотводящих путей, наличие эктопированной ткани слезной железы в исследованном материале. Латеральный хоботок сочетался с дермальным синусом, дефектами развития решетчатой кости, эктопией носослезного протока, эктопией и стенозом слезного мешка справа.

Ключевые слова: *латеральный хоботок; врожденный порок развития; сочетанная патология слёзовыводящих путей; мультидисциплинарный подход*

MULTIPLE ANOMALIES OF THE LACRIMAL PATHWAYS IN THE LATERAL PROBOSCIS (PROBOSCIS LATERALIS)

Kletsky S.K., Poznyak M.V.
City Clinical Pathological and Anatomical Bureau,
Belarus, Minsk,
Ivanova V. F.
Belarusian State Medical University,
Belarus, Minsk

The results of histological examination of the surgical material of the lacrimal ducts in the lateral proboscis are presented. Morphological changes are characterized by stenosis and atresia of the lacrimal ducts, the presence of ectopic lacrimal gland tissue in the studied material. The lateral proboscis was combined with a dermal sinus, defects in the development of the latticed bone, ectopia of the nasolacrimal duct, ectopia and stenosis of the lacrimal sac on the right.

Key words: *lateral proboscis; congenital malformation; combined pathology of the lacrimal tract; multidisciplinary approach*

Актуальность: Proboscis lateralis (PL) (латеральный хоботок, придаток) – исключительно редкая врожденная аномалия, которая представляет собой трубчатую структуру с единственным мешочком со слепым концом, который чаще всего находится в срединной зоне лица или сбоку от неё [1]. Обычно ассоциируется с широким спектром сопутствующих черепно-лицевых

аномалий. Морфологическое исследование патологии слёзоотводящих путей (СОП) приводятся в единичных наблюдениях [2].

Цель исследования: описать клинический случай редкой врожденной патологии Proboscis lateralis (PL) в сочетании с дермальным синусом и результаты морфологического исследования операционного материала.

Материалы и методы исследования: мальчик П. 6 месяцев с PL справа. Методы исследования – общепринятые клинические, зондирование и промывание слезоотводящих путей (СОП), рентгенологические (РКТ, спиральная реконструкция головы с 3D реконструкцией черепа), хирургическое лечение, гистологическое исследование операционного материала, фоторегистрация состояния ребенка в динамике.

Полученные результаты: при рождении у пациента определялся хоботовидный придаток размером 2×1 см, исходящий из правого медиального угла глазной щели, с прозрачными слизистыми выделениями из отверстия на его дистальном конце (рисунок 1А). В возрасте 6 месяцев проведено простое удаление хобота. Вторым этапом в возрасте 11 месяцев транскраниальным доступом нейрохирургом была проведена коррекция врожденного порока развития (ВПР) – пересечение дермального синуса в области передних отделов решетчатой кости справа с пластикой основания черепа. На следующем этапе в возрасте 1,5 лет проведена полная экстирпация образования вплоть до слепого конца, ранее соединяющегося с этмоидальным синусом. В результате проведенных операций получен хороший анатомический и функциональный результат. Слезотечения и слезостояния у ребенка в послеоперационном периоде не выявлено (рисунок 1Б).

Морфологическое исследование. 1. Кожное образование (proboscis – хоботок) покрыто нормально сформированным эпидермисом с расположенными в дерме многочисленными придатками кожи в виде волосяных фолликулов, сальных и потовых желёз. Глубже – пучки поперечнополосатых мышечных клеток, сосуды, нервные стволы. Центральную часть занимает щелевидный канал (рисунок 2А), проксимальная часть которого образована многорядным реснитчатым эпителием респираторного типа (рисунок 2Б), переходящим в узкую трубчатую структуру, выстилка которого представлена многослойным плоским ороговевающим эпителием с прилежащими придатками кожи в виде сальных желёз и волосяных фолликулов. 2. Участок стенки СОП (рисунок 3А), образованный многорядным реснитчатым эпителием респираторного типа, идентичным по строению вышеописанному в хоботке. В прилежащей соединительной ткани фрагмент серозной слезной железы альвеолярного строения (рисунок 3Б). 3. Фиброзная ткань на периферии которой находятся пучки поперечно-полосатых мышц (рабдомиоцитов) и жировая ткань. В центральной части звездчатый эпителиальный ход, выстланный уплощенным двуслойным эпителием с единичными бокаловидными клетками (рисунок 4А). На отдельных срезах

эпителиальный ход лишен просвета (рисунок 4Б). По периферии протоковой структуры единичные струкруры зрелого гиалинового хряща и многочисленные дольки желез с базофильным эпителием и выводные протоки. Концевые отделы железы имеют ацинарное и тубулярное строение и по строению соответствуют слезной железе. Морфологические изменения носят характер стеноза и атрезии слезотводящих путей, наличие эктопированной ткани слезной железы в исследованном материале.

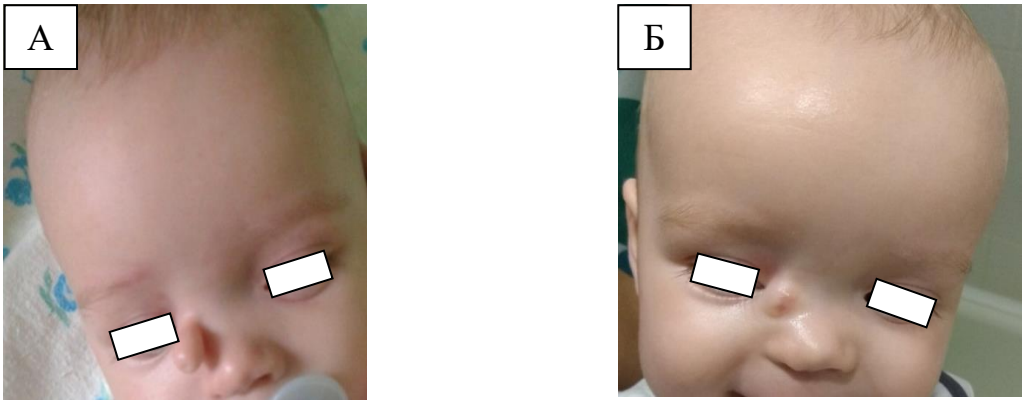

Рисунок 1. – Фотография пациента: А – Proboscis lateralis, легкая гипоплазия ноздри справа; Б – состояние через 4 месяца после удаления Proboscis lateralis

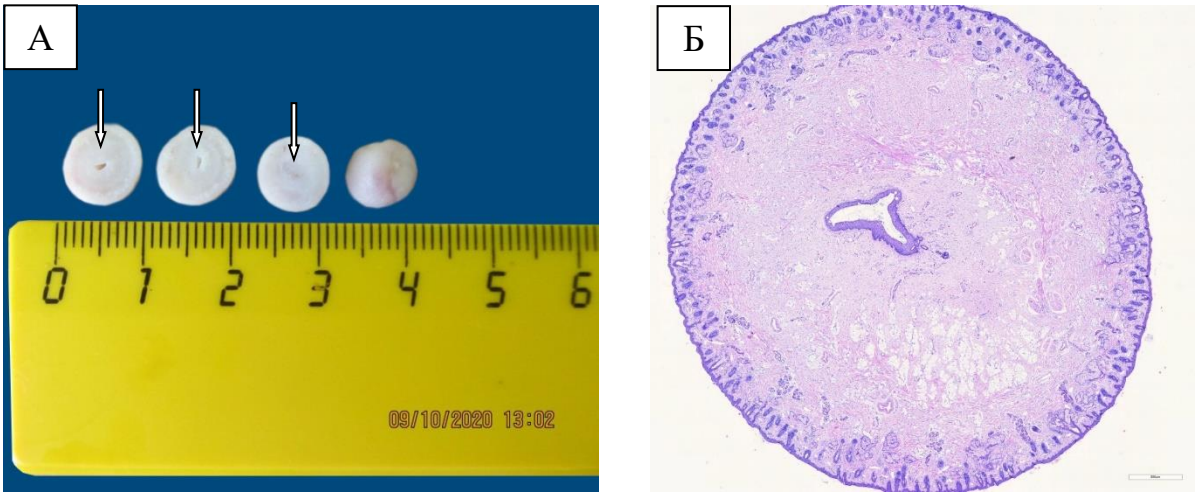

Рисунок 2. – Макро- и микропрепарат: А – макропрепарат, центральный канал указан стрелкой; Б – гистологическое строение, окуляр х10, объектив х4, окраска гематоксилин-эозин

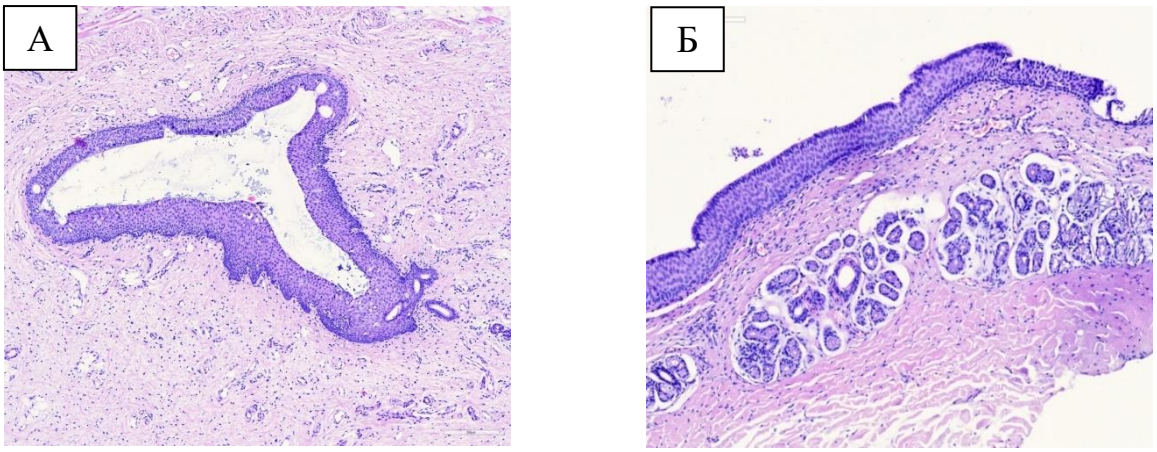

Рисунок 3. – Гистологический препарат: А – проксимальная часть канала, выстланная многорядным реснитчатым эпителием респираторного типа; Б – стенка кистозно-расширенного слёзного мешка.

Окуляр х10, объектив х4, окраска гематоксилин-эозин

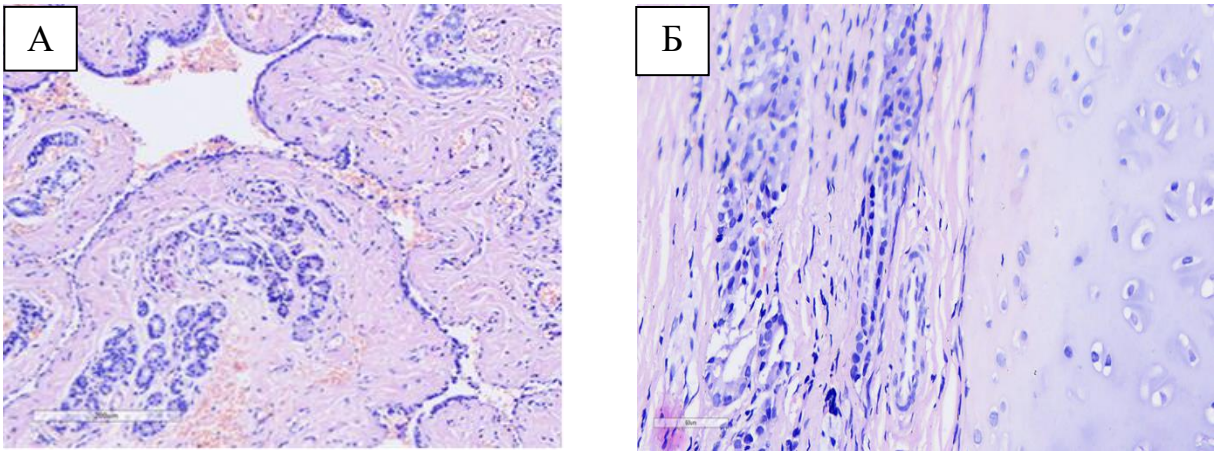

Рисунок 4. – Гистологический препарат: стеноз (А) и атрезия (Б) слезотводящих путей, эктопия ткани слезной железы (А).

Окуляр х10, объектив х20, окраска гематоксилин-эозин

Таким образом, у пациента ВПР – латеральный хоботок сочетался с дермальным синусом, дефектами развития решетчатой кости, эктопией носослезного протока, эктопией и стенозом слезного мешка справа.

Заключение: из-за разнообразия глазной, нейрохирургической, и челюстно-лицевой патологии, выявляемых при PL, оптимальное ведение пациента требует междисциплинарного подхода, который включает офтальмолога, челюстно-лицевого хирурга, нейрохирурга, оториноларинголога, патоморфолога.

Список литературных источников.

1. Chkadua, T.Z. Clinical case: diagnosis and treatment of proboscis lateralis in children / T.Z. Chakadua, E.D. Askerov, A.E. Walking // Clinical dentistry. – 2017. – № 3. – P. 31–35

2. Nandini, B. Multiple lacrimal drainage anomalies in proboscis lateralis / Orbit – 2020, Milind N., Ali M. J: https://doi.org/10.1080/01676830.2020.1767157

АНАЛИЗ АЛЬТЕРАЦИИ ПЕЧЕНИ ПРИ ОСТРОМ И ХРОНИЧЕСКОМ ГЕПАТОЗЕ СМЕШАННОЙ ТОКСИЧЕСКОЙ ЭТИОЛОГИИ (АЛКОГОЛЬНОЙ И ТЕТРАХЛОРМЕТАНОВОЙ) ПРИ ВЛИЯНИИ ОКИСЛЕННЫМ ДЕКСТРАНОМ В ЭКСПЕРИМЕНТЕ

Клочин В.Д., Карпов М.А.
Федеральный исследовательский центр фундаментальной и трансляционной медицины, г. Новосибирск, Россия
Абышев А.А., Булышева В.С., Войнич Д.С.
Новосибирский государственный медицинский университет, г.Новосибирск, Россия

Было изучено влияние окисленного декстрана на гепатоциты у крыс породы wistar при остром и хроническом гепатозе смешанной токсической этиологии (алкогольной и тетрахлорметановой). Авторами исследования установлено, что окисленный декстран обладает гепатопротективными свойствами, в большей степени связанными с реализацией внутриклеточной регенерации в гепатоцитах..

Ключевые слова: *гепатоциты; крысы; окисленный декстран; регенерация.*

ANALYSIS OF LIVER ALTERATION IN ACUTE AND CHRONIC HEPATOSIS OF MIXED TOXIC ETIOLOGY (ALCOHOLIC AND TETRACHLOROMETHANE) UNDER THE INFLUENCE OF OXIDATED DEXTRAN IN THE EXPERIMENTAL CONDITIONS

Klochin V.D., Karpov M.A.
Federal Research Center for Fundamental and Translational Medicine, Novosibirsk, Russia
Abyshev A.A., Bulysheva V.S., Voynich D.S.
Novosibirsk State Medical University, Novosibirsk, Russia

The effect of oxidized dextran on hepatocytes in Wistar rats with acute and chronic hepatosis of mixed toxic etiology (alcoholic and carbon tetrachloride) was studied. The authors of the study found that oxidized dextran has hepatoprotective properties, to a greater extent associated with the implementation of intracellular regeneration in hepatocytes.

Key words: *hepatocytes; rats; oxidized dextran; regeneration.*

Актуальность. Печень — это крупный паренхиматозный орган, выполняющий множество функций, важнейшая из которых – детоксикация ксенобиотиков. Параллельно развитию промышленных и химических отраслей, росту употребления алкогольной продукции, увеличения пестицидов, загрязнения окружающей среды возрастает и частота токсического поражения печени. По данным Всемирной организации здравоохранения, в мире, около двух миллиардов людей употребляют различного рода спиртные напитки, при

этом около семидесяти шести миллионов страдают заболеваниями, связанными с употреблением спиртосодержащих напитков, что ведет к алкогольному поражению печени [1]. По данным литературы в Росси острые алкогольные поражения печени составляют более 50% от всех отравлений, из них 8,1% заканчиваются летальным исходом [2].

Воздействие токсических веществ на печень приводит к дистрофии с последующим некрозом гепатоцитов, разрастанию соединительной ткани в печени и формированию цирроза печени в исходе повреждения [3]. В настоящее время при лечении гепатозов применяют лекарственные средства, оказывающие опосредованное действие на процесс фиброза печени, обладающие гепатопротективными свойствами, влияя на процесс регенерации гепатоцитов.

Известно, что как этиловый спирт, так и тетрахлорметан, в ходе их метаболизма в гепатоцитах, способны повреждать эндоплазматический ретикулум, что неизбежно ведет к дистрофическим и некротическим преобразованиям гепатоцитов. Кроме того, известно, что введение окисленной формы разветвленного полисахарда, окисленного декстрана (ОД), обладающего способностью накапливаться не только в клетках системы мононуклеарных фагоцитов, но и в гепатоцитах, оказывая гепатопротективное действие [4]. Ранее было показано на различных экспериментальных моделях, что после введения окисленного декстрана (ОД) в печени животных объём дистрофически- и некротически-измененных гепатоцитов уменьшается [4]. Однако, как метаболизм этанола, так и тетрахлорметана сопровождается накоплением «кислых» продуктов обмена, таким образом, не ясен гепатопротективный эффект, получаемый при введении окисленного декстрана с низкой pH, накапливающегося в гепатоцитах, в процессе токсического повреждения этанолом и тетрахлорметаном.

Цель исследования. Изучить влияние окисленного декстрана на гепатоциты у крыс породы wistar при остром и хроническом гепатозе смешанной токсической этиологии (алкогольной и тетрахлорметановой).

Материалы и методы. Исследование проводили на 150 крысах-самцах породы Wistar, средней массой 300гр. Крысы были разделены на 2 группы: нелеченые животные – 1 группа, а 2-ю группу составили крысы, которым интраперитонеально вводили 5% водный раствор окисленного декстрана (ОД) с молекулярной массой 30-40 кДа. Гепатоз смешанной токсической этиологии моделировали путём многократного введения этилового спирта и тетрахлорметана по общепринятым методикам [5], однако с целью снижения летальности у крыс нами была изменена кратность введения и дозировка четыреххлористого углерода (CCl_4), водного раствора этилового спирта. Крысам интраперитонеально вводили 50% масляный раствор тетрахлорметана на оливковом масле, в объёме 1мл/кг на одну особь, кратность введения – 1 раз в 4 суток. Водный 6,5% раствор этилового спирта в объеме около (40мл на

особь) вводили энтерально через поилку, измерение крепости спиртового раствора проводили с помощью ареометра. Раствор этилового спирта вводили на следующий день после введения тетрахлорметана в течение трех дней, повторяя цикл введения токсикантов до 60-х суток. Раствор окисленного декстрана крысам 2-й группы по условиям эксперимента вводился в брюшную полость в объёме 2мл., на одну особь с кратностью введения 1 раз в 4 суток, но не вводился в дни введения 50% раствора CCl_4 и в день введения 6,5% водного раствора этилового спирта. Перед получением образцов печени животных вводили в состояние наркоза, затем производили декапитацию. Животных выводили из эксперимента на 61-е сутки. Кроме того, образцы печени получали и от интактных животных (n=10).

Образцы печени фиксировали в 10% нейтральном формалине, и подвергали стандартной гистологической обработке. Полученные гистологические срезы окрашивали гематоксилином и эозином. Морфометрическое исследование печени проводили с использованием светового микроскопа и закрытой тестовой системы площадью 1600 мкм^2. Вычисляли объемную (Vv) плотность не измененных, некротизированных, дистофически измененных гепатоцитов. Проводили корреляционный анализ по методу Пирсона. Достоверность сравниваемых величин вычисляли с использованием критерия Стьюдента. Достоверными считали различия при $p<0.05$.

Результаты и их обсуждение. Полученные результаты демонстрируют (таблица) двукратное уменьшение объёмной плотности неизмененных гепатоцитов в печени крыс, получавших окисленный декстран (2-я группа). Однако, у животных 1-й группы к 60-м суткам эксперимента объёмная плотность неизмененных гепатоцитов возросла к 60-м суткам эксперимента и была в 2,5 раза большей (таблица 1), в сравнении с величиной аналогичного показателя у крыс 2-й группы.

Таблица 1. – Структурные изменения в печени крыс при токсическом гепатозе смешанной этиологии и многократном введении окисленного декстрана (ОД) в брюшную полость, M±m.

Период эксперимента (сутки).	Объёмная плотность (Vv) не измененных гепатоцитов (%).		Объёмная плотность (Vv) дистрофически-измененных гепатоцитов (%).		Объёмная плотность (Vv) некротизированных гепатоцитов (%).	
	1 группа	2 группа	1 группа	2 группа	1 группа	2 группа
30	0,4±0,15	2,7±0,71	89,9±0,91	88,7±0,96	9,5±0,94	8,4±0,74
60	3,2±0,80	1,3±0,49*	64,1±1,90	88,5±1,26*	32,6±1,99	10,1±1,24*

Примечания: * - отмечены достоверные отличия величин показателей 2-й группы от величин аналогичных показателей 1-й группы крыс; $p\leq0,05$.

Величины исследуемых показателей у интактных животных: Vv (%) не измененных гепатоцитов 97,2±0,36, Vv (%) дистрофически-измененных гепатоцитов 2,4±0,32, Vv (%) некротизированных гепатоцитов (0,2±0,12).

Объёмная плотность дистрофически-измененных гепатоцитов у крыс во 2-й группе к 60-м суткам эксперимента была на 28% большей в сравнении с таковой у животных в 1-й группе (таблица). Такие изменения могут быть обусловлены накопленным в цитоплазме гепатоцитов ОД в связи с его лизосомотропностью, медленной его утилизацией, многократностью введения ОД на протяжении эксперимента [4].

Объёмная плотность некротизированных гепатоцитов на 60-е сутки эксперимента была в 3 раза меньшей, в сравнении с таковой у животных в 1-й группе (таблица).

По-видимому, часть гепатоцитов, находившихся в состоянии дистрофии в печени крыс 1-й группы, достигло состояния некроза, в результате чего объёмная плотность дистрофически-измененных гепатоцитов в печени крыс 1-й группы уменьшилась на 29% к 60-м суткам, а объёмная плотность некрозов – возросла у крыс той же группы более чем в 3 раза к 60-м суткам (таблица). Подобного явления не наблюдали в печени крыс 2-й группы, где на протяжении эксперимента объёмные плотности гепатоцитов в состоянии дистрофии и некроза не изменялись (таблица).

При исследовании корреляционной взаимосвязи между объёмными плотностями гепатоцитов в состоянии некроза и в состоянии дистрофии у крыс 2-й группы выявили отрицательную умеренную корреляционную связь на 30-е и 60-е сутки эксперимента (-0,54 и -0,62 соответственно, $p<0,05$), что указывает на отсутствие связи возрастающей к 60-м суткам объёмной плотности дистрофии с неизменяющейся объёмной плотностью некрозов у крыс в указанной группе. Это может быть связано с проявлением внутриклеточной регенерации в гепатоцитах у крыс 2-й группы и возможность ОД профилактировать возникновение некрозов гепатоцитов.

Выводы. Окисленный декстран обладает гепатопротективными свойствами, в большей степени связанными с реализацией внутриклеточной регенерации в гепатоцитах.

Список литературы.

1. World Health Organization. Global status report on alcohol 2004. – Geneva: World Health Organization. Department of Mental Health and Substance Abuse, 2004. – 94 p.

2. Исходы токсических гепатитов, вызванных суррогатами алкоголя / И. Ю. Пирогова [и др.] // Рос. журн. гастроэнтерол., гепатол, колопроктол. – 2013. – №. 6. – С. 49-56.

3. Циммерман, Я. С. Фиброз печени: патогенез, методы диагностики, перспективы лечения / Я. С. Циммерман // Клиническая фармакология и терапия. – 2017. – Т. 26. – № 1. – С. 54-58.

4.Шкурупий, В.А. Туберкулезный гранулематоз. Цитофизиология и адресная терапия / Российская академия медицинских наук. – Москва: Издательство РАМН, 2007. – 536 с.

5. Экспериментальное моделирование токсического повреждения печени / А.Г. Скуратов [и др.] // Проблемы здоровья и экологии. – 2011. – №.4. – С.30.

МАСКИ ЛИМФОМ (КЛИНИЧЕСКИЙ СЛУЧАЙ)

Конкин Д.Е.
УО «Гродненский государственный медицинский университет», Беларусь, Гродно
Хворик Ф.Д.
ФГБОУ ВО «Северо-Западный государственный медицинский университет им. И.И. Мечникова», Россия, Санкт-Петербург

Кожная псевдолимфома – доброкачественный реактивный лимфопролиферативный процесс, клинически и морфологически напоминающий истинную лимфому кожи. Авторами представлен клинический псевдолимфомы кожи с описанием клинической и морфологической картины, а также обсуждением вопросов дифференциальной диагностики с первичной лимфомой кожи.

***Ключевые слова**: лимфома, кожа, псевдолимфома, клинический случай*

LYMPHOMA MASKS (CLINICAL CASE)

Konkin D.E.
Grodno State Medical University, Belarus, Grodno
Khvoric F.D.
North-Western State Medical University named after I.I. Mechnikov, Russia, St. Petersburg

Cutaneous pseudolymphoma is a benign reactive lymphoproliferative process that clinically and morphologically resembles primary cutaneous lymphoma. The authors present a clinical case of skin pseudolymphoma with a description of the clinical and morphological features, as well as a discussion of differential diagnosis with primary skin lymphoma.

***Key words:** lymphoma, skin, pseudolymphoma, clinical case*

Актуальность: Кожная псевдолимфома – доброкачественный реактивный поликлональный (олигоклональный или моноклональный) лимфопролиферативный процесс, клинически и морфологически напоминающий истинную лимфому кожи, ограниченный или распространенный, спонтанно регрессирующий при устранении воздействия этиологического фактора (например, приема лекарств) или рутинной терапии. С учетом возможности клональной перестройки Т-клеточных рецепторов или антител предложен термин «клональная лимфоидная гиперплазия». Термин «лимфоцитома кожи» был введен в 1923 г. B. Baefversted. В дальнейшем использовались такие определения, как доброкачественный кожный лимфаденоз, псевдолимфома Шпиглера-Фендта, кожная лимфоидная

гиперплазия. В начале 80-х годов XX века получила развитие концепция Т-клеточной кожной псевдолимфомы [1].

Провоцировать развитие псевдолимфом могут микробные (в том числе Borrelia burgdoferi), физические (в том числе татуировки) или химические (в том числе лекарственные препараты) факторы, способные однократное или длительное антигенное воздействие на кожу экзо- или эндогенным путем [1,2].

Отмечена связь между характером провоцирующего фактора и клинической формой псеволимфомы:

1) химические вещества, за счет сенсибилизирующего воздействия на кожу приводят к развитию лимфоматоидного контактного дерматита;

2) лекарственные средства (противосудорожные, гипотензивные, антигистаминные) приводят к развитию лекарственной лимфоплазии (синдром псевдолимфомы);

3) УФ-облучение может провоцировать развитие актинического ретикулоида и лимфоцитарной инфильтрации Йесснера-Канофа;

4) аллергенное воздействие продуктов жизнедеятельности насекомых, клещей, наряду с травмами кожи и присоединением вторичной инфекции, приводит к развитию лимфоцитарных пролиферативных реакций (например, постскабиозной лимфоплазии кожи);

5) к индуцированным вирусами псевдолимфомам относятся ангиолимфоидная гиперплазия с эозинофилией, вызываемая вирусом герпеса человека типа 8 (HHV-8).

Проявления псевдолимфомы могут провоцировать механические травмы. Не случайно элементы псевдолимфомы часто сосредоточены в местах укуса насекомых, в частности клещей, поражающих участки с относительно нежной кожей (мошонка у мальчиков, молочные железы, ушные раковины). Псевдолимфомы кожи могут возникать в любом возрасте. Исключением являются индуцированные боррелиями В-клеточные псевдолимфомы, развивающиеся у детей и людей молодого возраста, и лекарственные Т-клеточные псевдолимфомы, чаще возникающие у взрослых [2].

На основе методов иммунофенотипирования и молекулярной генетики (выявление лимфоцитов с перестройкой Т-клеточного рецептора или перегруппировки тяжелых цепей иммуноглобулинов на мембранах В-лимфоцитах) выделяют псевдолимфомы с преимущественно Т-и В-клеточным инфильтратом [2].

В настоящее время отмечаются некоторые трудности в классификации псевдолимфом кожи. Классификация носит достаточно условный характер и корректируется с появлением новых иммунологических и молекулярных данных о патогенезе того или иного заболевания.

Также отмечаются трудности в морфологической диагностике псевдолимфом и дифференциальной диагностике их с лимфомами кожи.

Цель: описать особенности клинического течения, морфологической диагностики и дифференциальной диагностики псевдолимфомы кожи на основании случая из собственной клинической практики.

Материалы и методы исследования: пациентка находилась на лечении в УЗ «Гродненский областной клинический кожно-венерологический диспансер» и наблюдалась на кафедре дерматовенерологии УО ГГМУ, клиническая информация получена из медицинской документации (карта стационарного пациента). Было выполнено иссечение образования подбородочной области. Гистологическое исследование проводилось в УЗ ГОКПАБ. Биопсийный материал консультирован на кафедре патологической анатомии УО БГМУ и в ГУ РНПЦ ОМР им. Н.Н. Александрова. Для морфологического исследования биопсийный материал подвергался стандартной процедуре гистологической обработки. Гистологические срезы окрашивались гематоксилином и эозином, выполнено ИГХ исследование с антителами к CD3, CD4, CD8, CD20, CD21, CD23, bcl2, Cyclin D1, Ki67, S100. Изучение микропрепаратов проводилось с помощью световой микроскопии, на микроскопе Leica DM2500.

Описание клинического случая: пациентка А., 1961 г. рождения обратилась с жалобами на появление в течение последних 2 месяцев образования в подбородочной области.

Субъективно: периодический зуд и покалывание. Метилурациловая мазь без эффекта в течение месяца. Объективно в т.ч. дерматоскопически: в подбородочной области визуализируется узловатое гиперемированное образование (рис. 1А) выступающее над уровнем здоровой кожи, на поверхности которого отмечается расширение устьев волосяных фолликулов (в некоторых отмечаются явления пустулизации), расширение кровеносных сосудов (древовидная форма и форма запятой), шелушение (рис. 2В). Предварительный клинический диагноз: Эпидермальная киста? Трихофолликулома? Пиломатриксома? Рекомендовано: диагностическая биопсия. В последующем пациентке выполнено иссечение опухоли кожи подбородочной области с пластикой ротационным лоскутом.

Первичный патогистологический диагноз: Т-клеточная лимфома. Иммуногистохимическое исследование: CD3+CD20- CD21- CD79alpha- CD8+ Bc12+++ CyclinD1-/+ Ki67 – индекс пролиферативной активности до 20%.

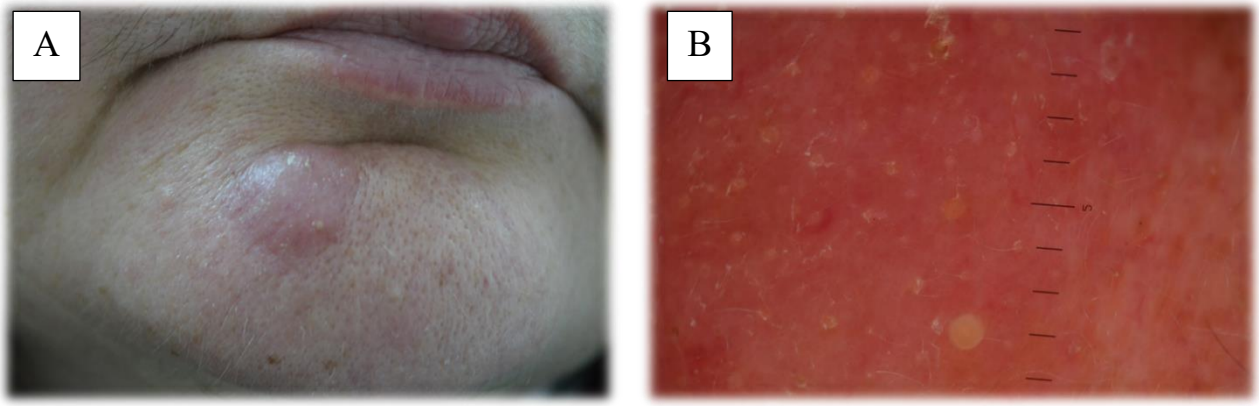

Рисунок 1. – Проявление обнаруженного образования на подбородке: А – клиническая картина, В – дерматоскопическая картина (описание в тексте)

Пациентка была выписана из стационара с заключительным клиническим диагнозом: С84 Лимфома кожи подбородочной области, даны следующие рекомендации: определение распространенности опухолевого процесса с помощью рентгеновской компьютерной томографии органов грудной клетки, наблюдение онколога по месту жительства, повторная консультация гематолога для определения дальнейшей тактики ведения.

Заключение рентгеновской компьютерной томографии. Легочные поля без дополнительных теней. В заднем синусе справа, широко прилегая к заднему скату диафрагмы и паравертебральной клетчатке определяется округлое образование 24 мм с четкими ровными контурами, однородной жировой плотности – липома, вероятно заднего ската правого купола диафрагмы. Корни легких не расширены. Увеличенных л/узлов в средостении околоключных и подмышечных областях не выявлено. Свободная жидкость в плевральных полостях не определяется. Печень не увеличена, с ровными, четкими контурами, однородной структуры, обычной плотности, без убедительных данных за очаговое поражение. Желчный пузырь с однородным жидкостным содержимым, стенка не утолщена, рентгенпозитивных конкрементов не выявлено. Селезенка обычной формы, 51х92х111 мм, контуры ее ровные, четкие, структура и плотность паренхимы не изменена. Поджелудочная железа не увеличена, 26х24х20 мм, правильного положения и формы, структура дольчатая, с расширенными междольковыми жировыми прослойками, контуры четкие. Надпочечники обычной формы и размеров, однородной структуры. Почки приблизительно равновелики, паренхима однородной структуры, обычной плотности, сохранена по толщине. В синусе левой почки - кистоподобные структуры до 15 мм. Определяются одиночные парааортальные лимфатические узлы до 15 мм. Повышена плотность клетчатки брыжейки на фоне чего прослеживаются лимфатические узлы до 10 мм. Костно-деструктивных изменений на уровне исследования не выявлено.

Гистологический материал был консультирован на кафедре патологической анатомии УО БГМУ. Результаты световой микроскопии и

ИГХ: имеющаяся морфологическая картина и ИГХ спектр (очаговый диффузный инфильтрат, смешанный Т- (преобладание CD3+) и В-клеточный (примесь CD20+) состав с наличием единичных эозинофилов и гигантских многоядерных клеток, расширение устьев волосяных фолликулов с роговыми пробками, скопление S100 позитивных дендритных клеток перифолликулярно и в эпителии волосяных фолликулов), а также клиническая картина (одиночное узловое образование, локализация – подбородок) в большей степени характерны для псевдолимфомы; в данном материале однозначных данных в пользу лимфомы нет; пациентке показано динамическое наблюдение и рекомендована консультация в ГУ РНПЦ ОМР им. Н.Н. Александрова, при необходимости с ПЦР определением клональности лимфоцитов.

Патогистологическое заключение ГУ РНПЦ ОМР им. Н.Н. Александрова: морфологические изменения и иммунофенотип (инфильтрат смешанного Т- и В-клеточного состава, с единичными мелкими лимфоидными фолликулами (CD3+, CD20+, CD23+, CD8+, bcl2+, Cyclin D1-)) соответствует псевдолимфоме кожи. Рекомендуется динамическое наблюдение. При повторном пересмотре представленных морфологических препаратов диагноз псевдолимфомы кожи подтвержден. Других очагов поражения и лимфаденопатии нет. В специальном противоопухолевом лечении не нуждается.

Заключение. Приведенный клинический случай показывает всю сложность клинической и морфологической дифференциальной диагностики лимфом и псевдолимфом кожи.

Отличительной чертой всех псевдолимфом является поликлональность инфильтрата, при которой помимо Т- и В-клеток присутствуют гистиоциты, эозинофилы и поликлональные плазматические клетки. Клональные перестройки генов Т-клеточных рецепторов, тяжелых цепей иммуноглобулинов или легких цепей В-клеток отсутствуют. Прогноз псевдолимфом в основном благоприятный: они регрессируют спонтанно после прекращения воздействия причинного фактора или после неагрессивных методов лечения. Однако в некоторых случаях возможна трансформация в В- или Т-клеточную лимфому кожи.

Список литературы.

1. Молочков, В. А. Клиническая дерматоонкология / В. А. Молочков, А. В. Молочков. – М.: Из-во МДВ, 2011. – 340 с.

2. Дерматология Фицпатрика в клинической практике том 2 / Л. А. Голдсмит [и др.]; пер. с англ.; под ред. Н. Н. Потекаева. – 2-е изд., испр., перер., доп. – М.: Из-во Панфилова, 2016. – Т.2. – 1216 с.

СРАВНИТЕЛЬНАЯ МОРФОЛОГИЧЕСКАЯ ХАРАКТЕРИСТИКА АСТРОГЛИИ НЕОКОРТЕКСА ПАЦИЕНТОВ С ДЕМЕНЦИЕЙ И ШИЗОФРЕНИЕЙ

Корнеева М.А., Рябцева С.Н., Семёник И.А., Филипович Т.А., Фёдорова Е.В.
ГНУ «Институт физиологии Национальной академии наук Беларуси, Беларусь, Минск
Недзьведь М.К., Гузов С.А.
УО «Белорусский государственный медицинский университет», Беларусь, Минск

Были изучены реактивные изменения астроцитов I, III и V молекулярных слоев коры лобной и теменной доли больших полушарий головного мозга пациентов, страдавших сосудистой деменцией с когнитивными нарушениями и шизофренией. Клеточная плотность и площадь тел астроцитов достоверно преобладала в I, III и V молекулярных слоях коры анализируемых долей головного мозга пациентов, страдавших сосудистой деменцией по сравнению с пациентами, страдавшими шизофренией.

Ключевые слова: *изменения астроцитов; деменция; шизофрения*

COMPARATIVE MORPHOLOGICAL CHARACTERISTICS OF ASTROGLIA OF THE NEOCORTEX IN PATIENTS WITH DEMENTIA AND SCHIZOPHRENIA

Korneeva M.A., Rjabceva S.N., Siamionik I.A., Filipovich T.A., Fiodarava E.V.
Institute of Physiology National Academy of Sciences of Belarus, Belarus, Minsk
Nedzvedz M.K., Guzov S.A.
Belarusian State Medical University, Belarus, Minsk

Reactive changes in astrocytes of I, III and V molecular layers of the neocortex of frontal and parietal lobes of the brain in patients with vascular dementia with cognitive impairment and schizophrenia were studied. Cellular density and area of astrocyte somas were significantly increased in molecular layers I, III, and V of the neocortex of the brain of patients with vascular dementia compared with patients with schizophrenia.

Key words: *changes in astrocytes, dementia, schizophrenia*

Актуальность: со времени первого описания астроциты на основании различий по клеточной морфологии и анатомической локализации делили на два типа – протоплазматические и фибриллярные (фиброзные). Однако, согласно современным исследованиям, основанных на результатах иммуногистохимического анализа с применением маркера глиального

фибриллярного кислого белка (GFAP) астроциты коры головного мозга человека представлены совокупностью гетероморфных клеток и включают различные подтипы астроцитов: интерламинарные, протоплазматические, поляризованные, астроциты с варикозными расширениями отростков и фибриллярные (фиброзные). Некоторые из указанных подтипов астроцитов, например, интерламинарные и с варикозными расширениями отростков, были обнаружены только в больших полушариях головного мозга человека [1,2]. Интерламинарные астроциты расположены в первом слое неокортекса, характеризуются небольшим размером овальной формы тел, большим количеством коротких отростков и наличием одного-двух длинных отростков, последние пронизывают нейропиль коры больших полушарий головного мозга до II-IV слоев коры. Короткие отростки интерламинарных астроцитов переплетаясь формируют в субпиальной зоне неокортекса плотные сплетения с образованием глиальной пиальной пластинки [1, 2]. Протоплазматические астроциты располагаются в II-VI слое коры больших полушарий и характеризуются большим количеством разветвляющихся коротких отростков. Астроциты с варикозными расширениями отростков схожи с протоплазматическими, так как имеют большое количество коротких отростков, но отличаются от них наличием одного-двух длинных отростков со своеобразными очаговыми расширениями и располагаются только в V-VI слоях коры. Поляризованные астроциты выявлены в VI слое коры больших полушарий, характеризуются небольшим телом, малочисленным количеством коротких отростков и наличием одного длинного отростка, расположенного радиально с направлением к поверхности коры больших полушарий головного мозга. Фибриллярные (фиброзные) астроциты обладают вытянутым, напоминающим фибробласт, телом с наличием коротких отростков, отмечены в белом веществе головного мозга. Функция большинства астроцитов не изучена.

Учитывая морфологическую гетерогенность астроглии становятся актуальными исследования астроцитарной глиальной реакции при развитии разных патологических состояний.

Цель: провести сравнительный морфометрический анализ астроцитов коры больших полушарий головного мозга пациентов, страдавших шизофренией или деменцией.

Материалы и методы исследования: материалом исследования послужили фрагменты лобной и теменной доли больших полушарий головного мозга умерших пациентов, страдавших деменцией (первая группа, n=10) и страдавших шизофренией (вторая группа, n=10). Для визуализации астроцитов проводили иммуногистохимическое исследование образцов мозговой ткани с применением первичных антител к глиальному фибриллярному кислому белку (GFAP, клон P14136, производитель FineTest, в рабочем разведение 1:40000). Иммуногистохимический анализ проведен в ручном режиме, эндогенную пероксидазную активность блокировали с помощью Peroxide Block (3%

перекись водорода) в течение 10 мин, термическую демаскировку антигенов выполняли на водяной бане при 96^0С в течение 20 мин в цитратном буферном растворе pH 6,0 (ab973, Abcam, США). Инкубацию с первичными антителами проводили в течение 1 часа во влажной камере в термостате при 32^0С. Для визуализации реакции нами была выбрана система детекции с использованием набора Mouse/Rabbit UnoVue HRP/DAB Detection system (UMR1000PD, Diagnostic BioSystems, США). Для морфометрического исследования площади тел астроцитов были выбраны не менее 100 клеток в I, III и V слоях неокортекса в каждом случае. В 20-ти неперекрывающихся полях зрения при увеличении микроскопа х400 (Optec, Китай) проводили подсчет количества астроцитов в каждом из анализируемых полей зрения первого, третьего и пятого слоя коры больших полушарий головного мозга, измеряли толщину глиальной пильной пластинки. Площадь поля зрения составила 66585,35 мкм^2. Морфометрическая обработка проводилась с помощью программы анализа изображений «ImageJ» (https://imagej.nih.gov/ij/download.html). Статистическая обработка полученных данных проведена с помощью непараметрических методов программы Statistica 10.0. Данные описательной статистики указаны в виде медианы (Me) и квартилей (Q25%; Q75%).

Полученные результаты: в первой группе исследования медиана возраста пациентов, страдавших деменцией, составила 65,0 (63,0;68,0) лет. Во второй группе у пациентов с установленным диагнозом «Шизофрения» медиана возраста была равно 62,0 (62,0;63,0) годам. Статистически достоверных различий в группах исследования по возрасту пациентов не установлено (p=0,08).

Во всех исследуемых образцах наблюдали положительную экспрессию маркера GFAP в астроцитах коры больших полушарий головного мозга пациентов. В обеих группах исследования глиальная пиальная пластинка хорошо визуализировалась, толщина её в первой группе составила 12,3 (9,9;16,0) мкм, во второй – 11,9 (9,8;15,6) мкм. Количество интерламинарных астроцитов в I слое неокортекса пациентов с деменцией в поле зрения варьировало от 11 до 37 клеток, медиана клеточной плотности составила 365,5 (298,4;432,6) клеток/мм^2. Количество интерламинарных астроцитов в I слое коры больших полушарий головного мозга пациентов с шизофренией варьировало от 5 до 25 клеток в поле зрения, медиана клеточной плотности составила 179,0 (149,2;238,7) клеток/мм^2. Медиана площади клеточного тела интерламинарных астроцитов в первой группе была 89,4 (70,4;106,4) мкм^2, во второй группе – 80,1 (62,6;99,9) мкм^2. При статистической обработке данных в группах исследования установлены достоверные различия по клеточной плотности (p=0,0000) и площади тел (p=0,0037) интерламинарных астроцитов без достоверных различий по толщине глиальной пиальной пластинки (p=0,58).

Количество протоплазматических астроцитов в III слое неокортекса пациентов, страдавших деменцией, в поле зрения варьировало от 5 до 21

клеток, медиана клеточной плотности составила 194,0 (149,2;223,8) клеток/мм^2. Медиана площади тел астроцитов III слоя неокортекса была 73,0 (56,4;94,8) мкм^2. В группе пациентов, страдавших шизофренией, количество астроцитов в III слое неокортекса варьировало от 4 до 7 клеток в поле зрения, медиана клеточной плотности составила 74,6 (59,7;104,4) клеток/мм^2, медиана площади тел астроцитов – 37,8 (30,1;46,9) мкм^2. При статистической обработке данных установлены достоверные различия по клеточной плотности ($p<0,0001$) и площади тел ($p<0,0001$) астроцитов III слоя коры больших полушарий головного мозга пациентов групп исследования.

В V слое неокортекса пациентов, страдавших деменцией, количество протоплазматических астроцитов в поле зрения варьировало от 5 до 19 клеток, медиана клеточной плотности составила 164,1 (134,3;208,9) клеток/мм^2, медиана площади тел астроцитов – 67,0 (51,3;85,3). Количество астроцитов в V слое коры больших полушарий головного мозга пациентов с шизофренией варьировало от 3 до 13 клеток в поле зрения, медиана клеточной плотности составила 104,4 (89,5;134,4) клеток/мм^2, медиана площади тел астроцитов – 40,5 (32,7;49,9) мкм^2. При статистической обработке данных установлены достоверные различия по клеточной плотности ($p=0,0001$) и площади тел ($p<0,0001$) астроцитов III слоя коры больших полушарий головного мозга пациентов групп исследования.

Таким образом, в ходе исследования выявлено, что реактивный астроглиоз более выражен у пациентов при развитии деменции по сравнению с пациентами, у которых была диагностирована шизофрения. Наибольшие различия отмечены в третьем слое коры больших полушарий головного мозга: у пациентов, страдавших деменцией, реактивная пролиферация астроцитов в 2,6 раз была выше, чем у пациентов второй группы исследования, а площадь тел протоплазматических астроцитов неокортекса пациентов, страдавших деменцией, в 1,9 раз превышала площадь тел протоплазматических астроцитов третьего слоя неокортекса пациентов, страдавших шизофренией.

Заключение: следовательно, более выраженная астроцитарная реакции в виде пролиферации клеток и гипертрофии тел астроцитов наблюдалась в коре лобных и теменных долей большого полушария головного мозга пациентов, страдавших деменцией, по сравнению с пациентами, страдавших шизофренией. Эта тенденция прослеживается во всех анализируемых слоях коры больших полушарий головного мозга.

Список литературы.

1. Uniquely hominid features of adult human astrocytes / N. A. Oberheim [et al] // The Journal of Neuroscience. – 2009. – Vol. 29, № 10. – P. 3276–3287.

2. Акулинин, В.А. Реакция астроцитов неокортекса человека на клиническую смерть и реперфузию / В.А. Акулинин, С.С. Степанов, Д.Б. Авдеев // Журнал анатомии и гистопатологии. – 2019. – Т. 8, № 3. – С. 9–17.

АНАЛИЗ СМЕРТНОСТИ ДЕТЕЙ В ВОЗРАСТЕ ДО 17 ЛЕТ ПО ДАННЫМ ВСКРЫТИЙ РНЦЭМП

Кочетов В. Е., Магрупов Б. А.
Республиканский научный центр экстренной медицинской помощи, Узбекистан, Ташкент
Залялова З. С.
Центр развития профессиональной квалификации медицинских работников, Узбекистан, Ташкент

Проведен анализ и представлены результаты по изучению причин смерти детей в 211 случаев аутопсий, выполненных в Республиканском научном центре экстренной медицинской помощи за период 2016 по 2020 гг. Показаны различия причин смерти в разных возрастных группах.

Ключевые слова: *детская смертность; врожденные пороки развития; системы органов*

ANALYSIS OF MORTALITY OF CHILDREN UNDER THE AGE OF 17 ACCORDING TO THE DATA OF AUTOPSIES OF THE RNCEMC

Kochetov V. E., Magrupov B. A.
Republican Research Centre of Emergency Medicine, Uzbekistan, Tashkent
Zalyalova Z. S.
Center for the development of professional qualification of medical workers, Uzbekistan, Tashkent

The analysis is carried out and the results of the study of the causes of death of children in 211 cases of autopsies performed at the Republican Scientific Center of Emergency Medical Care for the period 2016-2020 are presented. The differences in the causes of death in different age groups are shown.

Key words*: infant mortality; congenital malformations; organ and systems*

Актуальность: детская смертность является одним из ведущих показателей состояния здоровья нации. Это своеобразный индикатор уровня социально-экономического развития страны, материального благополучия населения, состояния медицинской помощи, эффективности профилактических и санитарно-эпидемиологических мероприятий. Правильный и своевременный анализ причин и уровня смертности детей позволяет разработать конкретные меры по снижению заболеваемости и смертности детей, оценить эффективность оказываемой медицинской помощи [1]. По данным ВОЗ и Агентства Организации Объединённых Наций по оценке детской смертности минимальный уровень младенческой смертности (2018 г) отмечен в Исландии, а максимальный в Центрально-Африканской Республике (1,6 и 87,6 на 1000 живорожденных соответственно). В Узбекистане этот показатель составляет 20, что соответствует 113 месту в рейтинге. Уровень смертности детей до 5 лет

(2019 г) самый высокий на юге Африки. К числу стран с наибольшей смертностью детей от пяти до девяти лет относятся Индия, Нигерия, Демократическая Республика Конго, Пакистан и Китай [2, 3].

Цель: изучить структуру смертности среди детей в возрасте до 17 лет в связи с полом и возрастом.

Материалы и методы исследования: с 2016 по 2020 гг. по детскому корпусу изучено 315 случаев летального исхода. Из них 227 (72%) случаев произошло в педиатрических отделениях, 88 (28%) – хирургических. Патологоанатомическое исследование было проведено в 211 (67%) случаях, при этом процент исследований в педиатрии составил 70, в хирургии – 30. Среди вскрытых мальчиков было 132 (62,6%), девочек 79 (34,4%).

Полученные результаты. При детальном изучении результатов вскрытий установлено, что заболевания сердечно-сосудистой системы выявлены в 24 (11,4%) случаях. Среди них: 1 случай дилатационной кардиомиопатии у юноши 15 лет, 4 случая нетравматических внутричерепных кровоизлияний у девочки и двух мальчиков грудного возраста и мальчика 10 лет, 3 случая артериовенозной мальформации сосудов головного мозга. Также следует особо отметить врождённые пороки сердца, в том числе тяжёлые комбинированные, которые встречались у 16 детей преимущественно (13) первого года жизни. Среди умерших преобладали мальчики – 12.

Среди заболеваний дыхательной системы (91 (43,1%) случаев) наиболее частой причиной смерти явились пневмонии – 74 (35,1%) случая, частота которых среди мальчиков в 1,4 раза была больше чем среди девочек. Максимум заболеваемости приходился на первый год жизни – 32 и 21 случая соответственно. При микроскопическом исследовании были диагностированы бактериальные (17), вирусные (11), вирусно-бактериальные (17) и интерстициальные (9) пневмонии. Также среди поражений дыхательной системы имели место в 10 (4,7%) случаях ОРВИ в основном в течение первого года жизни, по 1 (0,5%) случаю острого тонзиллита у мальчика 2,5 лет, хронического абсцесса лёгкого у девочки 7 лет, врождённого стеноза трахеи у девочки 11 лет, пневмопатии у девочки грудного возраста и солитарной бронхогенной кисты у мальчика грудного возраста.

Поражения пищеварительной системы встречались в 23 (10,9%) случаях. Из 9 случаев воспалительных заболеваний желудочно-кишечного тракта (колиты и гастроэнтероколиты) мальчики заболевали в возрасте от 5 месяцев до 6 лет (2,3±1,3 года), а девочки – от 1 года до 12 лет (7,4±4,2 года). В остальных случаях были выявлены: спаечная болезнь после перенесённых ранее оперативных вмешательств у мальчика 11 месяцев и девочки 17 лет, язвенная болезнь желудка у подростка 14 лет, микронодулярный цирроз печени у девочки 10 лет. Врождённые заболевания пищеварительной системы включали: болезнь Гиршпрунга у девочки раннего детского возраста и 2 мальчиков грудного и раннего детского возраста и стеноз терминального отдела холедоха

у мальчика и девочки грудного возраста и 2 мальчиков раннего детского возраста.

Также в 3 (1,4%) случаях установлено изолированное поражение мочевыделительной системы. При этом в 2 случаях установлен мезангиопролиферативный гломерулонефрит у мальчика 1 года 3 месяцев и девочки 7 лет, а в 1 случае мочекаменная болезнь у девочки 8 лет. Кроме этого поражение гломерулярного аппарата почек отмечалось при дерматомиозите у девочки 17 лет и синдроме Гудпасчера у девочки 8 лет.

Патология нервной системы выявлена в 5 (2,4%) случаях: в подростковом возрасте эпилепсия (у 1 девочки), мышечная дистрофия и ДЦП (у 2 мальчиков) и обструктивная гидроцефалия (у мальчика 4 лет и девочки 1 месяца).

Врождённые пороки развития различных систем органов явились причиной смерти у 4 (1,9%) умерших и включали: у мальчиков стеноз обоих мочеточников (1,5 месяца), врождённый буллёзный эпидермолиз (10 лет) и ложную диафрагмальную грыжу (12 лет), а у девочки энтерокистому в раннем детском возрасте. Врождённые иммунодефицитные синдромы (ВИДС) фигурировали в основном заболевании в 17 (8,1%) случаях в подавляющем большинстве у детей первого года жизни. Среди них выделены тяжёлые комбинированные иммунодефициты (9), преимущественно В-клеточный иммунодефицит (6) и тимомегалия (2).

Особое место в структуре смертности занимают множественные врождённые пороки развития (МВПР), на долю которых пришлось 30 (14,2%) случаев. Ведущее место из групп поражённых систем занимают пороки сердца (20). В грудном возрасте выявлено поражение 19 мальчиков и 6 девочек, в раннем детском возрасте – одного мальчика и девочки.

Инфекционная патология (6 (2,8%) случаев) была представлена диссиминированным милиарным туберкулёзом лёгких (2 мальчика 3 и 13 лет), эхинококкозом печени и острым гепатитом (мальчики подросткового возраста), врождёнными токсоплазмозом (девочка 2 лет) и гепатитом (мальчик 2 месяцев).

Новообразования выявлены в 9 (4,3%) случаях. Среди доброкачественных опухолей определены: плоскоклеточная папиллома гортани – девочка 3 лет, кавернозная гемангиома – мальчик и девочка грудного возраста. Среди злокачественных: нефробластома – девочка 2 лет, анапластическая эпендимома – мальчик 4 лет, краниофарингиома – мальчик 11 лет, эмбриональная рабдомиосаркома – мальчик 6 лет, острый лимфобластный лейкоз – мальчик 15 лет, острый миеломонобластный лейкоз – девочка 15 лет.

Из факторов внешнего воздействия установлен случай закрытого перелома остистого отростка VI шейного позвонка у девочки 5 лет, в связи с чем тело было передано для дальнейшего исследования в бюро судебно-медицинской экспертизы.

В 23 (10,1%) случаях имели место расхождения между клиническим диагнозом и результатами вскрытия, включая расхождения первой категории, отражённые в таблице 1.

Заключение. Проведённое исследование показало, что среди нозологических групп преобладали заболевания дыхательной системы, а именно пневмонии, что коррелирует с мировыми статистическими данными. На втором месте по частоте встречались множественные врождённые пороки развития с преобладающим поражением сердца и магистральных сосудов. Несколько реже встречались заболевания сердечно-сосудистой системы, среди которых также преобладали врождённые пороки сердца, и поражения пищеварительной системы. Среди последних превалировали воспалительные заболевания.

Количество летальных исходов среди мальчиков зарегистрировано в 1,6 раза больше, чем среди девочек. При этом максимум зарегистрирован в грудном возрасте как у мальчиков, так и у девочек. Причём в данной возрастной группе мальчики больше умирали в возрасте 4 месяцев, а девочки – 1,5 месяцев. В раннем детском возрасте количество летальных исходов среди мальчиков и девочек было одинаково, а их максимум в возрастной группе также был одинаков и приходился на 2 года. В детском и подростков возрасте мальчики также преобладали в соотношении 1,7:1 и 2,25:1 соответственно.

Таблица 1. – Основные расхождения между клиническим диагнозом и результатами вскрытия

Нозология	Установленный вскрытием пропущенный клинический диагноз	Клинический диагноз, опровергнутый аутопсией
Пневмония	5	
Солитарная бронхогенная киста	1	
Острый гепатит	1	
Спаечная болезнь	1	
Болезнь Гиршпрунга	2	
Эпилепсия	1	
Дерматомиозит	1	
ВИДС: тяжёлый комбинированный иммунодефицит	3	
ВПС (ДМЖП, ОАП)		1
Врождённый кардит		1
Артериовенозная мальформация головного мозга	1	
Диссеминированный туберкулёз	2	

Продолжение таблицы 1.

Гастроэнтероколит	1	
Папиллома гортани	1	
Закрытый перелом остистого отростка VI шейного позвонка	1	

Смертность среди детей грудного возраста полностью соответствовала нозологической структуре смертности всей выборки, а именно на первом месте остаются пневмонии. В раннем детском возрасте поражения дыхательной системы сохраняли за собой первенство. Однако на второе место по частоте выдвинулись заболевания пищеварительной системы. Следовательно, множественные врождённые пороки развития и заболевания сердечно-сосудистой системы встречались реже. В детском возрасте заболевания дыхательной и сердечно-сосудистой систем сохраняли за собой первенство, хотя и со снижением частоты встречаемости, а на третье место выдвигаются опухолевые поражения. В подростковом возрасте картина меняется за счёт резкого снижения случаев поражения дыхательной системы и исчезновения случаев множественных врождённых пороков развития и врождённых иммунодефицитных синдромов. При этом на первое место выдвигаются заболевания сердечно-сосудистой и пищеварительной систем, и несколько реже опухолевые поражения. Расхождения клинического и патологоанатомического диагноза составили 10.1% и в основном касались установленного вскрытием, пропущенных клинических диагнозов.

Список литературы.

1. Анализ детской смертности по данным аутопсий РНЦЭМП / Б.А. Магрупов [и др.] // – Вестник экстренной медицины. – 2014. – № 2. – С. 15– 16.

2. Всемирная организация здравоохранения [Электронный ресурс]. – Режим доступа: https://www.who.int/ru/news-room/fact-sheets/detail/children-reducing-mortality. – Дата доступа: 16.10.2021.

3. Агентство Организации Объединённых Наций по оценке детской смертности [Электронный ресурс]. – Режим доступа: https://gtmarket.ru/ratings/child-mortality-ranking. – Дата доступа: 16.10.2021.

ПОРАЖЕНИЕ КЛАПАНОГО ЭНДОКАРДА ПРИ АМИЛОИДОЗЕ

Кузнецова И.А., Власова М.Т., Крылова Ю.С.

Федеральное государственное автономное образовательное учреждение высшего образования «Первый Санкт-Петербургский государственный медицинский университет имени академика И.П. Павлова» Министерства здравоохранения Российской Федерации,

Российская Федерация, Санкт-Петербург

Выполнен ретроспективный комплексный анализ операционного материала - клапанного эндокарда пациентов (350 случаев). Отобраны наблюдения с подтвержденным диагнозом «амилоидоз» на основании выявления эффекта двойного лучепреломления конго-положительных масс. Амилоидоз был обнаружен в 32% удаленных клапанов (аортальных, митральных, легочной артерии). В 13% доказана системность амилоидоза на основании дисбаланса κ и λ (1:7).

Ключевые слова: *клапанный эндокард; амилоидоз; морфология.*

DAMAGE OF VALVE ENDOCARDIUM IN AMYLOIDOSIS

Kuznetsova I., Vlasova M., Krylova YU.

Federal State Budgetary Educational Institution of Higher Education "Academician I.P. Pavlov First St. Petersburg State Medical University" of the Ministry of Health of Russian Federation,

Russian Federation, Saint Petersburg

A retrospective comprehensive analysis of the surgical material - valve endocardium of patients (350 cases) was performed. Outlooks with a confirmed diagnosis of "amyloidosis" were selected based on the detection of the effect of double refraction of Congo-positive masses. Amyloidosis was found in 32% of removed valves (aortic, mitral, pulmonary arteries). In 13%, the systemic nature of amyloidosis was proven based on the imbalance of κ and λ (1:7).

Key words*: valve endocardium; amyloidosis; morphology.*

Актуальность. Амилоидоз - это гетерогенная группа заболеваний, которая характеризуется отложением аномального вещества внеклеточно. В последние годы достигнуты определенные успехи в изучении клинико-морфологических особенностей амилоидоза с поражением сердечно-сосудистой системы, в том числе клапанного эндокарда [1,2,3]. Амилоидоз легких цепей иммуноглобулинов (AL) и транстиретиновый амилоидоз (ATTR) являются наиболее распространенными и изученными формами системного амилоидоза. Несмотря на интерес к проблеме морфо-функциональных изменений сердца при амилоидозе, в литературе представлены немногочисленные исследования, отражающие изменения в клапанном эндокарде при болезнях накоплениях.

Материалы и методы. Выполнен ретроспективный комплексный анализ операционного материала - клапанного эндокарда больных (350 случаев), прооперированных в кардиохирургических клиниках ФГБОУВО «ПСПбГМУ им. акад. И.П. Павлова» Минздрава России по поводу клапанных пороков сердца различной этиологии (2004-2019 гг.). Гистологическое и иммуногистохимическое исследование: для исследования из фиксированных в 10% формалине и залитых в парафин фрагментов эндокарда выполняли срезы толщиной 5-7 мкм, которые окрашивали гематоксилином и эозином, конго красным с последующим изучением в поляризованном свете. Отобраны наблюдения с подтвержденным диагнозом «амилоидоз» на основании выявления эффекта двойного лучепреломления конго-положительных масс. Критерием включения в исследуемую группу явилось подтверждение амилоида при определении гомогенных эозинофильных масс в препаратах, окрашенных гематоксилином и эозином, дающих конго-положительную реакцию и эффект двойного лучепреломления при исследовании в поляризованном свете. Выполнялось традиционное иммуногистохимическое исследование с использованием мышиных моноклональных антител к Amyloid A(AA) (DAKO, Denmark); мышиных моноклональных антител к Amyloid-P (SAP) (DAKO, Denmark); кроличьи поликлональные к Prealbumin (ATTR) (DAKO, Denmark), кроличьи поликлональные к легким цепям иммуноглобулинов (λ,κ) (DAKO, Denmark).

Результаты. В 47% наблюдений материал был представлен митральным, в 39% аортальным и в 12% пульмональным клапанами. Клиническими диагнозами в 59 % случаев были ревматический порок сердца, в 14% миксоматоз клапанов, в 27% атеросклеротическая деформация и «дегенеративные» изменения клапанов. Средний возраст больных 58 лет. Амилоидоз был обнаружен в 32% удаленных клапанов (аортальных, митральных, легочной артерии). При этом в 1/3 наблюдений отмечено сочетанное поражение аортального и митрального клапана. Наличие амилоидоза было обнаружено в 33 из 213 (15,5%) митральных и аортальных клапанов, В 42% амилоидные депозиты были обнаружены в клапанах с клиническим диагнозом «миксоматоз», в 30% с диагнозом «дегенеративные» изменения, в 18% с диагнозом «ревматический порок сердца», в 10% с диагнозом «атеросклеротическая деформация клапанов». Макроскопически клапаны с амилоидной трансформацией были равномерно утолщены, белесоватые, плотные в области тела и комиссур, с гладкой поверхностью, сероватого цвета, без очаговых отложений кальция. В 33% определялась «слоистость» створок клапанов, расположенная преимущественно в их основании. Амилоид в клапанном эндокарде (в 11%) встречался в эластическом и соединительнотканном слоях в виде небольших гомогенных, или вакуолизированных, или сетчатых, или глыбчатых эозинофильных масс. Амилоидные депозиты располагались преимущественно по ходу эластических

волокон клапанного эндокарда, прерывая и расслаивая эластические пучки. Вокруг амилоида и неравномерно диффузно в створках клапана определялся склероз с мелкими очагами гиалинизации и пылевидного обызвествления. Эндотелий был сохранен, несколько набухший. Встречались единичные макрофаги, лимфоциты, плазмоциты.

При сочетании постревматического неактивного процесса и амилоидоза наряду с мелкими амилоидными депозитами в клапанах постоянно выявлялись сосуды с утолщенной стенкой за счет гипертрофии, гиперплазии медии, равномерного склероза и гиалиноза, лимфо-плазмоцитарные инфильтраты, мелкие поля бесклеточного фиброза, очаговая пролиферация эндотелия. В 13% доказана системность амилоидоза на основании дисбаланса κ и λ (1:7).

Выводы. Морфолог может заподозрить амилоидоз на основании нарушения хода коллагеновых и эластических волокон в клапанном эндокарде за счет мелких волокнистых эозинофильных депозитов. Косвенными макроскопическими признаками амилоидоза клапанов могут быть «слоистость», гладкая поверхность, равномерность утолщения, минимально выраженные процессы гиалинизации и кальциноза в створках клапана, которые были удалены хирургическим путем по поводу хронического порока клапана.

Литература.

1. Epidemiology of AL amyloidosis: a real-world study using US claims data / T. Quock [et al.] // Blood Adv – 2018. – Vol. 2, №10. – P. 1046-1053.
2. AL amyloidosis / Csilla Jozsa [et al.] // European Heart Journal – 2019. - Vol. 40, № 45/1. – P. 3717.
3. Prevalence of Cardiac Amyloidosis in Patients Referred for Transcatheter Aortic Valve Replacement / R. Paul [et al.] // J Am Coll Cardiol. – 2018. – Vol. 30, №71/4. – P. 463–464.

КЛИНИЧЕСКИЙ СЛУЧАЙ АНОМАЛИИ УЛЯ ПРЕДСЕРДИЙ

Купцова А.Н., Мишин А.В., Мартемьянова Л.А., Турченко С.Ю.
УО «Гомельский государственный медицинский университет»,
Беларусь, Гомель

Представлены результаты морфологического исследования плода в сроке гестации 21 неделя с аномалией Уля.

Ключевые слова: *аномалия Уля; врождённый порок сердца; случай из практики; патологическая анатомия*

CLINICAL CASE OF UHL'S ANOMALY

Kuptsova A.N., Mishin A.V., Martemyanova L.A., Turchenko S.Yu
Gomel State Medical University,
Belarus, Gomel

The results of a morphological examination of a fetus at 21 weeks gestation with an Uhl anomaly are presented.

Key words: *Uhl's anomaly; congenital heart defect; clinical case; pathological anatomy*

Актуальность: пороки сердца и сосудов — одна из наиболее распространенных групп пороков, насчитывающая десятки нозологических форм [1]. Согласно клиническим данным, около 0,1% от числа всех врожденных пороков сердца (ВПС) составляет аномалия Уля [2]. Аномалия Уля являет собой врожденную гипоплазию очагового или диффузного типа, или же отсутствие миокарда желудочка (предсердия) сердца. Наиболее редко встречается предсердная форма, проявляющаяся полным или частичным отсутствием прослойки миокарда в предсердии. Аномалия Уля правого желудочка может приводить к развитию аритмогенной дисплазии сердца, часто с наличием осложненного семейного анамнеза, обычно с аутосомно-доминантным типом наследования и неполной пенетрацией [3].

Цель: изучить особенности проявления и морфологической диагностики аномалии Уля на основании случая из собственной практики.

Материалы и методы исследования: клинические данные получены из направления на патогистологическое исследование. Для верификации пренатально установленного врождённого порока развития было проведено патологоанатомическое вскрытие с учетом рекомендаций по проведению аутопсий плодов 2-го триместра беременности. Для гистологического исследования фрагменты внутренних органов фиксировались в 10 % растворе формалина с последующей заливкой в парафин по стандартной методике. Гистологические срезы толщиной 4-5 мкм окрашивались гематоксилином и эозином с последующей микроскопией. Изучение микропрепаратов проводилось с помощью световой микроскопии, на микроскопе Karl Zeizz Axiostar plus.

Полученные результаты. Пациентка К., 27 лет. Обратилась для проведения скринингового ультразвукового исследования по поводу беременности в УЗ «Гомельский областной диагностический медико-генетический центр с консультацией «БРАК и СЕМЬЯ». При ультразвуковом исследовании на аппарате «Accuvix V10 LV-EX-CW» трансабдоминальным конвексным датчиком были выявлены врождённые пороки развития у плода и выставлен диагноз: беременность 20 недель, врождённый порок развития плода — аномалия Уля. Асцит. Гидроперикард. Вторичная гипоплазия правого лёгкого. Проведено пренатальное консультирование, в связи с тяжестью данного порока развития рекомендовано прерывание беременности по медико-генетическим показаниям. Абортированный материал был направлен для проведения патологоанатомического исследования и был представлен плодом и тканями последа. Наружный осмотр. Плод мужского пола. Кожные покровы с выраженной мацерацией. Длина тела плода – 252 мм. Теменно-копчиковая длина – 185 мм, длина кисти – 31 мм, длина предплечья – 44 мм, длина кисти + предплечья – 75 мм, длина голени – 68 мм, окружность головы – 182 мм, бипариетальный диаметр – 64 мм, фронтоокципитальный диаметр – 67 мм. Длина стопы – 39 мм. Масса плода – 488,0 гр. В соответствии с антропометрическими показателями возраст плода – около 21 недели беременности. Внутренний осмотр. *Серозные полости и оболочки*. Листки плевры, перикарда и брюшина гладкие, тусклые, полупрозрачные, без патологических наложений; отмечается скопление желтоватой прозрачной жидкости в плевральной, брюшной полости и полости перикарда. *Органы дыхания.* Слизистые оболочки гортани, трахеи и бронхов сероватого цвета. Легкие уплотнены, безвоздушные, на разрезе однородные, сероватого цвета. *Органы кровообращения*. Сердце увеличено в размерах, 2,4 х 3,2 х 1,8 см. Отмечается расширение полостей предсердий – правого до 2,0 см в диаметре, левого – до 1,5 см, с истончением стенок до 0,1 см (рисунок 1). Полости желудочков не расширены. Периметр устья аорты ≈ 0,5 см, периметр устья легочной артерии ≈ 0,5 см. Полые вены нормального строения. Легочные вены в количестве 4. Миокард желудочков однородный, бледно-серого цвета; в области предсердий не визуализируется. Эндокард всех отделов сердца гладкий. Клапаны гладкие, полупрозрачные. Овальное окно открыто, диаметром 0,6 см. Боталлов проток открыт.

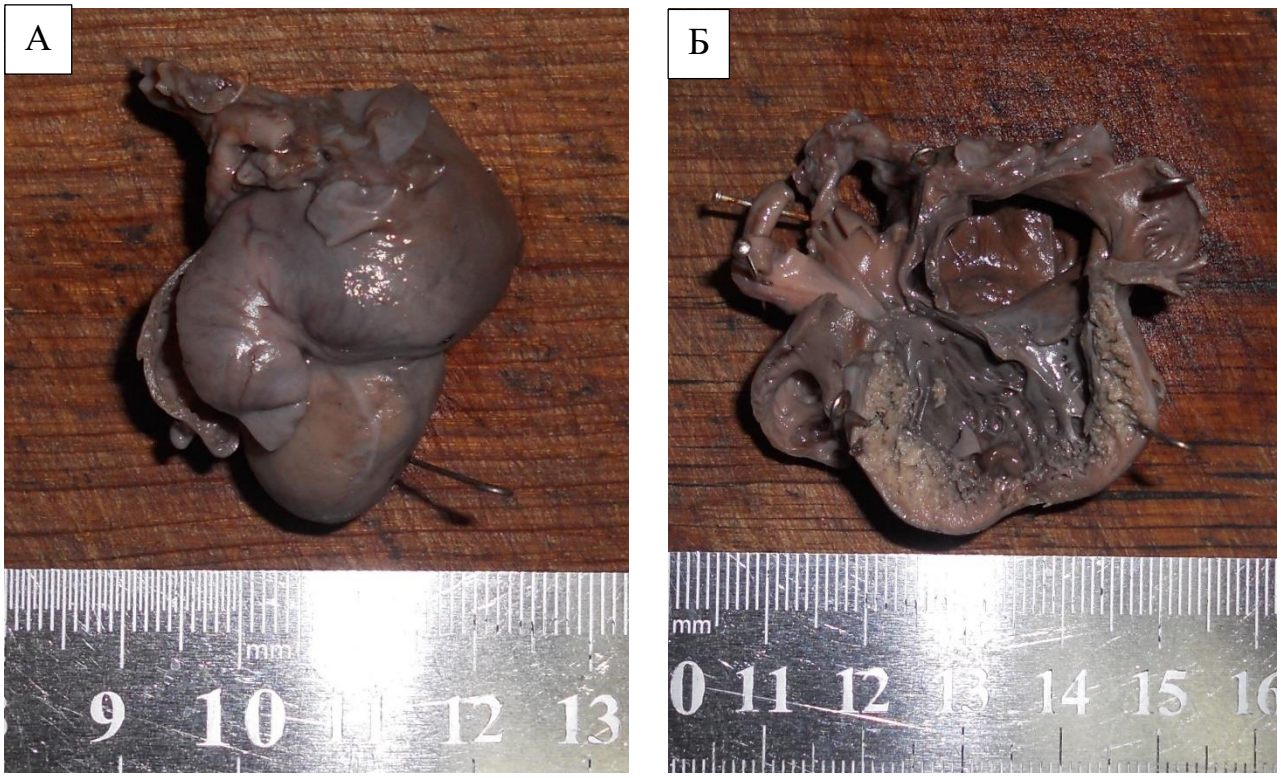

Рисунок 1. – Макропрепарат, расширение предсердий сердца: А – общий вид сердца; Б – сердце со вскрытыми полостями.

Органы пищеварения. Пищевод сформирован правильно, свободно проходим, со слабо выраженной продольной складчатостью. Желудок без видимой патологии. Тонкая и толстая кишка сформированы правильно. Печень темно-коричневого цвета, плотная, внешне не изменена. Поджелудочная железа сформирована, сероватая, дольчатая. *Органы мочевой и половой систем*. Почки с выраженной эмбриональной дольчатостью. Правая почка размерами 1,4 х 2,3 х 1,1 см, левая - 1,5 х 2,3 х 1,3 см. Мочеточники визуально не изменены, проходимы. Мочевой пузырь и уретра нормального анатомического строения. Половые органы сформированы правильно по мужскому типу. *Железы внутренней секреции*. Надпочечники равновеликие, полулунные, корковое и мозговое вещество дифференцируются. Щитовидная железа сероватого цвета. Вилочковая железа сформированы правильно, бледно-серого цвета, состоит из двух долей. *Органы кроветворения и иммуногенеза*. Селезенка буровато-коричневого цвета, плотная. Лимфатические узлы мелкие. *Центральная нервная система*. Кости черепа целы. Размеры большого родничка 1,2 х 1,3 см. Твердые мозговые оболочки и наметы сероватого цвета, мягкие мозговые оболочки отёчные, полнокровные. Большие полушария головного мозга студневидной консистенции, слои не дифференцируются. Мозжечок, желудочковая система, ствол и продолговатый мозг внешне не изменены. Позвоночник и спинной мозг нормального строения. Масса органов плода: головной мозг – 56,16 г, легкие - 12,86 г, сердце – 13,10, почки - 5,42 г, печень – 25,92 г, селезенка - 2,04 г, тимус - 0,82 г, надпочечники - 2,44 г.

Гистологическое исследование тканей предсердий: утолщение эпикарда и эндокарда с повышенным количеством соединительной ткани и мелкофокусными очагами жировой ткани; единичные, хаотично расположенные кардиомиоциты (рисунок 2).

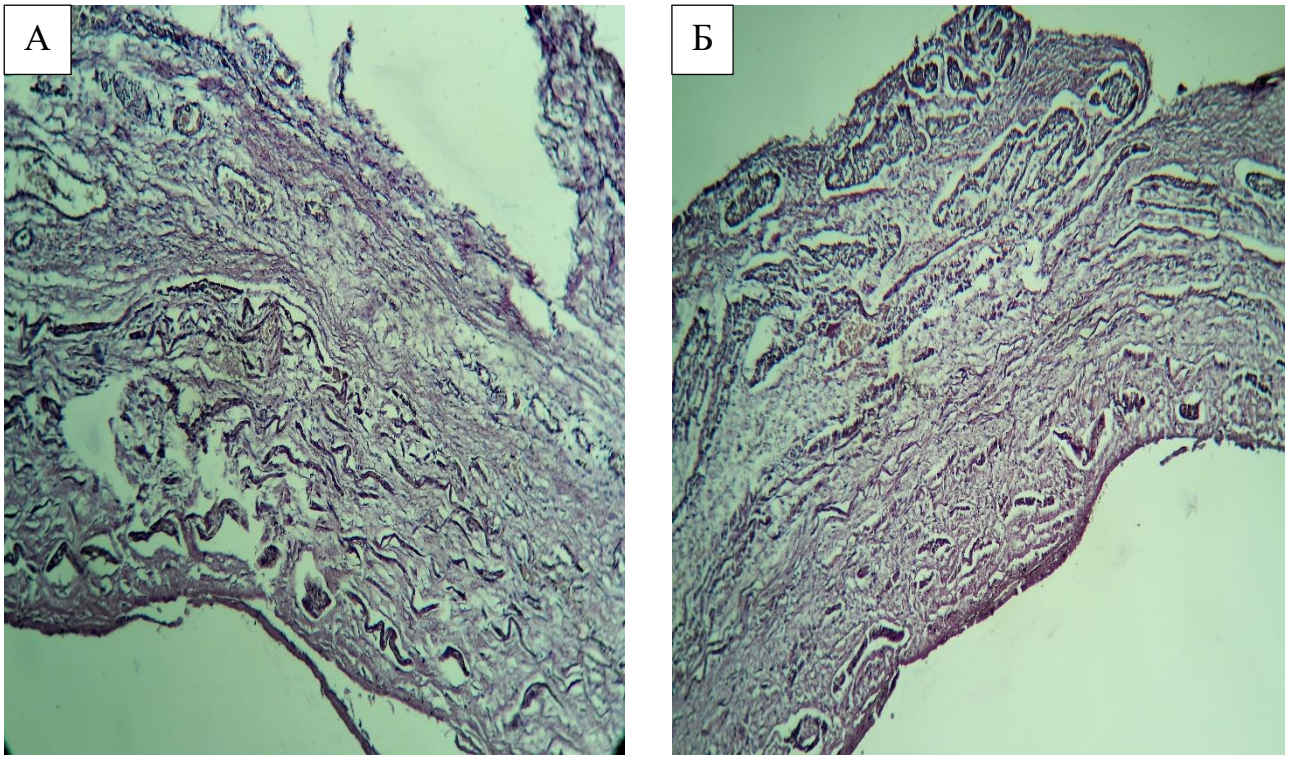

Рисунок 2. – Гистологический препарат – увеличение количества соединительной ткани, единичные, хаотично расположенные кардиомиоциты (А – правое предсердие; Б – левое предсердие). Окраска гематоксилином и эозином, увеличение ×100.

Патологоанатомический диагноз: Врождённый порок развития сердечно-сосудистой системы – аномалия Уля предсердий; гидроторакс, гидроперикард, асцит. Обоснованное прерывание беременности в сроке около 21 недели.

Заключение. Данный случай может представлять интерес в плане алгоритма дифференциальной диагностики врождённых пороков сердечно-сосудистой системы с преимущественным поражением атриовентрикулярной системы сердца.

Список литературы.

1. Тератология человека. Руководство для врачей / И. А. Кириллова [и др.]; под общ. ред.. Г. И. Лазюка. – 2-е изд., перераб. и доп. – М: Медицина, 1991. – 480 с.

2. Ганс Банкл. Врожденные пороки сердца и крупных сосудов / Перевод с английского Е.А. Пузыревой. – М: Медицина, 1980. – С. 156.

3. Аритмогенная дисплазия/кардиопатия правого желудочка: клиническое наблюдение и литературная справка / Е. З. Голухова [и др.] // Креативная кардиология. – 2009. – №1. – С. 88–113.

СТУДЕНЧЕСКИЙ НАУЧНЫЙ КРУЖОК: ОПЫТ УПРАВЛЕНИЯ РАСПРЕДЕЛЁННОЙ КОМАНДОЙ.

Кущ Д.С., Жакота Д.А., Малюгин Н.Г., Донченко Н.С.
ФГАОУ ВО РНИМУ им. Н.И. Пирогова,
Россия, Москва
Мнихович М.В.
ФГБНУ «Научно-исследовательский институт морфологии человека имени академика А.П. Авцына»
Россия, Москва

Проведено сравнение эффективности и удобства использования различных инструментов для управления работой студенческого научного кружка в условиях эпидемиологической обстановки на кафедре патологической анатомии и клинической патологической анатомии педиатрического факультета ФГАОУ ВО РНИМУ им. Н.И. Пирогова. Среди использованных инструментов наиболее удачными оказались Trello и Asana, имеющие удобный интерфейс и достаточный набор функций и интеграций.

Ключевые слова: *проектное управление; исследовательская группа; медицинское образование; студенческий научный кружок.*

STUDENT SCIENTIFIC CIRCLE: THE EXPERIENCE OF MANAGING A DISTRIBUTED TEAM

Kushch D.S., Zhakota D.A., Malyugin N.G., Donchenko N.S.
Pirogov Russian National Research Medical University,
Russia, Moscow
Mnikhovich M.V.
Research Institute of Human Morphology,
Russia, Moscow

The authors have compared the efficacy and convenience of the use of various instruments for the management of the student research circle in an epidemiological environment at the Department of Pathological Anatomy and Clinical Pathological Anatomy, Faculty of Pediatrics, Pirogov Russian State Medical University. Among the tools used the most successful were Trello and Asana, which have a user-friendly interface and a sufficient set of functions and integrations.

Key words*: project management; research group; medical education; student research group.*

Актуальность: студенческий научный кружок (СНК) кафедры патологической анатомии и клинической патологической анатомии педиатрического факультета ФГАОУ ВО РНИМУ им. Н.И. Пирогова на протяжении 9-ти лет проводит лекции, мастер-классы, научные проекты и совместные заседания с другими кружками для популяризации патологической анатомии среди студентов и интересующийся молодежи.

С 2018 года организацией работы занимаются четыре человека: два куратора, возглавляющие такие направления как онкопатология, экспериментальная патология и патологическая анатомия детского возраста, староста и заместитель старосты. С 2012 года все мероприятия СНК проходили в очном формате.

Однако, возрастающий поток информации и эпидемиологическая обстановка последних лет вынуждает искать инструменты для управления распределённой командой для научной работы и медицинского образования. Организация удобной совместной редакции документов особенно важно для успешной научной деятельности [1].

В данной работе представлен опыт поиска инструментов для решения подобной задачи. Все рассмотренные нами инструменты основаны на современных методологиях продуктивности – kanban [2], agile [3], scrum [4], waterfall [5].

Цель: подобрать инструменты для организации продуктивной совместной работы распределённой команды студенческого научного кружка.

Материалы и методы исследования: проведён сравнительный анализ шести инструментов (Trello, Office365, Meister, Bitrix24, Asana, Google Workspace) для совместной работы по 12 критериям. Каждый инструмент тестировали от 4 до 6 месяцев.

Результаты. Большой выбор инструментов для управления распределённой командой позволяет гибко организовать работу проекта любой сложности для команды любого размера. Существует возможность собрать полностью бесплатный набор инструментов или с минимальной стоимостью.

В нашем случае была выбрана связка Office365 Family, Meistertask и Mindmeister, которая потребовала минимального времени для настройки и обучения пользованию среди рабочей группы. Использование Bitrix24 оказалось неудачным решением, в связи со сложностью в использовании данного инструмента. Между Trello и Asana основным различием являлся дизайн интерфейса, а набор функций и интеграций был сильно схож, поэтому выбор между данными инструментами основывается на субъективных предпочтениях.

Таблица 1. - Сравнительная таблица инструментов для совместной работы распределенной команды.

	Trello	Microsoft Office365	Meister	Bitrix24	Asana	Google Workspace
Адаптация	+++	++	+++	+	+++	++
Управление проектом	+++	Project+Planner или ToDo+Outlook+ Excel	Meistertask	+++	+++	Sheets+Gmail+ Tasks+ Calendar
Ментальная карта	Дополнение	Visio	Mindmeister	Дополнение	Дополнение	Дополнение

Продолжение таблицы 1.

Совместная работа	Дополнение	+++	Meisternote	Дополнение	Дополнение	+++
Библиотечный менеджер	+	+++	+	+	+	++
Объем памяти	∞*	1Тб на пользователя	∞*	От 5Гб	∞*	От 30Гб
Автоматизация	+++	++	+++	+	+++	++
Сложность настройки	+	++	+	+++	+	+
Интеграции	+++	+++	+++	++	+++	+++
Коммуникация	+	+++	+	+++	+	+++
Платформы **						
Цена	++	++	+++	+	++	++

* - на начальных тарифах есть ограничение на размер загружаемого файла (до 10Мб – Trello, до 20Мб – Meistertask, до 100Мб – Asana);

** - условные обозначения платформ - сайт/облако, - компьютер, - мобильный телефон.

Заключение: использование инструментов для совместной работы распределённой команды позволило нам упростить организацию работы студенческого научного кружка и не останавливать работу над проектами в условиях неустойчивой эпидемиологической обстановки.

Литература:

1. Lingard, L. Collaborative writing: Strategies and activities for writing productively together / L. Lingard // Perspectives on Medical Education. – 2021. – Vol. 10, № 3. – P. 163–166.

2. Lage Junior, M. & Godinho Filho, M. Variations of the kanban system: Literature review and classification / M. Lage Junior, M. Godinho Filho // International Journal of Production Economics. – 2010. – Vol. 125, № 1. – P. 13–21.

3. Ramesh, G. & Devadasan, S.R. Literature review on the agile manufacturing criteria / G. Ramesh, S.R. Devadasan // Journal of Manufacturing Technology Management. – 2007. – Vol. 18, № 2. – P. 182–201.

4. Qurashi, S. Al & Qureshi, M.R.J. Scrum of scrums solution for large size teams using scrum methodology / S. Al Qurashi, M.R.J. Qureshi // Life Science Journal. – 2014. – Vol. 11, № 8. – P. 443–449.

5. George, J.F. From waterfall to agile: A review of approaches to systems analysis and design / J.F. George // Computing Handbook, Third Edition: Information Systems and Information Technology / Topi, H. and Tucker, A., eds. – 2014. – P. 28-1-28–16.

СЛУЧАЙ СОЛИТАРНОЙ ФИБРОЗНОЙ ОПУХОЛИ / ГЕМАНГИОПЕРИЦИТОМЫ ПОЧКИ

Лесничая О.В., Медведев М.Н., Малашенко С.В., Голубцов В.В.
УО «Витебский государственный медицинский университет»,
Беларусь, Витебск

Приведена характеристика клинического случая солитарной фиброзной опухоли / гемангиоперицитомы почки. Авторами подчеркивается исключительная редкость описанной злокачественной гемангиоперицитомы данной локализации, что вызывает обоснованные трудности диагностики этого новообразования, при этом постановке диагноза помогает сочетание гистологического и иммуногистохимического исследований.

***Ключевые слова**: солитарная фиброзная опухоль, гемангиоперицитома почки.*

CASE OF SOLITARY FIBROUS TUMOR/HEMANGIOPERICYTOMA OF THE KIDNEY

Lesnichaya O., Medvedev M., Malashenko S., Golubtsov V.
Vitebsk State Medical University,
Belarus, Vitebsk

A clinical case of solitary fibrous tumor/hemangiopericytoma of the kidney is described. The authors emphasize the exceptional rarity of the described malignant hemangiopericytoma of this localization, which causes reasonable difficulties in the diagnosis of this neoplasm, combination of histological and immunohistochemical studies help to make the diagnosis.

***Key words**: solitary fibrous tumor, renal hemangiopericytoma.*

Актуальность: В классификации опухолей мочевыделительной системы и мужских половых органов Всемирной организации здравоохранения (ВОЗ) 2004 года в разделе «мезенхимальные опухоли» присутствует гемангиоперицитома (9151/1) и солитарная фиброзная опухоль (8815/0) [1], в последнем же пересмотре, опубликованном в 2016 году данные опухоли были объединены в один патогистологический вариант – солитарная фиброзная опухоль (СФО) [2]. Связано это с тем, что данные опухоли имеют схожие патоморфологические проявления и в 64% случаев характеризуются генетической аномалией (слияние генов NAB2-STAT6) [3]. Тем не менее в литературе эти нозологии описываются раздельно в большинстве опубликованных случаев из практики.

Солитарная фиброзная опухоль была впервые описана Wagner из Лейпцига (Германия) в 1870 г. Изначально эта опухоль была обнаружена в плевре, однако позже появились сведения, что она может развиваться практически в любом месте организма человека [1]. СФО – мезенхимальное новообразование из веретеновидных клеток. В литературе описаны

экстраплевральные случаи возникновения данной опухоли в синоназальной области и области головы и шеи, орбиты, гортани, парафарингеально, экстракраниально, в ротовой полости, околоносовых пазухах, бедре и других локализациях [4]. Всего на данный момент в мире описано 55 случаев развития СФО в почке [4]. Злокачественные же СФО почки наблюдаются исключительно редко [5].

Согласно данным литературы, гемангиоперицитома относится к крайне редким мезенхимальным опухолям почки. Всего описано менее 30 случаев гемангиоперицитомы [1]. Опухоль состоит из малодифференцированных гладкомышечных клеток, прилегающих к стенкам капилляров и регулирующих их размер. Некоторые авторы рассматривают перициты как источник двух близких опухолей – гемангиоперицитомы и гломанангиомы. Как показывают ультраструктурные исследования, перициты обнаруживаются в стенках капилляров и венул. Они имеют длинные выросты, окружающие сосуд и образующие прерывистый слой между эндотелием и адвентициальной соединительной тканью. Обычно только базальная мембрана отделяет эндотелий от перицитов [4]. Данная опухоль имеет способность к инвазивному росту и метастазированию. В 1942 г. эту опухоль впервые описали Stout и Murray, которые и предложили название данной неэпителиальной опухоли – гемангиоперицитома [5]. Возникает эта опухоль в любом возрасте – от 3 дней жизни до 92 лет, чаще – у лиц в возрасте 16-68 лет, с одинаковой частотой у представителей обоих полов. Дифференциальный диагноз следует проводить с саркомой Капоши, ангиолейомиобластомой, фибросаркомой, ангиосаркомой, гломус-ангиомой Баре-Масона, сосудистой лейомиомой, саркомой Юинга [1, 6].

Гемангиоперицитома чаще всего поражает кожу и подкожную жировую клетчатку (34,5%), скелетные мышцы нижних конечностей (24,5%), забрюшинное пространство (24%), область головы и шеи (17%). Опухоль может локализоваться всюду, где имеются капилляры, включая ротовую полость, средостение, забрюшинное пространство [7].

Неопластические перициты выглядят как веретенообразные или овальные клетки со скудной эозинофильной цитоплазмой и плохо различимыми границами. Опухолевые клетки часто сдавливают просвет сосуда в виде «оленьих рогов»: они отделены от эндотелиальных клеток периваскулярной базальной мембраной – признак, который лучше всего проявляется при окрашивании на ретикулиновые волокна. Клетки гемангиоперицитомы всегда располагаются случайным образом, что отличает их от гломусных опухолей, имеющих концентрическое строение, и от синовиальных сарком и фибросарком, в которых опухолевые клетки встречаются в виде узлов и тяжей. Ядра гемангиоперицитомы пузырьковидные и содержат мелкие вакуоли. В пределах одной опухоли интенсивность ядерного окрашивания, форма и размер ядер почти не отличаются, что придает ей монотонный вид. Крупные

сосудистые каналы и синусоидные сосуды распространяются радиально внутрь из перикапсулярной ткани, разветвляясь на капилляры или прекапилляры, что приводит к выраженной кровоточивости. В опухоли часто видны мелкие очаги кровоизлияний. Иммуногистохимические характеристики гемангиоперицитомы неспецифичны, но позволяют отличить ее от многих гистологически сходных опухолей. В перицитах часто имеются фигуры митоза. В опухоли определяются признаки инвазивного роста. Поэтому такие новообразования следует рассматривать как злокачественные. Этиология возникновения злокачественной гемангиоперицитомы до конца не ясна, предполагается связь с механической травмой либо наследственной предрасположенностью (описан семейный случай гемангиоперицитомы с аутосомно-рецессивным путем передачи). К настоящему времени в мировой литературе опубликовано не более 700 сообщений о пациентах с данной патологией [8].

Цель: дать характеристику клинического случая солитарной фиброзной опухоли / гемангиоперицитомы почки.

Материалы и методы исследования: проведено морфологическое исследование резецированной почки, левого надпочечника и клетчатки с регионарными лимфоузлами пациентки С., 67 лет, прооперированной по поводу опухолевого образования левой почки. Материал был доставлен в отдел онкоморфологических исследований с клиническим диагнозом «Рак левой почки с инвазией в надпочечник».

Полученные результаты. Макроскопическое описание: почка, размером 12×6×4см, с рассечённым опухолевым узлом с солидной структурой, мягко-эластической консистенции, без четких границ, 17×9см, на разрезе бурого цвета. Надпочечник 2,5×1,5×1см с очагом серо-бурой ткани 1,5×1см. В клетчатке четыре лимфоузла до 1 см буровато-серого цвета.

Микроскопическое описание: опухоль почки представлена злокачественным мезенхимальным новообразованием из округлых и, в меньшей степени, веретеновидных клеток с вытянутыми ядрами. Клеточные комплексы разделены ветвящимися тонкими незрелыми сосудами, высланными эндотелием. Опухолевые клетки сдавливают просветы сосудов в виде «оленьих рогов». Отмечаются: клеточный и ядерный полиморфизм, высокая клеточность опухоли, высокая митотическая активность (более 4 митозов в 10 полях зрения при увеличении ×400), мелкие очаги некроза.

Результаты исследования левого надпочечника: в ткани надпочечника структуры злокачественной гемангиоперицитомы.

Результаты исследования регионарных лимфоузлов: во всех четырех лимфоузлах метастазы злокачественной гемангиоперицитомы.

Данные иммуногистохимического исследования: Vimentin +++, CD34 +, CD99 +, PanCK –, CK7 –, Chromogranin A –, E-cadgerin –, Ki-67 >50%.

По проведенному исследованию было сделано заключение: «Учитывая результаты иммуногистохимической реакции и гистологическую картину

опухоли можно думать о злокачественной гемангиоперицитоме с врастанием в надпочечник и метастазами в регионарные лимфоузлы, 9150/3, Грейд 2».

Заключение. Мировая литература подтверждает редкость возникновения мезенхимальных опухолей почки. Гемангиоперицитома, а именно ее злокачественный аналог, в почке диагностируется исключительно редко. Следовательно, полноценные знания о клиническом течении, молекулярных особенностях и прогнозе данной опухоли отсутствуют. Исключительная редкость злокачественной гемангиоперицитомы данной локализации вызывают обоснованные трудности диагностики этого новообразования, при этом постановке диагноза помогает сочетание гистологического и иммуногистохимического исследований.

Список литературы.

1. Андреева, Ю.Ю. Опухоли мочевыделительной системы и мужских половых органов / Ю.Ю. Андреева [и др.]. // Морфологическая диагностика и генетика: рук-во для врачей / Ю.Ю. Андреева [и др.]. – М.: Практическая медицина, 2012. – 218 с.

2. International Agency for Research on Cancer. WHO Classification of Tumours of the Urinary System and Male Genital Organs. (2016) [Electronic resource]. – Режим доступа: https://radiopaedia.org/articles/who-classification-of-tumours-of-the-kidney?lang=us. – Дата доступа: 04.10.2021.

3. Solitary fibrous tumour of the genitourinary tract: a clinicopathological study of 11 cases and their association with the NAB2-STAT6 fusion gene / E. Kouba [et al.] // J. Clin. Pathol. – 2017. – Vol. 70, № 6. – P. 508–514.

4. Malignant hemangiopericytoma of the mesorectum / G. Vennarecci [et al] // Chir. Ital. – 2004. – V. 56. – P. 865–868.

5. Auguste L.J., Rotac M.S., Saco K. Hemangiopiracytoma / L.J. Auguste [et al] // J. Surg. Oncol. – 1984. – № 20. – P. 260–268.

6. Tumours of the retrorectal space. / K.G. Hobson [et al] // Dis. Colon Rectum. – 2005. – V. 48, №10. – P. 1964-1974.

7. The trans-sphincteric and trans-sacral approaches for the surgical excision of rectal and presacral lesions / T. Kanemitsu [et al] // Surg. Today. – 1993. – № 23. – P. 860–866.

8. Retrorectal cystic hamartoma: report of a case and review of the literature / C. Killingworth [et al] // Am. Surg. – 2005. – № 71. – P. 666–673.

ХАРАКТЕРИСТИКА ЭКСПРЕСИИ CD34, VEGF, PLGF, HIF1a В ПЛАЦЕНТАХ ЖЕНЩИН С ТРАНСПЛАНТИРОВАННЫМИ ОРГАНАМИ

Летковская Т.А., Неровня А.М.
УО «Белорусский государственный медицинский университет»,
Клецкий С.К.
Городское клиническое патологоанатомическое бюро,
Беларусь, Минск
Кураленя С.Ф.
УЗ «Минский клинический консультативно-диагностический центр»
Беларусь, Минск

Был проведен анализ экспрессии CD34, VEGF, PLGF, HIF1a в плацентах женщин с трансплантированными органами. Авторами исследования установлена более выраженная экспрессия фактора роста эндотелия сосудов (VEGF) в плацентах женщин с трансплантированными органами в ворсинах с характерными гипоксическими/ишемическими изменениями, включая синцитиальные узелки, зоны инфаркта или гиперкапилляризации, плацентарного фактора роста (PLGF) – в дегенеративных децидуальных клетках. Установлена связь увеличения экспрессии HIF1α с выраженностью лимфо-плазмоцитарной инфильтрации, а также с накоплением CD3+ Т-лимфоцитов, что указывает на роль секвестрации воспалительных клеток в развитии плацентарной гипоксиии.

***Ключевые слова**: женщины с трансплантированными органами, плацента, иммуногистохимия, CD34, VEGF, PLGF, HIF1a.*

CHARACTERISTICS OF CD34, VEGF, PLGF, HIF1a EXPRESSION IN PLACENTAS OF WOMEN WITH TRANSPLANTED ORGANS

Liatkouskaya T., Nerovnja M.
Belorussian State Medical University,
Belarus, Minsk
Kletsky S.
City Clinical Pathological Bureau,
Minsk, Belarus
Kuralenya S.
Health Care Institution «Minsk Clinical Consulting and Diagnostic Centre»
Belarus, Minsk

The expression of CD34, VEGF, PLGF, HIF1a in the placentas of women with transplanted organs were analyzed. The authors established more pronounced expression of vascular endothelial growth factor (VEGF) in the placentas of women with transplanted organs in the villi with characteristic hypoxic/ischemic changes, including syncytial nodules, zones of infarction or hypercapillarization, placental growth factor (PLGF) – in the degenerative decidual cells. Increased HIF1α expression was associated with the severity of lymphoplasmacytic infiltration, as well

as with the accumulation of CD3+ T-lymphocytes, that indicating the role of inflammatory cell sequestration in the development of placental hypoxia.

Key words: *post-transplanted women, placenta, immunohistochemistry, CD34, VEGF, PLGF, HIF1a.*

Актуальность: Пересадка органов и тканей является высокоэффективным методом лечения пациенток с терминальной степенью недостаточности органных функций. В Республике Беларусь отмечается стабильная тенденция роста количества пересадок органов как в связи с увеличением нуждающихся в данной процедуре пациентов, так и благодаря успехам белорусской трансплантологии. Для пациенток молодого возраста с трансплантированным органом встает вопрос о возможности реализовать свою репродуктивную функцию, что несколько лет назад было невозможным [1]. С медицинской точки зрения пациентка репродуктивного возраста уже через год после пересадки может стать матерью на фоне стабильной функции трансплантата и приема иммуносупрессивных препаратов [2,3]. Вместе с тем, беременность у пациенток, перенесших трансплантацию, сопряжена с высокой степенью риска развития осложнений, таких как, анемия, артериальная гипертензия, преэклампсия, приводящих к отслойке плаценты, повышению частоты преждевременных родов и задержке роста плода, что в свою очередь утяжеляет прогноз для новорожденных [4]. К одному из аспектов проблемы беременности у женщин с трансплантированными органами и тканями, здоровья родившихся у них детей, нуждающемся в мультидисциплинарном подходе, относится клинико-морфологическая оценка состояния плаценты. Несмотря на актуальность, морфологическая оценка состояния плаценты представлена в единичных публикациях, носит неполный характер и ограничивается описанием гистопатологических изменений.

Цель: установить характер экспрессии CD34, VEGF, PLGF, HIF1a в плацентах женщин с трансплантированными органами.

Материалы и методы исследования: исследование проведено на основе ретроспективного и проспективного анализа морфологической картины плацент женщин с трансплантированными органами. Материал исследования составила 21 плацента от 19 женщин с трансплантированными органами. У 2-х женщин имело место исследование 2-х плацент при нескольких беременностях. Группу сравнения составил материал 30 плацент здоровых женщин с нормально протекавшей беременностью и срочными родами. Клинические данные о пациентках были получены из карт направления на патогистологическое исследование и включали возраст пациентки на момент родов, клинический диагноз, акушерский анамнез. Выявленные морфологические изменения классифицировали в соответствии с действующей международной классификацией поражения плацент, разработанной Амстердамской рабочей группой специалистов по патологии плаценты, и усовершенствованной Raymond W. Redline [5]. Морфологические изменения

оценены при стандартной окраске образцов плаценты гематоксилином и эозином, гистохимических (реактивом Шиффа, трихромом по Массону) и иммуногистохимических (ИГХ) окрасках с антителами к CD34, VEGF (vascular endothelial growth factor), PLGF (placental growth factor) и HIF1a (hypoxia-inducible factor 1a). Статистическое исследование проведено с использованием пакета программ Excel 13.0 и Statistica 10.0.

Полученные результаты. Проведенное определение плотности сосудов, окрашенных с помощью антител к CD34, показало, что плотность сосудов терминальных ворсин на поле зрения ×200 в плацентах женщин с трансплантированными органами варьировала между 30-73 сосудами, со средним значением 56,37±8,87 сосудов, а в плацентах женщин группы сравнения плотность сосудов варьировала от 34 до 77 сосудов, при среднем значении 55,26±9,47 сосудов ($p>0,05$). Плотность сосудов хориальной пластинки на поле зрения ×200 в плацентах женщин с трансплантированными органами варьировала между 19-42 сосудами, со средним значением 29,98±4,29 сосудов, а в плацентах женщин группы сравнения плотность сосудов варьировала от 23 до 46 сосудов, при среднем значении 31,08±6,54 сосудов ($p>0,05$). Плотность сосудов базальной пластинки на поле зрения ×200 в плацентах женщин с трансплантированными органами варьировала между 13-23 сосудами, со средним значением 15,09±2,08 сосудов, а в плацентах женщин группы сравнения плотность сосудов варьировала от 12 до 27 сосудов, при среднем значении 14,67±2,62 сосудов ($p>0,05$). В обеих группах нами была установлена обратно пропорциональная зависимость ($p<0,05$) между плотностью сосудов терминальных ворсин и массой плаценты, что отражает функциональные особенности ангиогенеза.

Экспрессия фактора роста эндотелия сосудов (VEGF) была обнаружена в плацентах женщин обеих групп, но с большой вариабельностью паттернов и различной интенсивностью ИГХ окрашивания, что отражает многофункциональную активность данного маркера (помимо ангиогенеза, индуцируется гипоксией/ишемией). Установлено, что наиболее выраженная экспрессия VEGF отмечается в плацентах женщин с трансплантированными органами и у здоровых женщин в ворсинах с характерными гипоксическими/ишемическими изменениями, включая синцитиальные узелки, зоны инфаркта или гиперкапилляризации. Эти данные свидетельствуют о том, что в гипоксических/ишемических областях экспрессия VEGF увеличивается в сосудах ворсинок за счет паракринной регуляции. Положительное иммуноокрашивание с антителами к VEGF наблюдалось также в нейтрофильных лейкоцитах и макрофагах при хориоамнионите в плацентах женщин с трансплантированными органами. В обеих группах нами была установлена прямая корреляционная связь ($p<0,05$) между экспрессией VEGF и плотностью сосудов в терминальных ворсинках ($r=0,71$). Плотность сосудов в

хориальной и базальной пластинках не коррелировала ($p>0,05$) с наличием и интенсивностью экспрессии VEGF (соответственно $r=0,11$ и $r=0,14$).

Экспрессия плацентарного фактора роста (PLGF) была обнаружена в плацентах женщин обеих групп (в 11 случаях из 21 у женщин с трансплантированными органами и в 2 из 30 случаев – у здоровых женщин) с наиболее выраженной иммунореактивностью в дегенеративных децидуальных клетках. Положительное иммуноокрашивание с антителами к PLGF наблюдалось также в инфильтрирующих хориальную пластинку нейтрофильных лейкоцитах и макрофагах в плацентах женщин с трансплантированными органами при хориоамнионите. Различия между группами по ИГХ экспрессии PlGF были достоверными ($p<0,05$).

Экспрессия индуцированного гипоксией фактора HIF1α различной интенсивности выявлена в цитоплазме клеток трофобласта только в плацентах женщин с трансплантированными органами. Нами установлено, что увеличение экспрессии HIF1α связано с выраженностью лимфо-плазмоцитарной инфильтрации, а также с накоплением CD3+ Т-лимфоцитов. Это указывает, что плацентарная секвестрация воспалительных клеток вызывает плацентарную гипоксию. Установлена также прямая корреляционная связь между экспрессией HIF1α и экспрессией PlGF ($r=0,63$).

Заключение. Таким образом, в плацентах женщин с трансплантированными органами установлена обратно пропорциональная зависимость ($p<0,05$) между плотностью сосудов терминальных ворсин и массой плаценты, что отражает функциональные особенности ангиогенеза. Установлена более выраженная экспрессия фактора роста эндотелия сосудов (VEGF) в плацентах женщин с трансплантированными органами в ворсинах с характерными гипоксическими/ишемическими изменениями, включая синцитиальные узелки, зоны инфаркта или гиперкапилляризации. Установлено, что наиболее выраженная иммунореактивность плацентарного фактора роста (PLGF) отмечается в дегенеративных децидуальных клетках в плацентах женщин обеих групп с наиболее высокими показателями экспрессии в плацентах женщин с трансплантированными органами ($p<0,05$). Экспрессия индуцированного гипоксией фактора HIF1α выявлена в цитоплазме клеток трофобласта только в плацентах женщин с трансплантированными органами. Установлена связь увеличения экспрессии HIF1α с выраженностью лимфо-плазмоцитарной инфильтрации, а также с накоплением CD3+ Т-лимфоцитов, что указывает на роль секвестрации воспалительных клеток в развитии плацентарной гипоксии.

Список литературы.

1. Blume, C. Pregnancies in liver and kidney transplant recipients: a review of the current literature and recommendation / C. Blume, S. Pischke // Best Practice &

Research Clinical Obstetrics & Gynaecology. – 2014. – Vol. 28 № 8. – P. 1123–1136.

2. Kim, H.W. The experience of pregnancy after renal transplantation: pregnancies even within postoperative 1 year may be tolerable / H.W. Kim, H.J. Seok, T.H. Kim // Transplantation. – 2008. – Vol.85 № 10. – P. 1412–1419.

3. Hirachan, P. Renal transplantation and pregnancy / P. Hirachan, S. Pant, R. Chhetri // Arab journal of nephrology and transplantation. – 2012. –Vol.5 № 1. – P. 41–46.

4. Rocha, A. Pregnancy after kidney transplantation: graft, mother, and newborn complications / A. Rocha, A. Cardoso // Transplantation Proceedings. – 2013. – Vol. 45. – P. 1088–1091.

5. Yee Khong, T. Sampling and Definitions of Placental Lesions. Amsterdam Placental Workshop Group Consensus Statement / T. Yee Khong [et al.] // Arch. Pathol. Lab. Med. – 2016. – Vol. 140. – P. 698–713.

МОРФОЛОГИЧЕСКАЯ ХАРАКТЕРИСТИКА ИЗМЕНЕНИЙ В ТКАНЯХ ГОЛОВКИ БЕДРЕННОЙ КОСТИ ПРИ АСЕПТИЧЕСКОМ НЕКРОЗЕ

Лукашевич А.А.
УО «Белорусский государственный медицинский университет», Беларусь, Минск
Долбик-Воробей Ю.Г.
УО «Белорусский государственный медицинский университет», Беларусь, Минск
Мартусевич Н.А.
УО «Белорусский государственный медицинский университет», Беларусь, Минск
Гудкевич Е.В.
УЗ «6-ая городская клиническая больница», Беларусь, Минск

Были изучены морфологические характеристики изменений в тканях 20 удаленных головок бедренной кости при асептическом некрозе. Авторами рассмотрен один из механизмов развития морфологических изменений при асептическом некрозе.

***Ключевые слова**: асептический некроз головки бедренной кости, морфологическое исследование*

MORPHOLOGICAL CHARACTERISTICS OF CHANGES IN THE TISSUES OF THE FEMORAL HEAD WITH ASEPTIC NECROSIS

Lukashevich A.
Belorussian State Medical University, Belarus, Minsk
Doubik-Varabei Yu.
Belorussian State Medical University, Belarus, Minsk
Martusevich N.
Belorussian State Medical University, Belarus, Minsk
Gudkevich E.
6th city clinical hospital, Belarus, Minsk

The morphological characteristics of changes in the tissues of 20 removed femoral heads in aseptic necrosis were studied. One of the mechanisms of the development of morphological changes in aseptic necrosis is vascular insufficiency, which leads to subchondral or segmental ischemia, bone marrow death, and osteocyte necrosis. This is followed by a process of improper bone tissue remodeling.

***Keywords:** aseptic necrosis, femoral head, morphological study*

Актуальность. Асептический некроз головки бедренной кости (АНГБК), аваскулярный некроз – многофакторное заболевание, поражающее преимущественно лиц молодого возраста, приводящее к развитию вторичного тяжелого остеоартроза тазобедренных суставов с последующей инвалидизацией. АНГБК возникает вследствие нарушения кровотока и некроза элементов костного мозга головки бедренной кости. Помимо сосудистого фактора большое значение придается особенностям репаративной регенерации костной ткани при АНГБК, которая нарушается при этом заболевании [1-3].

Цель. Изучить морфологические характеристики патологических изменений в тканях удаленных головок бедренной кости при асептическом некрозе.

Материалы и методы. Материалом для морфологического исследования послужили ткани 20-ти удаленных головок и шеек бедренных костей, полученные при операциях тотального эндопротезирования тазобедренного сустава. Головки фиксировались в 10% растворе формалина, декальцинировались в растворе муравьиной кислоты. Производился послойный распил на продольные срезы 5-6 мм. Каждый фрагмент маркировался отдельным номером (рис 1).

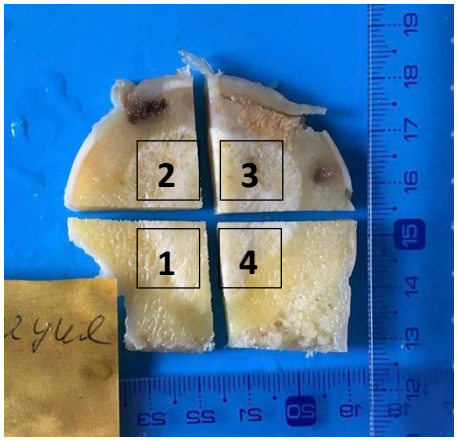

Рисунок 1. – Макроскопическое исследование удаленной головки бедренной кости, маркировка фрагментов.

Для характеристики морфологических изменений в ткани из полученных парафиновых блоков делались срезы толщиной 4-5 мкм, которые помещали на предметные стекла, все гистологические срезы были окрашены гематоксилином-эозином. Исследование препаратов проводилось под световым микроскопом Zeiss Axioskop с объективами x10, x20, x40.

Результаты и обсуждение. Материал исследовался согласно классификации ARCO (Association Research Circulation Osseous), которая включает в себя 4 стадии и учитывает диагностические находки, локализацию и протяженность остеонекроза [2]. Операция тотального эндопротезирования

выполнялась пациентам с третьей и четвертой стадиями патологического процесса.

Макроскопическая картина была различной в зависимости от стадии заболевания, по форме все головки бедренных костей были деформированы: уплощенные, конусовидные или грибовидные. На поверхности головки определялся неравномерный слой хрящевой ткани с различными дефектами, расположенными в основном в верхней части. В нескольких головках бедренной кости имело место отслоение костной пластинки с поверхностным хрящом овальной или клиновидной формы, размером до 2 см (рис 1). На распиле головки бедренной кости во всех случаях определялась зона некроза.

При четвертой стадии АН отмечались остеофитные и остеохондрофитные краевые разрастания. В данных случаях наблюдалась инвагинация шейки в головку бедренной кости. В области, находящейся вблизи дефекта хрящевой ткани, отмечались кистозные полости, что соответствовало стадии деформирующего коксартроза (рис 2).

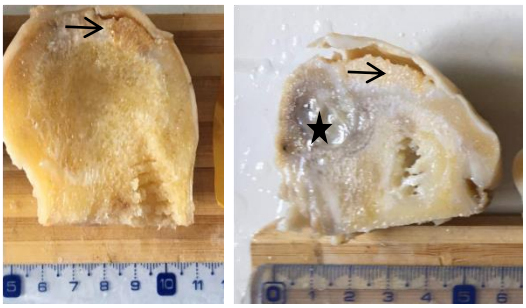

Рисунок 2. – Макроскопическое исследование головки бедренной кости: отслоение костной пластинки с поверхностным хрящом (указано стрелкой); наличие кистозной полости вблизи дефекта хрящевой ткани (указано звездочкой).

При микроскопическом исследовании в участках головки бедренной кости с сохраненным гиалиновым хрящом, губчатая кость имела выраженные поротические изменения: тонкие, одиночные, неравномерно расположенные костные балки. Межбалочные пространства были заполнены жировой тканью. В местах дефекта поверхностного хряща отмечались склеротические изменения субхондральной костной пластинки. Межбалочные пространства были выполнены фибронекротическими бесструктурными массами.

Зона остеонекроза характеризовалась следующими изменениями: неравномерным окрашиванием костных балок, пикнозом ядер остеоцитов, пустыми лакунами. В межбалочных пространствах отмечались бесструктурные аморфные массы (Рис.3А). По периферии некротических участков отмечалась зона реваскуляризации. В субхондральной костной пластинке процессы резорбции кости превышали образование новых трабекул, что приводило к потере структурной целостности и микропереломам. Также отмечались

разволокнение, расклеивание, напластование линий склеивания. Эти морфологические изменения отражаются при радиологических исследованиях головки бедренной кости в виде появления линий затемнения и просветления.

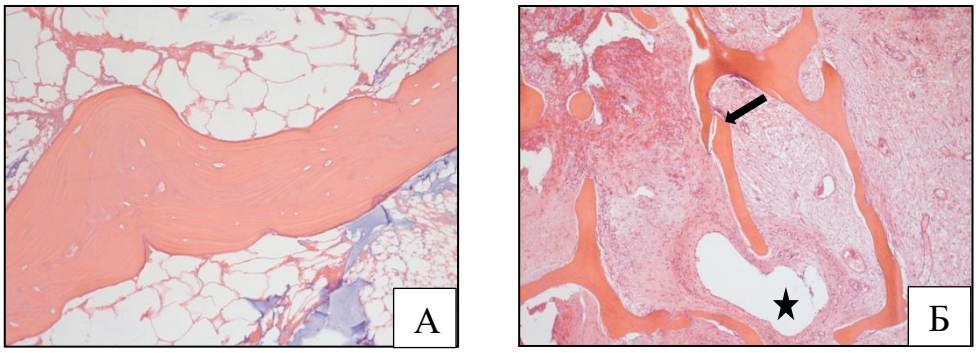

Рисунок 3. – Морфологические изменения головки бедра при асептическом некрозе:

А – некроз остеоцитов (пустые лакуны), разрастание жировой ткани в межбалочных пространствах (окраска гематоксилином и эозином, ув. ×200);

Б – выраженные остеопоротические изменения костных балок, микроперелом (указан стрелкой), формирование микрокист (указано звездочкой), разрастание соединительной ткани в межбалочных пространствах (окраска гематоксилином и эозином ув. ×50).

Во всех наблюдаемых случаях в центральной части головки бедренной кости отмечено расстройство кровообращения в сосудах различного калибра. Наблюдалась как внутрисосудистая окклюзия: стаз, сладж-феномен и тромбоз, так и внесосудистая компрессия. К этиопатогенетическим механизмам сосудистого генеза остеонекроза можно отнести следующие наблюдаемые изменения: разрыв сосудов из-за микропереломов, внутрисосудистая окклюзия тромботическими массами или эмболами жировой ткани и сдавление сосудов извне разросшейся жировой или соединительной тканями (Рис. 4).

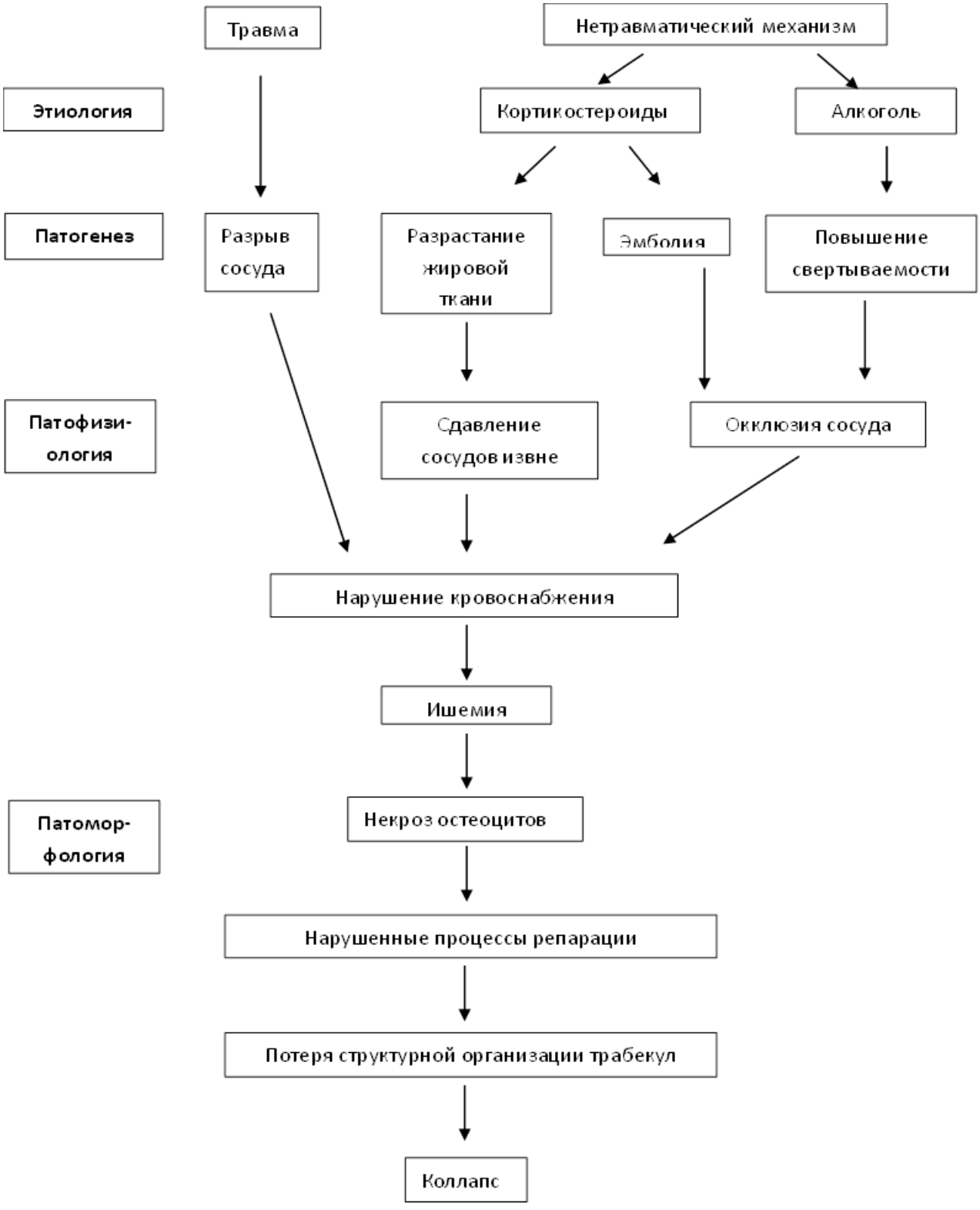

Рисунок 4. – Этиопатогенетические факторы развития морфологических изменений при асептического некроза головки бедренной кости

Выводы. Одним из механизмов развития морфологических изменений при АНГБК является сосудистая недостаточность, которая приводит к субхондральной или сегментарной ишемии, гибели костного мозга и некрозу остеоцитов. Далее следует процесс неправильного ремоделирования костной ткани (резорбция субхондральной кости, превышающая новообразование балок, ведущая к структурным нарушениям). Понимание факторов риска и патогенетических механизмов развития процесса имеет терапевтическое значение для предотвращения резорбции костной ткани и сохранения субхондральной кости.

Список литературы.

1. Мустафин Р.Н. Асептический некроз головки бедренной кости / Р.Н. Мустафин // Лечебное дело: Минск – 2015. - № 4 – С.129–137.

2. ARCO (Association Research Circulation Osseous)/Committee on terminology and classification // ARCO News. – 1992. – № 4. – P. 41–46.

3. Сорока Н. Ф. Реактивный артрит, ассоциированный с инфекцией Chlamydophila Pneumoniae / Н. Ф. Сорока, С. А. Костюк, С. В. Шаруба // Здравоохранение. – 2019. – No 8. – С. 5–10.

МОРФОЛОГИЧЕСКАЯ ХАРАКТЕРИСТИКА ФИБРОЗА У ПАЦИЕНТОВ С ИНТЕРСТИЦИАЛЬНЫМИ ЛЕГОЧНЫМИ БОЛЕЗНЯМИ

Лукашевич А.А.
УО «Белорусский государственный медицинский университет», Беларусь, Минск
Кашанский Р.В.
УЗ «Городское клиническое патологоанатомическое бюро» Беларусь, Минск
Богуш Л.С.
ГУ «Республиканский научно-практический центр пульмонологии и фтизиатрии» Беларусь, Минск
Давидовская Е.И.
ГУ «Республиканский научно-практический центр пульмонологии и фтизиатрии» Беларусь, Минск
Дюсьмикеева М.И.
ГУ «Республиканский научно-практический центр пульмонологии и фтизиатрии» Беларусь, Минск
Юдина О.А.
ГУ «Республиканский клинический медицинский центр» Управления делами Президента Республики Беларусь, Беларусь, Минск

Были изучены морфологические особенности фиброза легких у пациентов с интерстициальными легочными болезнями. Полученные морфологические данные, характеризующие ремоделирование легочной ткани, могут быть использованы в проведении ранней морфологической дифференциальной диагностики идиопатического легочного фиброза с другими нозологическими вариантами интерстициальных легочных болезней, а также в разработках новых подходов в прогнозировании течения, профилактики и таргетной терапии лёгочных фиброзов.

Ключевые слова: *идиопатический фиброз легких, интерстиций, морфологическое исследование*

MORPHOLOGICAL CHARACTERISTICS OF FIBROSIS IN PATIENTS WITH INTERSTITIAL PULMONARY DISEASES

Lukashevich A.
Belorussian State Medical University, Belarus, Minsk
Kashanski R.

City Clinical Pathoanatomical Bureau
Belarus, Minsk
Bohush L.
Republican Scientific and Practical Center of Pulmonology and Tuberculosis
Belarus, Minsk
Davidovskaya E.
Republican Scientific and Practical Center of Pulmonology and Tuberculosis
Belarus, Minsk
Dyus'mikeeva M.
Republican Scientific and Practical Center of Pulmonology and Tuberculosis
Belarus, Minsk
Yudina O.
"Republican Clinical Medical Center" of the Administration of the President of the Republic of Belarus,
Belarus, Minsk

The morphological features of pulmonary fibrosis were studied in patients with interstitial lung diseases. The obtained morphological data characterizing lung tissue remodeling can be used in the early morphological differential diagnosis of idiopathic pulmonary fibrosis with other nosological variants of interstitial lung diseases, as well as in the development of new approaches to predicting the course, prevention and targeted therapy of pulmonary fibrosis.

***Key words**: idiopathic pulmonary fibrosis, interstitium, morphological study*

Актуальность: интерстициальные легочные болезни – это группа заболеваний, объединенная рентгенологическим синдромом двусторонней диссеминации, течение которых сопряжено с формированием фиброза легких, прогрессированием его вплоть до развития «сотового» легкого, что обуславливает высокие показатели инвалидности и смертности у пациентов [2]. Идиопатический легочный фиброз (ИЛФ) – особая форма хронической прогрессирующей фиброзирующей интерстициальной пневмонии неизвестной этиологии, которая возникает преимущественно у людей старшего возраста, поражает только легкие и связана с гистологическим и/или рентгенологическим паттерном обычной интерстициальной пневмонии. ИЛФ характеризуется прогрессирующим фиброзированием легочной ткани, необратимым снижением легочной функции и фатальным прогнозом [1]. Согласно данным современных регистров, на долю ИЛФ приходится около 17–37 % всех интерстициальных легочных заболеваний [2, 3]. ИЛФ является гетерогенным заболеванием с различными индивидуальными темпами прогрессирования, однако прогноз в целом у пациентов с ИЛФ неблагоприятный, а 5-летняя выживаемость часто хуже, чем при многих злокачественных опухолях [4]. Биопсия легкого

позволяет точно определить причину и выраженность идиопатического фиброзирующего альвеолита, тем самым приблизиться к решению многих трудных вопросов морфогенеза фиброза легких, определяющего прогноз течения заболевания.

Цель: изучить морфологические особенности фиброза легких у пациентов с интерстициальными легочными болезнями.

Материалы и методы исследования: материалом для настоящего исследования послужили гистологические препараты операционного материала легких 50 пациентов с интерстициальными легочными болезнями. Патоморфологические исследования материала осуществлялись по общепринятой гистологической методике.

Полученные результаты. В 38 из проанализированных случаев (76%), морфологической основой интерстициальных легочных болезней явилось сочетание следующих признаков: мозаичный фиброз; фибробластические фокусы; "сотовые" изменения и/или формирование рубцовых изменений. Основным диагностическим критерием интерстициальных легочных болезней являлась совокупность признаков обычной интерстициальной пневмонии – морфологического синонима ИЛФ. Эти признаки включали наличие гетерогенных изменений в легких вследствие развития фиброзных, "сотовых" изменений, интерстициального воспаления наряду с наличием неизмененных участков легочной ткани. В зависимости от стадии заболевания выраженность описанных изменений менялась. При классической обычной интерстициальной пневмонии фиброзные изменения превалировали над воспалительной инфильтрацией и характеризовались избыточным развитием и отложением коллагена. Воспалительная инфильтрация была выражена нерезко и была представлена мелкими лимфоцитами, возможно, с примесью плазматических клеток, иногда скоплением В-лимфоцитов. Фибробластические фокусы представляли собой мелкие очаги острого повреждения с наличием фибробластов и миофибробластов, пролиферацией альвеолоцитов 2-го типа и нежно окрашиваемого межклеточного вещества. Кистозные образования по типу медовых сот обнаруживались в большинстве легочных биоптатов в виде расширенных воздушных пространств, выстланных бронхиальным эпителием и заполненных слизью, а также клетками воспаления среди очагов фиброза. Типичным гистологическим признаком обычной интерстициальной пневмонии являлись участки фиброза, не связанные с "сотами", причем в очагах фиброза и в стенках "сот" часто можно было видеть гиперплазию гладких мышц, иногда весьма выраженную. В некоторых случаях имела место плоскоклеточная метаплазия бронхиолярного эпителия, а также эпителия, выстилающего аденоматозные "сотовые" структуры.

Ремоделирование легочной ткани при прогрессировании ИЛФ от ранней до поздней стадии включало в себя взаимосвязанные процессы, которые локализовались преимущественно в области бронхоальвеолярной переходной

зоны, такие как иммунное воспаление с патологической репарацией, неоангиогенез, апоптоз и пролиферация эпителиальных клеток и миофибробластов, интерстициальный фиброз и аденоматоз.

Заключение. Несмотря на субъективные диагностические ограничения, морфологические исследования легочной биопсии обеспечивают важнейшую информацию об этиологии, активности, длительности, вероятной обратимости и прогнозе конкретного случая интерстициальной легочной болезни. Полученные морфологические данные ремоделирования легочной ткани, включая бронхоальвеолярную переходную зону, могут быть использованы в проведении ранней морфологической дифференциальной диагностики идиопатических интерстициальных пневмоний с другими нозологическими вариантами интерстициальных заболеваний легких в биопсийном материале легких, а также в разработках новых подходов в прогнозировании течения, профилактики и таргетной (направленной) терапии лёгочных фиброзов.

Список литературы.

1. Авдеев, С.Н. Идиопатический легочный фиброз: новые международные клинические рекомендации / С.Н. Авдеев, С.Ю. Чикина., О.В. Нагаткина // Пульмонология, 2019. – 29 (5). – С. 525-530 .

2. Диагностика и лечение интерстициальных легочных болезней (Приложение 6 к приказу Министерства здравоохранения Республики Беларусь 05.07.2012 № 768).

3. Raghu, G. Diagnosis of idiopathic pulmonary fibrosis. An official ATS/ERS/JRS/ALAT clinical practice guideline. / G. Raghu, M. RemyJardin, J.L Myers. [et al.] // Am. J. Respir. Crit. CareMed. – 2018. – Vol. 198. – P. 44–68.

4. Чучалин А.Г. Диагностика и лечение идиопатического легочного фиброза: Федеральные клинические рекомендации / А.Г. Чучалин, С.Н. Авдеев, З.Р. Айсанов и др. // Пульмонология, 2016 – 26 (4). – С. 399–419.

ЭНДОМЕТРИОЗ ПАРАТРАХЕАЛЬНЫХ ЛИМФОУЗЛОВ: СЛУЧАЙ ИЗ ПРАКТИКИ

Малашенко С.В., Голипад В.В.
УЗ «Витебское областное клиническое патологоанатомическое бюро»
Беларусь, Витебск
Лесничая О.В.
УО «Витебский государственный медицинский университет»,
Беларусь, Витебск

Описан клинический случай редкой локализации экстрагенитального эндометриоза в паратрахеальном лимфоузле в сочетании с генитальным эндометриозом яичника.

***Ключевые слова**: эндометриоз; экстрагенитальный эндометриоз; лимфотический узел*

ENDOMETRIOSIS OF PARATRACHEAL LYMPHONODES: A CLINICAL CASE

Malashenko S., Golipad V.
Vitebsk Regional Clinical Pathoanatomical Bureau
Belarus, Vitebsk
Lesnichaya O.V.
Vitebsk State Medical University,
Belarus, Vitebsk

A clinical case of a rare localization of extragenital endometriosis in the paratracheal lymph node in combination with genital ovarian endometriosis was described.

***Key words:** endometriosis; extragenital endometriosis; lymph node*

Актуальность: эндометриоз – одно из заболеваний женской репродуктивной системы, при котором ткань, подобная эндометрию по морфологическим и функциональным свойствам, разрастается за пределами матки, вызывая выраженную боль во время менструаций, полового акта, дефекации и мочеиспускания, бесплодие, хронические тазовые боли, вздутие живота, тошноту, усталость, а иногда и депрессию [1]. Эндометриоз сопровождается хроническим воспалением, приводя к рубцовым изменениям (образованию спаек, фиброзу) в полости таза и других участках тела. По данным ВОЗ 10% (190 миллионов) женщин детородного возраста и девочек во всем мире страдает эндометриозом [1].

Данная патология может возникать в любом участке организма. Экстрагенитальный эндометриоз встречается в кишечнике, мочевыводящих путях, плевральной полости и субплеврально в легких, пара-аортальных лимфатических узлах, головном мозге и др. [2] Чаще наблюдаются очаги, подобные эндометрию локализуются ниже диафрагмы, реже – выше. В

литературе описаны и совсем редкие локализации: эндометриоз бедренной вены [3], головного мозга и червя мозжечка [4].

Существует 11 разнообразных концепций, объясняющих происхождение данного заболевания [5]. Очевидно, что многофакторность патогенеза служит причиной отсутствия единого представления о нем. Локализация эндометриоза за пределами малого таза объясняется концепцией лимфогенного и гематогенного распространения эндометриальных клеток. Однако частота и механизм проникновения эндометриальных клеток в венозную систему малого таза и за его пределы, как и распространение по лимфатическим сосудам, остаются недостаточно понятными. [6] Некоторые авторы высказывают сомнения относительно гематогенной диссеминации клеточных элементов эндометрия и указывают на то, что выявление эндометриоза в лимфатических узлах может быть связано с нарушением миграции клеток во время онтогенеза.

Согласно данным литературы, железистые включения с эпителием мюллерова типа наиболее часто наблюдаются в тазовых и пара-аортальных лимфатических узлах у женщин. Понятие о "вторичной мюллеровой системе" позволяет считать, что гистогенез эндометриоза в лимфатических узлах, достоверно связан с целомичной метаплазией, а не с лимфогенной диссеминацией клеточных элементов эндометрия [7].

Морфологический диагноз эндометриоза основывается на обнаружении железистых структур эндометриального типа и цитогенной стромы. Однако наш опыт морфологического исследования очагов эндометриоза различных локализаций показывает, что данная типичная картина встречается не всегда. Поскольку очаги эндометриоза, как и нормальный эндометрий, реагируют на циклические изменения уровней половых гормонов, гистологическая картина может быть достаточно разнообразной, а учитывая возможность появления в эндометриальных железах различных вариантов метаплазии (например, цилиарной), подчас чрезвычайно запутанной. Поэтому эндометриоз приходится дифференцировать с эндосальпингозом, другими доброкачественными и злокачественными поражениями эпителия мюллерова типа [8]. Так в литературе описано 3 случая эндосальпингоза подмышечных лимфоузлов у пациенток с раком молочной железы, которые автором пришлось дифференцировать с эндометриозом и метастазом аденокарциномы [9].

В своем течении эндометриоз чем-то напоминает злокачественную опухоль, потому как ему присущ прогрессирующий и инвазивный эстроген-зависимый рост с тенденцией к рецидивам и метастазированию [10]. Кроме того, обнаружение данной патологии в лимфатических узлах различной локализации может вызывать трудности дифференциальной диагностики и необходимость исключения метастазов аденокарциномы. Это обуславливает важность ранней и правильной диагностики экстрагенитального эндометриоза как клиницистом, так и патологоанатомом и требует дальнейшего изучения данного заболевания.

Цель: описать морфологические проявления экстрагенитального эндометриоза паратрахеальных лимфотических узлов на основе собственного наблюдения.

Материалы и методы исследования: материалом исследования послужили органы, полученные при аутопсии трупа женщины молодого возраста с применением стандартного морфологического исследования включающего окраску тканей гематоксилин и эозином, в также дополнительное морфологическое исследование с иммуногистохимическим окрашиванием к рецепторам эстрогена и прогестерона, EMA,Vimentin.

Полученные результаты. После проведения аутопсии был поставлен заключительный патологоанатомический диагноз: *«Основное заболевание:* Криптогенный сепсис: септикопиемия (острые абсцессы в легких, надпочечниках, очаговый гнойный энцефалит левой лобно-теменной области, межуточный миокардит, межуточный гепатит; миелоидная трансформация селезенки). Операция №1- Костнопластическая трепанация черепа в левой лобно-теменной парасагитальной области, удаление внутримозговой опухоли. Гистологическое исследование – абсцесс головного мозга. *Осложнения*: Отек вещества головного мозга. Операция №2 - Реоперация, декомпрессия, ревизия мозговой ткани. Операция №3 - Трахеостомия. Дистрофия и расстройство кровообращения во внутренних органах. Отек легких. Двусторонняя нижнедолевая очаговая гипостатическая пневмония. *Сопутствующие заболевания:* Тромбоз правой подмышечной и плечевой вены. Пневмоторакс правой плевральной полости. Геморрагическое пропитывание тканей по ходу правой подключичной вены с переходом на верхнюю полую вену. Операция: торакоцентез, дренирование правой плевральной полости. Хронический бронхит, обострение. Злокачественное новообразование шейки матки (плоскоклеточный рак по клиническим данным; по данным секционного обследования шейки матки - CIN 2-3 на фоне ВПЧ-ВПГ-поражения). Эндометриоидная киста левого яичника. Эндометриоз паратрахеальных лимфоузлов.»

Макроскопическая картина яичника и паратрахеальных лимфоузлов: в левом яичнике определяется киста 1,5 см с "шоколадным" содержимым; паратрахеальные лимфоузлы увеличены до 1 см, с наличием мелких белесых участков до 0,3 см.

Гистологическое исследование вышеописанного материала: яичник – эндометриоидная киста, лимфоузлы – железы эндометриального типа. Результаты иммуногистохимического исследования паратрахеальных лимфоузлов: рецепторы эстрогена и прогестерона – положительная реакция (рис. 1), EMA – положительная реакция, Vimentin – реакция негативная.

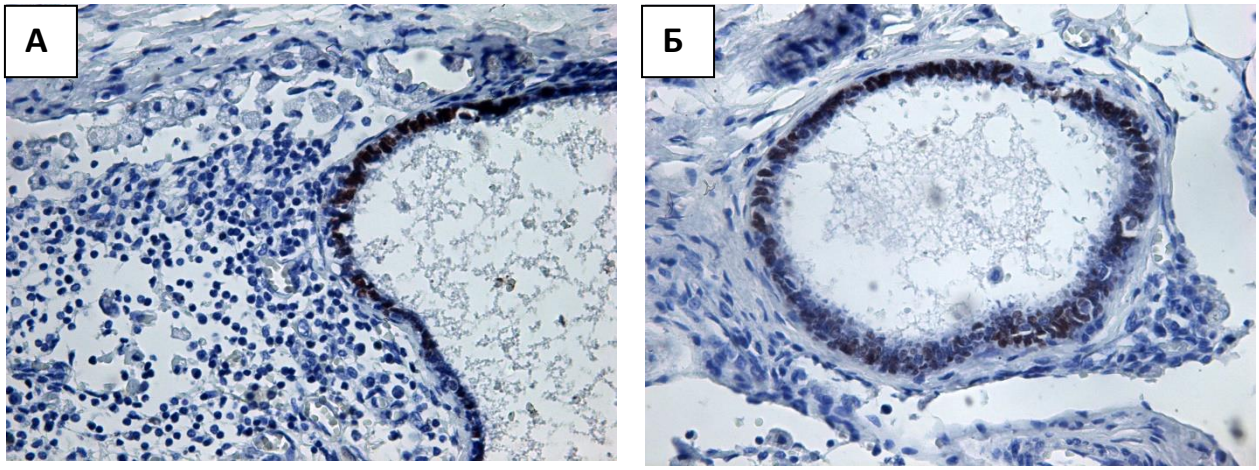

Рисунок 1. – Морфология паратрахеальных лимфотических узлов: А – иммуногистохимическая реакция с рецепторами эстрогена. Увеличение х400. Окраска ДАБ; Б – иммуногистохимическая реакция с рецепторами прогестерона. Увеличение х400. Окраска ДАБ.

Учитывая диагноз «рак шейки матки», который был ошибочно диагностирован при жизни, изменения как в головном мозге, так и в лимфоузлах в клинической картине были ошибочно расценены как метастазы рака шейки матки.

К сожалению, в истории болезни отсутствовали анамнестические данные о клинических проявлениях эндометриоза как яичника, так и паратрахеальных лимфоузлов.

Заключение: в связи с тем, что любое обнаружение при морфологическом исследовании желез в структурах лимфоузла неизменно вызывают более или менее обоснованные подозрения на наличие метастаза аденокарциномы, информированность морфологов о возможности поражения эндометриозом лимфоузлов различных локализаций имеет чрезвычайно важное значение, поскольку ошибочное заключение может привести к серьезным и даже трагическим последствиям для пациентки.

В доступной литературе мы не нашли публикаций, которые бы описывали экстогенитальный эндометриоз паратрахеальных лимфоузлов, таким образом данная патология описана нами, вероятно, впервые.

Список литературы.

1. World Health Organization (WHO). International Classification of Diseases, 11th Revision (ICD-11) Geneva: WHO 2018 [Electronic resource]. – Mode of access: https://www.who.int/news-room/fact-sheets/detail/endometriosis. – Date of access: 04.10.2021.

2. Bergqvist, A. Different types of extragenital endometriosis: a review / A. Bergqvist // Gynecol. Endocrinol.. – 1993. – Vol. 7, № 3. – P. 207-221.

3. Recalde, AL. Endometriosis involving the femoral vein. [Case Report] / AL. Recalde, B. Majmudar // South. Med. J. – 1977. – Vol. 70, № 1. – P. 69-74.

4. Agarwal, N. Endometriosis – morphology, clinical presentations and molecular pathology. / N. Agarwal, A. Subramanian // J. Lab. Physicians. – 2010. – Vol. 2, № 1. – P. 1-9.

5. Железнов, Б. И. Генитальный эндометриоз / Б. И. Железнов, А. Н. Стрижаков – Москва: Медицина, 1985. – 160 с.

6. Redwine, D. B. Diaphragmatic endometriosis: diagnosis, surgical management, and long-term results of treatment / D. B. Redwine // Fertil. and Steril. – 2002. – Vol. 77, №2. – P. 288-296.

7. Кондриков, Н.И. Эндометриоз: за и против имплантационной концепции / Н. И. Кондриков, Л. В. Адамян // Акушерство и гинекология. – 1999. – №4. – С. 10-13.

8. Endometriosis and other benign and malignant müllerian lesions in pelvic and extrapelvic organs / I. Lambrinoudaki I [et al.]. // Anal. Quant. Cytol. Histol. – 2009. – Vol. 31, № 3. – P. 170-176.

9. Endosalpingiosis in axillary lymph nodes: a possible pitfall in the staging of patients with breast carcinoma / A. D. Corben [et al.] // Am. J. Surg. Pathol. – 2010. – Vol. 34, № 8. – P. 1211-1216.

10. Endometriosis still a challenge / C. Mehedintu [et al.] // J. Med. Life. – 2014. – Vol. 7> № 3. – P. 349–357.

СЛУЧАЙ СМЕРТИ ВАКЦИНИРОВАННОГО ОТ COVID-19

Малашенко С.В., Полонников А.В., Макаров М.М.
УЗ «Витебское областное клиническое патологоанатомическое бюро», Беларусь, Витебск
Медведев М.Н.
УО «Витебский государственный медицинский университет», Беларусь, Витебск

В настоящее время появляется все больше сообщений о заболевших, прошедших полный курс вакцинации. В работе представлен анализ летального случая от COVID-19 у вакцинированного пациента, подтверждающий факт, что вакцинация не всегда предупреждает развитие инфекции.

***Ключевые слова**: covid-19, вакцинация, патологоанатомические исследования*

LETHAL CASE OF A VACCINATED FROM COVID-19

Malashenko S.V., Polonnikov A.V., Makarov M.M.
Vitebsk Regional Clinical Pathoanatomical Bureau, Belarus, Vitebsk
Medvedev M.N.
Vitebsk State Medical University, Belarus, Vitebsk

Currently, there are more and more reports of cases who have completed a full course of vaccination. The paper presents an analysis of a fatal case from COVID-19 in a vaccinated patient, confirming the fact that vaccination does not always prevent the development of infection.

***Key words:** covid-19, vaccination, post-mortem examinations*

На сегодняшний день вакцинация по мнению большинства экспертов, в том числе и Всемирной организации здравоохранения, является наиболее эффективным средством профилактики от COVID-19 [1, 2]. Однако появляется все больше сообщений о заболевших, прошедших полный курс вакцинации. Причинами этого являются, во-первых, особенности иммунной системы каждого прививаемого (возможность недостаточного иммунного ответа), во-вторых, изменениями самого вируса (в частности, появление «дельта» штамма), в-третьих, величина инфицирующей дозы (чем она больше, тем выше вероятность заболевания) и, наконец, любая вакцина в принципе не обладает стопроцентной эффективность, поскольку лишь модулирует иммунный ответ [1, 2]. Считается, что вакцины от COVID-19 если и не дают полную защиту от возможности заразиться вирусом, то, по крайней мере, предотвращают тяжелое течение заболевания с развитием цитокинового шторма, обширным поражением легких и тромбозами. И, следовательно, главный эффект вакцинации – это снижение летальности. Но в последнее время появляется все больше сообщений об умерших от COVID-19, ранее прошедших вакцинацию.

При этом такие данные зачастую не систематизированы и противоречивы [3, 4]. В этой связи каждый такой случай требует к себе пристального внимания и изучения. В нашей практике работы с секционным материалом, умерших от COVID-19, также имеется такое наблюдение.

Пациент N, 1963 г.р., водитель, доставлен бригадой СМП в стационар в ясном сознании, в удовлетворительном состоянии с жалобами на слабость, кашель, повышенную температуру в течение недели и в связи с нарастанием одышки. На момент госпитализации t - 39,1 ^{0}C, SpO_2 – 87%. За 8 месяцев до начала заболевания прошел полный курс вакцинации «Спутником V». Тяжело и длительно протекающих заболеваний, в том числе очевидно затрагивающих иммунную систему, в анамнезе не отмечалось. До развития короновирусной инфекции какой-либо патологии в стадии декомпенсации не отмечалось. Больной не получал никакого систематического лечения, могущего существенно оказывать влияние на иммунную систему. Фактически имелись лишь артериальная гипертензия 2 ст., алиментарное ожирение 2 ст. (ИМТ-35,8), левосторонний нефролитиаз без нарушения азотвыделительной функции почек. В день поступления при исследовании назофарингеального мазка выявлен COVID-19 Ag, иммунохроматографическим тестом выявлен IgM к SARS-CoV-2. Диагностирована двухсторонняя полисегментарная очагово-сливная пневмония. Больной получал лечение согласно утвержденным рекомендациям и в соответствии с тяжестью состояния. Несмотря на проводимое лечение состояние больного прогрессивно ухудшалось. За первые 4 дня лечения в стационаре SpO_2 – 98% на ингаляции увлажненного кислорода через носовые катетеры объемом 10 л/мин, в дальнейшем снижалась до 70-77% на объеме кислорода 20 л/мин. Отмечалась отрицательная рентгенологическая динамика. Пневмония приняла характер тотальной. Общее время стационарного этапа лечения – 11 дней. Через 7 дней после перевода на инвазивную ИВЛ наступил летальный исход. Каких-либо существенных особенностей в клиническом течении данного случая, отличающих его от тяжелого течения заболевания у непривитых не наблюдалось. Обнаруженные на вскрытии патоморфологические изменения также были типичными и в основном отмечались в легких – двухсторонняя полисегментарная фибринозно-геморрагическая пневмония с тотальным поражением обоих легких. Микроскопически отмечено, что альвеолярные перегородки резко полнокровны, утолщены за счет полнокровия и отека, в сосудах определяются стазы. В межуточной ткани и стенках сосудов отмечается инфильтрация лимфоцитами от слабой степени выраженности до умеренной. Альвеолоциты увеличены в размерах, слущены, с крупными полиморфными ядрами, местами образуют симпласты и цепочки. В ядрах дисперсный хроматин и четкие ядрышки. В просвете альвеол, помимо десквамированных пластов уродливых альвеолоцитов, имеются скопления эритроцитов, местами выраженные, альвеолярные макрофаги, фибрин. Очагово в альвеолах присутствуют отечная

жидкость и ШИК-позитивные гиалиновые мембраны, выстилающие внутреннюю поверхность альвеол. Имеются дис- и ателектазы. В стенках бронхов - отек, полнокровие, дистрофия эпителия с очаговой десквамацией, клетки которого с увеличенным ядром, дисперсным хроматином и ядрышками. По результатам вскрытия определено, что непосредственной причиной смерти стала острая респираторная недостаточность, вызванная тяжелым течением короновирусной инфекции.

Согласно литературным данным, результаты испытаний ряда вакцин показывали их высокую начальную эффективность, однако данные по эффективности относительно того или иного штамма COVID-19 и продолжительности защитного действия вакцины крайне противоречивы [5]. Так, изначально производителем «Спутника V» заявлялся срок эффективной защиты после проведения полного курса вакцинации до 2 лет, однако затем он был сокращен сначала до 9 месяцев, а затем до 6 месяцев. В связи с чем возникают вопросы по срокам и принципам ревакцинации.

На наш взгляд, для достоверной оценки тяжести течения и летальности от COVID-19 привитых требуется больший массив статистических данных с обязательной морфологической верификацией. Однако, уже сейчас можно говорить о необходимости корректировки как сроков, так и подходов к ревакцинации (возможно, проводить ревакцинацию с учетом титра антител). Кроме того, в сознании населения необходимо формировать установку, что не следует самонадеянно полагаться только на сам факт вакцинации, а в целях предупреждения возникновения заболевания требуется комплексный подход, включающий как меры социального дистанцирования, дезинфекции, соблюдения масочного режима, респираторного этикета, так и вакцинацию.

Список литературы.

1. COVID-19 не отступает: почему привитые болеют? [Электронный ресурс] / Режим доступа: https://kdl.ru/patient/blog/covid-19-ne-otstupaet-pochemu-privitye-boleyut.

2. Врач-инфекционист рассказал, почему люди болеют коронавирусом после вакцинации [Электронный ресурс] / Режим доступа: https://www.invitro.ru/about/press_relizes/vrach-infektsionist-rasskazal-pochemu-lyudi-boleyut-koronavirusom-posle-vaktsinatsii/.

3. Проценко сравнил смертность от COVID-19 у привитых и непривитых россиян [Электронный ресурс] / Режим доступа: https://iz.ru/1214613/2021-08-30/protcenko-sravnil-smertnost-ot-covid-19-u-privitykh-i-neprivitykh-rossiian.

4. "Мы это отлично знаем": Эксперт раскрыл шокирующую правду о смертях после прививки от коронавируса [Электронный ресурс] / Режим доступа: https://by.tsargrad.tv/news/my-jeto-otlichno-znaem-jekspert-raskryl-shokirujushhuju-pravdu-o-smertjah-posle-privivki-ot-koronavirusa_390586.

5. “The Lancet о реквакцинации против Covid”/ Медицинский вестник. – 2021. – № 40. - 6-7 с.

ПАТОМОРФОЛОГИЧЕСКИЕ ИЗМЕНЕНИЯ В ЩИТОВИДНОЙ ЖЕЛЕЗЕ ПРИ СЕРДЕЧНОЙ ВНЕЗАПНОЙ СМЕРТИ

Маматалиев А.Р.
Андижанский Государственный медицинский институт,
Узбекистан, Андижан
Маматалиева М.А.
Андижанский Государственный медицинский институт,
Узбекистан, Андижан
Дон А.Н.
Ташкентский Государственный стоматологический институт,
Узбекистан, Ташкент

Изучены морфологические изменения щитовидной железы при внезапной сердечной смерти в разных возрастных группах. Авторы установили, что при внезапной коронарной смерти у людей среднего возраста чаще выявлялся многоузловой макро- и микрофолликулярный зоб, а у людей пожилого возраста – диффузный макро- и микрофолликулярный зоб.

Ключевые слова*: щитовидная железа, патоморфологические изменения, сердечная внезапная смерть, эндемический очаг зоба*

PATHOMORPHOLOGICAL CHANGES IN THE THYROID GLAND IN SUDDEN CARDIAC DEATH

Mamataliev A.
Andijan State Medical Institute,
Uzbekistan, Andijan
Mamatalieva M.
Andijan State Medical Institute,
Uzbekistan, Andijan
Don A.
Tashkent State Dental Institute,
Uzbekistan, Tashkent

Morphological changes in the thyroid gland in sudden cardiac death in different age groups were studied. The authors found that with sudden coronary death in middle-aged people, multinodular macro- and microfollicular goiter was more often detected, and in elderly people, diffuse macro- and microfollicular goiter.

Keywords*: thyroid gland, pathomorphological changes, sudden cardiac death, endemic focus of goiter*

Актуальность: Изменение функциональной активности щитовидной железы приводит к изменению активности сердечно-сосудистой системы, в том числе системное сосудистое сопротивление, расширение левого желудочка сердца, частота сердечных сокращений, объем циркулирующей крови [1,2,3].

Цель исследования: изучение морфологических изменений щитовидной железы при внезапной сердечной смерти в возрастном аспекте.

Материал и методы исследования: изучена ткань миокарда и щитовидной железы, полученная от людей, умерших от внезапной сердечной смерти с патологией щитовидной железы (40 случаев). Они разделены по десятилетиям на 5 групп, в контрольной группе по 3 случая, а в исследуемой группе по 5 случаев (1-20-29, 2-30-39, 3-40-49, 4-50-59 и 5 – 60 и более летного возраст). При изучении этих материалов использовались история болезни, протоколы вскрытия, патогистологические материалы и заключения экспертов.

Полученные результаты: параллельно с нарушением функционального состояния щитовидной железы в эндемических очагах зоба наблюдается увеличение количества морфологических проявлений внезапной сердечной смерти, морфофункциональные изменения в миокарде – т.е. гиперрелаксация кардиомиоцитов, контрактурные дегенерации, волнообразные деформации и диссоциации кардиомиоцитов, внутриклеточный миоцитолиз и ишемические повреждения, также отмечается увеличение количества атриовентрикулярных узлов.

В контрольной группе - 20-30 лет щитовидная железа имеет обычную дольковую структуру, фолликулярный эпителий однорядный, ядро овальной формы, цитоплазма межфолликулярного эпителия пиронофильна, состоит из гранул РНК, равномерно распределена, строма тонкостенная, состоит из соединительной ткани, волокнистых структур и сосудов.

В возрасте 30-40 лет отмечаются признаки повышения функциональной активности щитовидной железы (резорбция коллоида, центральная и периферическая вакуолизация, пролиферация фолликулярного эпителия и зернистость цитоплазмы). После 50 лет наблюдалось ишемия, склероз, гиалиноз, соответственно, снижение функционального состояния, при этом за счет склеротических изменений стенки артериальных сосудов в щитовидной железе.

В контрольной группе вес щитовидной железы (группы 1-2-3-4-5) были соответственно следующими: 1) 19.8±0.4, 2) 21.4±0.4 3) 21.2±0.7 4)19.4±0.3 5) 18.1±0.7. В исследуемых группах (1-2-3-4-5 группы), соответственно, были следующими: узловой микрофолликулярной колоидный зоб: 1) 19.0±0.4 ($P<0.05$), 2) 22.8±0.4 ($P<0.05$), 3) 34.6±0.5 ($P<0.001$), 4) 34.4±0.5 ($P<0.001$), 5) 31.4±0.5 ($P<0.001$); узловой макрофолликулярной колоидный зоб: 1) 23.2±0.5 ($P<0.001$), 2) 31.0±0.4 ($P<0.05$), 3) 31.4±0.3 ($P<0.001$), 4) 27.4±0.3 ($P<0.001$), 5) 26.8±0.4 ($P<0.001$); диффузной микрофолликулярной колоидный зоб: 1) 26.4±0.8 ($P<0.001$), 2) 46.4±0.8 ($P<0.05$), 3) 35.6±0.7 ($P<0.001$), 4) 38.4±0.6 ($P<0.001$), 5) 39.6±0.7 ($P<0.001$); диффузной макрофолликулярной колоидный зоб: 1) 47.0±0.8 ($P<0.001$), 2) 36.7±0.6 ($P<0.05$), 3) 37.5±0.6 ($P<0.001$), 4) 51.6±1.1 ($P<0.001$), 5) 50.7±1.4 ($P<0.001$); склеротических зоб: 1) 16.0±0.1 ($P<0.001$), 2) 16.8±0.1 ($P<0.05$), 3) 17.6±0.1 ($P<0.001$), 4) 17.2±0.1 ($P<0.001$), 5) 16.2±0.1

(P<0.001). Эти изменения веса щитовидной железы связаны с эндемическим очагом, и эти изменения веса уменьшаются в "незобогенным" местах. После 40 лет зобы значительно увеличиваются. После 60 лет средний вес железы достигает 40г, продолжает увеличиваться с ее возрастной инволюцией. У людей до 40 лет гипотиреозные формы эутиреоидного зоба составляли 7,3%, а у взрослых старше 40 лет-21,3%.

При макроскопическом исследовании на поперечном срезе узлы мало отличаются по цвету от окружающей ткани, они мягко-эластичной консистенции (поверхность глянцевая, темно-коричневого или красноватого цвета), фиброзная оболочка отличается беловатым оттенком.

При микроскопическом исследовании наблюдалось активная внутрифолликулярная (16%) и экстрафолликулярная пролиферация (20%), с паренхиматозно и паренхиматозно – фолликулярной структурой (12%).

При морфометрических исследованиях диаметр фолликулов щитовидной железы (мкм) колебался следующими изменениями: в контрольной группе (соответственно 1-2-3-4-5 группах): 1) 114.6±2.7, 2) 123.0±2.2 3) 153.0±3.3 4) 145.0 ±2.4 5) 151.0 ±2.9, в исследуемых группах (соответственно 1-2-3-4-5 группах) было: узловой микрофолликулярной колоидный зоб 1) 55.0±0.6 (P<0.001), 2) 65.3±0.7 (P<0.001), 3) 63.6±0.4 (P<0.001), 4) 63.3±0.5 (P<0.001), 5) 63.9±0.5(P<0.001), узловой макрофолликулярной колоидный зоб 1) 169.8±0.6 (P<0.001), 2) 176.2±0.5 (P<0.001), 3) 231.2±0.4 (P<0.001), 4) 203.4±0.4 (P<0.001), 5) 206.0±0.5 (P<0.001), диффузной микрофолликулярной колоидный зоб 1) 96.0±0.4 (P<0.001), 2) 95.6±0.7 (P<0.001), 3) 72.8±0.5(P<0.001), 4) 84.2±0.6 (P<0.001), 5) 84.2±0.5 (P<0.001), диффузной макрофолликулярной колоидный зоб 1) 178.6±0.7 (P<0.001), 2) 196.2±0.5 (P<0.001), 3) 187.4±0.6 (P<0.001), 4) 191.2±0.8 (P<0.001), 5) 196.0±0.5 (P<0.001), в склеротических зоб 1) 85.8±1.1 (P<0.001), 2) 128.7±0.4 (P<0.001), 3) 148.4±0.6 (P<0.001), 4) 173.6±0.5 (P<0.001), 5) 183.0±0.7 (P<0.001). Эти изменения диаметра фолликул проявлялись параллельно функциональным изменениям в железе.

При исследовании индекса Брауна было отмечено увеличение его (R<0,001) в узловой и диффузной формах при макрофолликулярных и склеротических зобах и уменьшение в узловатой и диффузной формах при микрофолликулярных зобах (R<0,001) по сравнению с контрольной группой (R < 0,001). При острой коронарной смерти у людей 30-40 летного возраста с признаками резорбции, вакуолизации коллоида, зернистости цитоплазмы и пролиферации фолликулярного эпителия - отмечается снижение функциональной активности щитовидной железы.

С возрастом отмечалось увеличение массы щитовидной железы, утолщение оболочки, функциональной активности в ткани и уменьшение этих показателей в ее узлах. В узлах наблюдался диффузный макрофолликулярный зоб. Было отмечено, что секреторная активность ткани щитовидной железы снижается с увеличением возраста в контрольной группе и при диффузных

макрофолликулярных коллоидных зобах, в то время как при диффузных микрофолликулярных зобах повышается в молодом возрасте, в то время как в микро-и макрофолликулярных узловых коллоидных зобах наблюдается соответствующее увеличение с возрастом.

С началом инволюционных процессов после 40-50 лет заболеваемость зобом в эндемичных очагах возросла. Характерно, что они имеют многоузловое строение, частота которых составляет 45%.

Активный рост и последующая инкапсуляция узлов привели к дисциркуляторным изменениям в их сосудах, затруднению коллоидной мобилизации, возникновению вторичных изменений (фиброз, обызвествление, атрофия, склероз, некроз).

В исследуемых группах диффузный зоб составил 14%, диффузно – узловой-22%, диффузный мелкоузловой -19%.

После 50 летного возраста узловые и диффузно-узловые формы зобы встречаются чаще других. Они проявлялись ограниченным замедлением пролиферативных процессов и секреторной активности.

Диффузная гиперплазия, зоб и вторичные регрессивные изменения показали свое влияние на рост узлов.

При внезапной сердечной смерти происходит резорбция гормональных компонентов фолликулярной структуры в паренхиме щитовидной железы: снижение активности тиреоцитов, увеличение высоты фолликулярного эпителия, увеличение количества микрофолликулов, резкая микроциркуляторная сосудистая реакция. При сравнении показателей с контрольной группой отмечена достоверная разница.

При макро - и микроскопическом исследовании сердечной мышцы, в некоторых случаях после 30 лет у людей, по сравнению с теми, кто умер с признаками ишемии миокарда, был выявлен узловой коллоидный макрофолликулярный зоб, по сравнению с лицами контрольной группы при коронарной смерти, наблюдались признаки морфофункциональной активности неузловых областей щитовидной железы.

При внезапной коронарной смерти снижение активности в узле проявлялось гипофункциональным состоянием, узел увеличивался в объеме, эти изменения усугублялись параллелно с метаболическими изменениями в миокарде.

Происходит усиление резорбции гормональных компонентов фолликулярной структуры щитовидной железы в узлах щитовидной железы: нарушается активность тиреоцитов, реакция сосудов с резко выраженным изменением гемодинамики микроциркуляторного русла, наблюдается увеличение количества макрофолликулов. Эти показатели имели достоверную разницу по сравнению с контрольной группой. С увеличением возраста в стенке сосудов щитовидной железы были обнаружены склеротические изменения, утолщение, приводящие к ишемии органа.

Выводы: при внезапной коронарной смерти у людей среднего возраста было много- узловой макро - и микрофолликулярные зобы, в то время, как у людей пожилого возраста с диффузным макро-и микрофолликулярным зобом, морфологические изменения - в паренхиме железы преобладает состояние гипофункции.

Список литературы.

1. Левитин А.В. Морфология щитовидной железы при острых формах ишемической болезни сердца. Автореф. дис. на соиск. конд. мед. наук 2010. 19с.

2. Панченкова Л.А., Трошина Е.А., Юркова Т.Е.и др. Тиреоидный статус и сердечно-сосудистая система. // Рос. мед. вести. 2000. - №1. - С.18-25.

3. Нак А.Е., Pols H.A.P., Visser T.J. et al. Subclinical hypothyroidism is an risk factor atherosclerosis and myocardial infarction in older women: Rotterdam Study. // Ann. Intern. Med. 2000. - Vol.132, №4. -P.270-278

МОРФОЛОГИЧЕСКИЕ ИЗМЕНЕНИЯ В СЕРДЦЕ ПРИ СЕРДЕЧНОЙ ВНЕЗАПНОЙ СМЕРТИ В ЭНДЕМИЧЕСКИХ ОЧАГАХ ЗОБА

Маматалиева М.А, Мамажонов С.С., Науманов М.
Андижанский государственный медицинский институт, Узбекистан

Была изучена ткань миокарда и щитовидной железы умерших от сердечной недостаточности с патологией щитовидной железы. Установлено, что в случаях внезапной сердечной смерти при наличии у умерших эндемического зоба вместе с морфофункциональним состоянием щитовидной железы параллельно изменяется и морфофункциональные состояние сердца. В нем выявляются контрактурные повреждения кардиомиоцитов, волнообразная деформация и диссоциация кардиомиоцитов, а также отмечается увеличение количества адреналин-положительных клеток в синоатриальных и атриовентрикулярных узлах.

Ключевые слова: *сердце, морфологические изменения, внезапная смерть, эндемический очаг зоба*

MORPHOLOGICAL CHANGES IN HEART IN SUDDEN CARDIAC DEATH IN ENDEMIC FOCI OF GOITER

Mamatalieva M., Mamajonov S., Naumanov M.
Andijan State Medical Institute, Uzbekistan

The tissue of the myocardium and thyroid gland of those who died from heart failure with thyroid pathology was studied. It has been established that in cases of sudden cardiac death in the presence of endemic goiter in the deceased, along with the morphofunctional state of the thyroid gland, the morphofunctional state of the heart also changes in parallel. It reveals contracture damage of cardiomyocytes, wave-like deformation and dissociation of cardiomyocytes, and an increase in the number of adrenaline-positive cells in the sinoatrial and atrioventricular nodes.

Key words: *heart, morphological changes, sudden death, endemic focus of goiter*

Актуальность: дефицит гормонов щитовидной железы сопровождается дистрофическими изменениями в миокарде - снижением интенсивности реакции окисления - фосфорилирования и снижением синтеза белка, снижением потребления кислорода и нарушением электролитного обмена. При этом отмечается прямая связь между внезапной сердечной смертью и морфофункциональными изменениями в щитовидной железе у тех людей, которые длительное время живут в эндемичных по зобу районах [1,2,3].

Цель исследования: изучить морфологические изменения миокарда при внезапной сердечной смерти при дисфункциональных состояниях щитовидной железы.

Материал и методы исследования: изучали ткань миокарда и щитовидной железы умерших от сердечной недостаточности и патологией щитовидной железы (40 случаев). При изучении этих материалов были использованы история болезни, протоколы вскрытия, патогистологические данные и результаты судебной медицинской экспертизы.

Полученные результаты: было установлено что при внезапной сердечной смерти в зоне эндемического зоба с морфофункциональным состоянием щитовидной железы параллельно изменяется и морфофункциональные состояние сердца. В нем выявляются: контрактурные повреждения кардиомиоцитов, волнообразная деформация и диссоциация кардиомиоцитов, а также отмечается увеличение количества адреналин-положительных клеток в синоатриальных и атриовентрикулярных узлах.

В контрольной группе при морфометрическом исследовании сердца определялись следующие средние показатели: масса сердца 280,4±3,2 г, длина 9,5±0,1 см, ширина 9±0,1 см, толщина 4,8±0,1, толщина стенки левого желудочка 1,3±0,03 см, толщина стенки правого желудочка 0,4±0,02 см

В контрольной группе волнообразная деформация кардиомиоцитов составила 57,3 ± 1,02%, диссоциация кардиомиоцитов 64,9 ± 0,7%. Количество контрактур в левом желудочке составило 64,5 ±1,7%. В кардиомиоцитах обоих желудочков наблюдались контрактурные повреждения 3 степени.

Волнообразная деформация и диссоциация кардиомиоцитов изучены в возрастном аспекте. Было отмечено, что в исследуемых группах показатели были меньше, чем в контрольной группе.

При исследовании сократительного коэффициента кардиомиоцитов левого желудочка сердца, связанного с возрастом, показатели в контрольной группе были достоверно выше, чем показатели основной группы.

Макроскопически в миокарде это проявлялось небольшими очагами склероза, атрофией кардиомиоцитов. В атрофированных кардиомиоцитах наблюдались дистрофические, некробиотические изменения, очаговый и диффузный интерстициальный и периваскулярный склероз. В цитоплазме некоторых кардиомиоцитов наблюдалось наличие жировых включений.

При внезапной сердечной смерти макроскопически в сердце наблюдались признаки ишемии, небольшие очаги склероза, в интиме и медии коронарных сосудов в 10% обнаружили липидные пятна и фиброзные бляшки, которые не влияли на проходимость сосудов. Микроскопически выявлено венозное полнокровие, периваскулярный склероз, ишемия, гиперконтрактивные состояние кардиомиоцитов, волнообразная деформация, фуксинофилия, фрагментация кардиомиоцитов.

Снижение сократительной функции миокарда левого желудочка вследствие склеротических изменений и нарушений проводимости считается основным опасным фактором при внезапной сердечной смерти. У большинства умерших от внезапной сердечной смерти при морфологических исследованиях

острых изменений в кровеносных сосудах сердца не наблюдалось. При внезапной сердечной смерти определенную роль играют нарушения ритма, истощение сердечной мышцы, а также влияние триггерных факторов (метаболические, ишемические, механические воздействия) (субстрат+триггерный фактор).

Показатели морфометрического исследования сердца в основной группе: масса сердца 330±1,1 г (P<0,001), длина 10,1±0,1 см (P<0,001), ширина 9,4±0,1 см (P<0,01), толщина 5,2±0,1 см (P<0,05), толщина стенок левого желудочка 1,6±0,04 см (P<0,001), толщина стенок правого желудочка 0,6±0,02 см (P<0,001). Полученные показатели при сравнении были выше, чем в контрольной группе. При гистологическом исследовании обоих желудочков наблюдали преобладание контрактурных повреждений кардиомиоцитов 2-3-й степени.

Количество контрактур в левом желудочке составило 54,6 ±0,7%(P<0,001). Пересокращенные кардиомиоциты чаще всего локализовались в передней, боковой и задней стенках левого желудочка, главным образом в субэндокардиальном и интрамуральном отделах миокарда.

При внезапной сердечной смерти наблюдались признаки волнообразной деформации во всех областях миокарда, а также диссоциация кардиомиоцитов, занимающих всю площадь или 2/3 части поле зрении. Количество кардиомиоцитов с признаками волнистой деформации составило 44,6 ± 1,6% (P<0,001), количество кардиомиоцитов с признаками диссоциации составило 57,3 ± 1,2% (P<0,001).

Описанные измения возникают на фоне возрастной эволюции ткани щитовидной железы. Факторы, влияющие на щитовидную железу и морфологические изменения в процессе компенсации по разному проявляются в разных возрастных группах.

В исследуемых группах людей до 40 лет гипотиреоз на фоне эутиреоидного зоба имел место в 7,3%, а у людей старше 40 лет в 21,3%.

В ткани железы наблюдали: активные внутрифолликулярные (16%) и экстрафолликулярные (20%) пролиферации, образующие паренхиматозные и паренхиматозно – фолликулярные структуры (12%).

При внезапной сердечной смерти в возрасте 30-40 лет отмечали признаки резорбции коллоида. При снижении функциональной активности щитовидной железы: вакуолизацию, зернистость цитоплазмы фолликулярного эпителия, преобладание пролиферации фолликулярного эпителия.

После 50 лет узловой и диффузно узловой зоб встречается в три раза чаще, чем другие формы зоба. Это проявляется ограничением, замедлением пролиферативных процессов и секреторной активности.

Выводы. Основываясь на выше изложенном, можно сказать, что существует обратная корреляция между внезапной сердечной смертью и морфофункциональным состоянием щитовидной железы. При внезапной

сердечной смерти отмечается активность в ткани щитовидной железы, снижение активности в узле (гипофункциональное состояние), по мере увеличения узла эти изменения усугубляются и наблюдается параллелизм с метаболическими изменениями в миокарде.

Список литературы.

1. Левитин, А.В. Морфология щитовидной железы при острых формах ишемической болезни сердца: автореф. дис. канд. мед. наук : 03.03.04 ; / А.В. Левитин ; ГУ "Научно-исследовательский институт морфологии человека РАМН"].– Москва, 2010. – 19 с.
2. Тиреоидный статус и сердечно-сосудистая система / Панченкова Л.А. и др. // Рос. мед. вести. – 2000. – №1. – С. 18-25.
3. Subclinical hypothyroidism is an risk factor atherosclerosis and myocardial infarction in older women: Rotterdam Study / Visser T.J. [et al.] // Ann. Intern. Med. 2000. – Vol.132, №4. – P. 270-278.

МИОМЫ МАТКИ И ДИСГОРМОНАЛЬНЫЕ ПРОЦЕССЫ В МАТКЕ И ЯИЧНИКАХ

Маматалиева М.А., Алибеков О.О., Маматалиев А.Р.
Андижанский государственный медицинский институт,
Узбекистан, Андижан

Был проведен сравнительный анализ сочетания дисгормональных процессов в матке и яичниках с миомами тела матки в зависимости от возраста пациенток. Установлено, что в постменопаузе при сочетании миомы матки с аденомиозом наблюдается увеличение числа случаев аденокарциномы матки, а также отмечено увеличение частоты субсерозного расположения миоматозных узлов. Выявлено что у 1/3 пациенток миома матки сочетается с гиперплазией эндометрия.

***Ключевые слова**: матка; миома; дисгорманальные процессы; яичники; гиперплазия эндометрия*

UTERINE FIBROIDS AND DISHORMONAL PROCESSES IN THE UTERUS AND OVARIES

Mamatalieva M., Alibekov O., Mamataliyev A.
Andijan State Medical Institute,
Uzbekistan, Andijan

A comparative analysis of the combination of dyshormonal processes in the uterus and ovaries with uterine leiomyomas was carried out, depending on the age of the patients. It was established that in postmenopausal women with a combination of uterine leiomyoma with adenomyosis, an increase in the number of cases of uterine adenocarcinoma is observed, and an increase in the frequency of subserous location of myomatous nodes is noted. It was revealed that in 1/3 of patients, uterine leiomyomas is combined with endometrial hyperplasia.

***Key words:** uterus; leiomyomas; dyshormonal processes; ovaries; endometrial hyperplasia*

Актуальность: фоном для развития миомы матки являются преждевременное прекращение репродуктивной функции или запоздалая ее реализация; нарушение корреляционной зависимости между синтезом стероидных гормонов в яичниках и гонадотропной стимуляцией; избыточная масса тела, обеспечивающая внегонадный синтез эстрогенов; заболевания печени; хронические болезни кишечника, обеспечивающие энтерогепатическую рециркуляцию эстрогенов, сформировавшиеся рецидивирующие гиперпластические процессы в эндометрии, хронические воспалительные процессы гениталий, а также длительное отрицательное влияние факторов окружающей среды, воздействие наследственных факторов [1,2].

Цель: провести анализ сочетания дисгормональных процессов в матке и яичниках с миомами тела матки в зависимости от возраста пациенток.

Материалы и методы исследования: объектами исследования послужили различные формы миомы матки у женщин Андижанской области Ферганской долины. При изучении использовались данные историй болезней, направления на патогистологические исследования биоптатов и операционный материал. Всего исследовано 200 биоптатов. Они разделены на 3 группы: 1-я группа 15-24 лет (9 случаев), 2-я группа 25-40 лет (80 случаев), 3-я группа 40 и более лет (111 случаев). Для достижения цели исследования и решения поставленных задач использованы морфологические и статистические методы исследования. При морфологическом исследовании изучался операционный биоптат – макропрепарат (удаленная матка и опухолевые узлы – миоматозные узлы). Гистологическое исследование проводилось с окрасками гематоксилином и эозином, пикрофуксином по Ван Гизону. Анализ полученных данных обрабатывали с помощью стандартных методов статистически.

Полученные результаты. В 1-й группе у женщин выполнена консервативная миоэктомия, у 70% женщин 2-й группы – надвлагалищная ампутация матки, 30% – экстирпация матки, в 3-й группе во всех случаях пациенткам выполнена экстирпация матки.

При изучении истории болезней пациенток отмечено, что в 1-й и 2-й группах установлена взаимосвязанность между количеством беременности, нормальной деятельностью внутренних органов, желез внутренней секреции и встречаемостью миомы матки. Отсутствие или поздние беременности, преждевременное наступление климакса повышает количество встречаемости миомы.

В 1-й и 2-й группах у 10% пациенток наблюдали бесплодие. В 30% первородящих женщин во 2-й группе обнаруживали миому матки. У 1/3 женщин имело место ожирение 1-2степени, у 1/4 – различные заболевания сердечно-сосудистой системы, в 10% – заболевания щитовидной железы в виде гипотиреоза на фоне эндемического зоба и аутоиммуного тиреоидита. В 3-й группе у 20% пациенток наблюдали бесплодие, у 1/2 женщин отмечали ожирение 2-3 степени, у 1/2 – различные заболевания сердечно-сосудистый системы, у 20% – заболевания щитовидной железы в виде гипотиреоза на фоне эндемического зоба. Отмечена параллельность между увеличением возраста, количеством проведенных абортов и развитием миомы.

Биопсийный материал был разделен на группы с простыми, клеточными и митотическими активными миомами маток (по классификации ВОЗ, 2003).

В 1-й группе сравнения в основном наблюдались простые миомы маток, с преимущественной субсерозной (78%) и субсерозно-интрамуральной (22%) локализацией. Размеры миоматозных узлов достигали до 2см в диаметре с

уницентрическим ростом, клинически сопровождались длительными менструациями и бесплодием.

Во 2-й группе преобладали простые и клеточные формы миом маток. Локализации миом были субсерозные (32%), интрамуральные (56%) и субмукозные (12%). Характер роста узлов мультицентрический, диаметр узлов достигал до 4-5см. Следует отметить, что в данной возрастной группе миомы становились более крупными и плотными. Наблюдали замещение эластических и коллагеновых волокон более грубой соединительной тканью. Наши данные совпадает с данными рядов авторов [3, 4, 5]. За период исследования частота возникновения миом маток по сравнению с 1-й группой увеличилась в 9 раз. Чаще их наблюдали у пациенток в возрасте 35 лет и старше, что составило примерно 60% из общего числа 2-й группы.

В 3-й группе преобладали клеточные и митотически активные миомы, преимущественно с субмукозным и интрамуральным (соответственно 38% и 49%) расположением, в 13% – с субсерозным расположением узлов. В этой же группе чаще наблюдалось гиперплазия эндометрия (70%), аденомиоз (78%) и малигнизация миом (4%).

В 1-й группе в основном наблюдался уницентрический рост опухолевых узлов, во 2-й и 3-й группах в основном отмечен мультицентрический характер роста, диаметр узлов варьировал от 0,4 да 20 см. В больших опухолях чаще наблюдалось вторичные изменения в виде отека, ослизнения, очагов некроза, гиалиноза, кровоизлияний и воспаления.

Строма миоматозных узлов была представлена коллагеновыми волокнами, фиброцитами, фибробластами и малым количеством сосудов. В клеточных и митотически активных миомах гладкие мышечные клетки (лейомиоциты) были гипертрофированными, гиперхромными, беспорядочно расположенными, окруженными псевдокапсулой. В митотически активных формах отмечались митозы вокруг сосудов, очаги пролиферации, строма с выраженным ангиогенезом.

Быстрый рост миом маток чаще наблюдали в постменопаузе, и было отмечено повышение частоты их сочетания с аденомиозом, в некоторых случаях отмечена развитие аденокарциномы матки.

Заключение: при сочетании миомы матки с аденомиозом в постменопаузе наблюдается увеличение случаев с аденокарциномой матки, а также отмечено увеличение частоты субсерозного расположения миоматозных узлов. Выявлено что у 1/3 больных миома матки сочетается с гиперплазией эндометрия.

Список литературы.

1. Абрамова, С.В. Клинико-эпидемиологические аспекты миомы матки / С.В. Абрамова, И.Н. Миронова, О.Ю. Курганова // Бюллетень науки и практики. – 2018. – Т. 4, № 4. – С. 69-74.

2. Bulun, S.E. Uterine fibroids / S.E. Bulun, // N Engl J Med. – 2013. – Vol.369(14). – P.1344-1355.

3. Сочетанные доброкачественные опухоли и гиперпластические процессы матки (миома, аденомиоз, гиперплазия эндометрия) / Л.В. Адамян [и др.] ; – М., 2015. – 104 с.

4. Высоцкий, М.М. Влияние хирургического лечения миомы матки на состояние репродуктивной системы / М.М. Высоцкий, И.И. Куранов, О.Б. Невзоров // Эндоскопическая хирургия. – 2017. – Т. 23, № 5. – С. 24-28.

5. Эфендиева, Э.С. Современный взгляд на этиологию, патогенез и морфогенез миомы матки / Э.С. Эфендиева, П.М. Юсупова // Бюллетень медицинских интернет-конференций. – 2017. – Т. 7, № 6. – С. 1079.

МЕЖДИСЦИПЛИНАРНОЕ ВЗАИМОДЕЙСТВИЕ МЕЖДУ ВРАЧОМ – ПАТОЛОГОАНАТОМОМ И АКУШЕРОМ – ГИНЕКОЛОГОМ

Махмутова В.И., Буйчук Ю.П.

Государственное бюджетное учреждение здравоохранения Ямало-Ненецкого автономного округа «Надымская центральная районная больница», Россия, Надым

Авторами обсуждены важные вопросы взаимодействия и диалога между врачом-патологоанатомом и акушером-гинекологом. Ключевым аспектом в выборе тактики лечения гинекологических пациентов является правильная морфологическая диагностика патологических процессов в биопсийном и операционном материале, что обязательно требует учета клинико-лабораторных данных, что возможно лишь при тесном взаимодействии патологоанатома и гинеколога.

Ключевые слова: *диагностика, контроль лечения, терапия, профилактика, биопсия*

INTERDISCIPLINARY INTERACTION BETWEEN PATHOLOGIST AND OBSTETRICIAN-GYNECOLOGIST

Makhmutova V.I., Buichuk Y.P.

Nadym Central Rayon Hospital, Nadym, Russia

The authors discuss important issues of interaction and dialogue between a pathologist and an obstetrician-gynecologist. The key aspect in the choice of treatment tactics for gynecological patients is the correct morphological diagnosis of pathological processes in biopsy and operative material, which necessarily requires consideration of clinical and laboratory data, and is possible only if the pathologist and gynecologist cooperate closely.

Key words: *diagnosis, treatment control, therapy, prevention, biopsy.*

Актуальность. Независимо от административно-территориального положения, типа организации, специализации к основным задачам лечебно-профилактического учреждения относят оказание медицинской помощи населению и проведение профилактических мероприятий, направленных на сохранение жизни и здоровья. Качественная медико-профилактическая помощь пациентам реализуется при условии слаженной работы врачей различных специализаций. Диалог между врачами необходим, так как в результате проговаривания различных точек зрения, обмена информации, между специалистами создается новое понимание ситуации, которая требует изменений, оценки перспективы лечения и прогнозов [1].

Цель: осветить основные, наиболее часто встречающиеся причины взаимодействия и диалога между врачом-патологоанатомом и акушером-гинекологом для решения вопроса о дальнейшей тактике ведения пациента.

Материал и методы исследования: обобщение практического опыта с опорой на методическую литературу процесса взаимодействия врачей акушеров-гинекологов и патологоанатомов.

Знания в отношении этиологии, патогенеза и диагностики заболеваний в акушерстве и гинекологии постоянно совершенствуются. Применение различных современных (молекулярно-биологических, генотипических и других) методов исследования способствовали уточнению некоторых аспектов развития патологических процессов в женской репродуктивной системе. Новые фактические данные позволили пересмотреть отдельные этапы развития патологических изменений в шейке и теле матки, включая предраковые состояния и злокачественные поражения [2].

В патологоанатомическое отделение для проведения прижизненного патологоанатомического исследования из гинекологического отделения поступают различные виды материала. Все биологические образцы доставляются в патологоанатомическое отделение в контейнерах с 10% нейтральным забуференным формалином, с соответствующей маркировкой и направлением на исследование, и нефиксированные образцы срочных интраоперационных биопсий. В большинстве случаев материал получен в результате раздельного лечебно-диагностического выскабливания эндометрия и эндоцервикса, также – в ходе выполнения оперативного вмешательства (тело маток, фрагменты шейки матки и эндометрия). Небольшую часть от общего объема составляет материал, полученный в ходе прерывания беременности по медицинским показаниям, операции на вульве. Также, нередко врачи-гинекологи используют метод срочной интраоперационной биопсии, преимущественно при операции на яичниках.

Проведение патоморфологического исследования материала эндометрия и эндоцервикса позволяет: во-первых, выявить воспалительные изменения в органе с оценкой его течения (острое, хроническое) и степени выраженности, во-вторых, гиперпластические процессы, такие как полипы (эндоцервикальные, эндометриальные), метаплазии, гиперплазии без атипии и атипические гиперплазии. Тем более на фоне полипа нередко возникает атипическая гиперплазия и карцинома, смешанная мезодермальная опухоль, саркома и другие [3]. Также патоморфологическое исследование позволяет установить гормональные нарушения (например, персистенция желтого тела, прием оральных контрацептивов), произвести контроль лечения гормональными лекарственными средствами.

Большое значение имеет исследование соскоба цервикального канала шейки матки и фрагменты шейки матки, так как в настоящее время отмечается тенденция к увеличению урогенитальных инфекций, своевременная диагностика и лечение которых позволяет профилактировать и предотвращать усугубление патологического процесса, ведь зачастую у пациенток нет никаких клинических проявлений заболеваний. Так, если при осмотре шейки матки

рутинным методом или при помощи кольпоскопии врач-гинеколог обнаруживает внешне измененные участки на влагалищной поверхности шейки матки или в толще ее тканей, то это является показанием для проведения точечной биопсии данного участка. По данному материалу врач-патологоанатом может установить воспалительные изменения (цервицит, эндоцервицит), эрозии, поражение клеток вирусом папилломы человека (койлоцитоз клеток многослойного плоского эпителия), предраковых состояния шейки матки (акантоз, гиперкератоз и паракератоз), плоскоклеточные интраэпителиальные поражения эпителия (CIN I, CIN II, CIN III), доброкачественные поражения (папиллома, кисты, полипы, лейомиомы и прочее) и гиперпластические процессы эндоцервикса. И, конечно, выявить раковое поражений шейки матки (аденокарцинома, плоскоклеточная карциномы, нейроэндокринные опухоли и другие эпителиальные опухоли). Хронические воспалительные изменения в шейки матки и последующие репаративные процессы сопровождаются дезорганизацией структуры многослойного плоского эпителия, в том числе акантозам, гиперкератозом и паракератозом. Последние процессы могут сочетаться с интраэпителиальными поражениями, инвазивной карциномой.

С целью верификации патологического процесса (злокачественного и доброкачественного новообразования) врачом-патологоанатомом проводится исследования материала, полученного в ходе проведения гистерэктомии. Патоморфологическое исследование позволяет установить характер патологического процесса, степень его распространения. Полученная информация позволяет врачу-гинекологу определить дальнейшую тактику лечения и обследования.

Так же важна точная морфологическая диагностика злокачественного новообразования яичников. Многообразие опухолей яичников как по гистогенезу, так и по строению имеет отличие и в индивидуальном прогнозе. Так, например, считается, что для муцинозного, светлоклеточного и эндометриоидного вариантов рака степень дифференцировки не имеет прогностического значения [4]. Пограничные серозные опухоли и высокодифференцированный рак часто резистентны к химиотерапии, а низкодифференцированный рак более чувствителен к лечению.

В патологоанатомическое отделение для диагностики поступает материал, полученный, в результате выскабливания полости матки при замершей маточной беременности с целью исключения трофобластических заболеваний; при спорных вопросах в установлении локализации беременности (маточная, трубная).

Особое место занимает интраоперационная морфологическая верификация опухолей яичников является одним из важнейших этапов, определяющих дальнейшую тактику ведения пациента (например, расширение объема оперативного пособия). Данный метод – это сложная процедура с

высоким риском ошибки, поэтому важно знать анамнез пациентки, возраст, результаты предыдущих лабораторно-инструментальных методов и даже, сопутствующие соматические заболевания.

Выводы. Таким образом, правильная микроскопическая диагностика биопсийного и операционного материала, полученного из гинекологического отделения, имеет большое значение, а подчас и решающее для практической работы врачей-гинекологов. Правильная оценка изменений (с учетом клинических данных) в тканях возможна только при тесном взаимодействии патологоанатома и гинеколога. Также своевременная диагностика с точной морфологической верификацией позволяет врачу-клиницисту назначить соответствующее лечение и обследование, провести профилактическую беседу о необходимости регулярного посещения гинеколога, половой «культуре», вредных привычках.

Список литературы.

1. Maranhao, T. The interpretation of Dialogue / University of Chicago Press, 1990. – P.51.

2. Патология матки. Руководство для врачей / Н.И. Кондриков, И. В. Баринова. – 2-е изд. – М.: Практическая медицина, 2019. – 352 с.

3. Гиперплазии и карциномы эндометрия / А. Б. Маркочев, И. Н. Ожиганова; под ред. Г. Б. Коальского. – 185-й выпуск. – Санкт-Петербург, 2019. – 19 с.

4. Ayhan A. Defining the cut point between low-grade and high-grade ovarian serous carcinomas: a clinicopathologic and molecular genetic analysis / A. Ayhan, R.J. Kurman, A.Yemelyanova et al. // Am J Surg Pathol. – 2009. – Vol. 33. – №8. – P. 1220-4.

ОПТИМИЗАЦИЯ СИСТЕМЫ ПОСЛЕДИПЛОМНОЙ ПОДГОТОВКИ ВРАЧЕЙ-ПАТОЛОГОАНАТОМОВ

Медведев М.Н., Голубцов В.В., Самсонова И.В., Лесничая О.В., Товсташев А.Л.
УО «Витебский государственный медицинский университет», Республика Беларусь, г. Витебск
Малашенко С.В.,
УЗ «Витебское областное клиническое патологоанатомическое бюро» Республика Беларусь, г. Витебск

Авторами проанализировали особенности резидентуры по патологической анатомии в США: этапы поступления и краткая характеристика обучения. Также представлено краткое описание последипломного образования врача-патологоанатома в нашей стране.

Ключевые слова: *врач-патологоанатом, последипломное образование, резидентура.*

OPTIMIZATION OF THE SYSTEM OF POSTGRADUATE TRAINING OF PATHOLOGISTS

Medvedev M.N., Golubtsov V.V., Samsonova I.V., Lesnichaya O.V., Tovstashev A.L.
Vitebsk State Medical University, Belarus, Vitebsk
Malashenko S.V.,
Vitebsk Regional Clinical Pathology Bureau Belarus, Vitebsk

The authors have analysed the features of residency training in pathological anatomy in the USA: the stages of entry and a brief description of training. A brief description of the postgraduate education of a pathologist in our country is also presented.

Keywords: *pathologist, postgraduate education, residency.*

Долгие годы в СССР и постсоветских странах существовали две формы последипломной подготовки врача-специалиста – интернатура и клиническая ординатура. В настоящее время обсуждается проект новой для стран СНГ формы последипломного обучения – резидентуры, которая введена для ряда медицинских специальностей и в Республике Беларусь.

В США постдипломное образование для получения лицензии по определенной специальности представлено резидентурой, которая соответствует клинической ординатуре в нашей стране. Резидентура по специальности «Патологическая анатомия («Pathology)» длится 4 года, для поступления в которую необходимо сдать экзамены для получения сертификата

и подтверждения диплома, пройти практику в США и получить 3 рекомендательных письма от американских врачей. После этого подать документы и пройти собеседования на позицию резидента-патолога.

Обязательным условием для обучения в резидентуре США является сдача USMLE – United States Medical Licensing Examination, состоящий из двух этапов:

1. USMLE 1, который студенты стандартно сдают на втором году обучения в медицинской школе, то есть шестом году своего медицинского образования. Этот уровень представляет собой компьютерный тест длительностью 8 часов с одним перерывом.
2. USMLE 2 сдается студентами в медицинской школе перед поступлением в резидентуру. Он состоит из теоретической части (тест на компьютере с проходным баллом 81%) и практики, которая включает прием 12 пациентов – профессиональных актеров, первичное обследование и заполнение медицинской карты. Практическая часть сдается по системе зачет-незачет, но ошибка в работе даже с одним пациентом не позволит пройти экзамен.

Экзамены USMLE считаются одними из самых сложных экзаменов в мире. Этих экзаменов всего 4: Step1, Step2 Clinical Knowledge (CK), Step2 Clinical Skills (CS) и Step3. Первые три обязательны для подтверждения медицинского диплома, а последний можно сдавать уже в резидентуре. Американские студенты сдают их во время обучения в медицинской школе. Step1 и Step2 CK сдаются путем проведения тестирования. Step2 CS отличается от остальных этапов и представляет собой практический экзамен с обследованием 12 «пациентов», которых играют специально подготовленные актеры. За ограниченное время необходимо провести осмотр, поставить диагноз, проконсультировать и заполнить историю болезни. Самый последний этап Step3 – еще один тест, но он длится не несколько часов, а целых два дня в виде тестов и электронных кейсов.

Во время прохождения практики нужно получить 3 рекомендательных письма от американских врачей (это обязательное требование для поступления в резидентуру). Затем рассылается резюме с результатами экзаменов и рекомендательными письмами в разные программы резидентуры (Match), которые затем приглашают соискателя на интервью. Сезон интервью длится с начала октября по конец февраля и только в марте следующего года можно узнать результат [1, 2, 3].

Клиническая ординатура – это конечная ступень получения высшего последипломного образования для выпускников медицинских вузов после интернатуры в нашей стране. Главная цель поступления в ординатуру – это получение исчерпывающих знаний и приобретение практических навыков по выбранной профессии, необходимых для открытия частной врачебной практики или получения должности в государственной структуре здравоохранения. Основные задачи ординатуры:

- углубленное изучение выбранной медицинской специальности (методологические, клинические, медико-социальные направления и т.д.);
- уклон на практическое применение полученных знаний, выработка необходимых умений, навыков для дальнейшей работы.

После окончания учебы, которая длиться 2 года (очная форма) или 3 года (заочная форма) и положительных результатах аттестации, ординатору выдается сертификат, наделяющий правом ведения самостоятельной медицинской практики.

Однако, в настоящее время появилось мнение, что за время прохождения ординатуры нельзя подготовить хорошего специалиста по отдельным специальностям. А в резидентуре, имея достаточно времени и проходя обучение под руководством ведущих ученых и специалистов, врач получит больше знаний, умений и навыков, а это, в том числе, означает безопасность для пациентов. Вопрос, на наш взгляд, спорный. По сути, ординатура и резидентура – дублирующие друг друга формы образовательного процесса с разницей лишь в сроках обучения, что на практике может оказаться ненужной тратой средств и времени при более длительной резидентуре. Возможно, по отдельным специальностям (например, кардиохирургия) следовало бы просто пересмотреть в сторону увеличения сроки ординатуры, а не менять хорошо зарекомендовавшую себя форму последипломной подготовки специалистов (интернатура и ординатура).

При обсуждении проекта положения о резидентуре по патологической анатомии в Республике Беларусь нам представлялось целесообразным внести следующие предложения, сохранявшие преемственность различных форм последипломной подготовки врачей-патологоанатомов:

1. Сохранить интернатуру для врачей-патологоанатомов, поскольку интернатура обеспечивает приобретение базовых навыков работы патологоанатома общего профиля. Проводить обучение в интернатуре на базе патологоанатомических бюро.

2. После прохождения интернатуры врач получает статус врача-патологоанатома общего профиля с правом работы в неспециализированных патологоанатомических отделениях государственных организаций здравоохранения.

3. Прием в резидентуру может осуществляться только после интернатуры на конкурсной основе. При поступлении претендент должен сдать экзамен, включающий компьютерное тестирование и анализ биопсийного материала, который может быть представлен как гистологическими слайдами, так и в электронном виде (цифровые гистологические сканы) с необходимыми клиническими данными.

4. Подготовкой резидентов должны заниматься медицинская академия последипломного образования и медицинские университеты Республики.

5. Форма резидентуры может представлять собой очное (4 года) и очно-заочное (5 лет) обучение.

6. После окончания резидентуры врач-патологоанатом может занимать любую врачебную должность в любых отделениях в рамках специальности «патологическая анатомия» в организациях здравоохранения и других организациях, которые наряду с основной деятельностью также осуществляют медицинскую деятельность.

Однако, согласно постановлению №72 от 31 мая 2021г. министерства здравоохранения РБ введение резидентуры по патологической анатомии в Республике Беларусь не предусмотрено. На наш взгляд, существующая форма последипломной подготовки врачей-патологоанатомов (интернатура и клиническая ординатура) оптимальна и вполне удовлетворяет потребности практического здравоохранения.

Литература.

1. https://smarttalks.me/ru/medical-residency-in-usa/
2. https://padolski.livejournal.com/536239.html
3. https://5cek.livejournal.com/53167.html

ПОНДЕРАЛЬНЫЙ ИНДЕКС: КОЛИЧЕСТВЕННАЯ ОЦЕНКА ТРОФИЧЕСКИХ НАРУШЕНИЙ ДОНОШЕННЫХ НОВОРОЖДЁННЫХ

Мигун Л.С., Донченко Н.С., Жакота Д.А.
ФГАОУ ВО РНИМУ им. Н.И. Пирогова,
Россия, Москва

Были проанализированы 590 случаев аутопсий плодов и новорожденных. Пондеральный индекс рассчитывался по формуле, предложенной D. Roje и соавторы. Случаи были разделены на две группы: 1-я группа – живорождённые (n=177) и 2-я группа – мертворождённые (n=413). Полученные значения были сопоставлены с литературными данными, представленными в работе D. Roje и соавторов и указывают на низкий Пондеральный индекс в обеих группах.

Ключевые слова: *плод; новорожденный; аутопсия; Пондеральный индекс*

PONDERAL INDEX: QUANTITATIVE ASSESSMENT OF TROPHIC DISORDERS OF FULL-TERM NEWBORNS

Migun L.S., Donchenko N.S., Dakota D.A.
Pirogov Russian National Research Medical University
Russia, Moscow

590 cases of fetal and newborn autopsies were analyzed. The ponderal index was calculated according to the formula proposed by Roje and co-authors. The cases were divided into two groups: group 1 - live births (n=177) and group 2 – stillbirths (n=413). The obtained values were compared with the literature data presented in D. Roje and co-authors and indicate a low Ponderal index in both groups.

Key words: *fetus; newborn; autopsy; Ponderal index*

Актуальность: Пондеральный индекс (ПИ) - отношение веса плода к его длине изначально создавался как диагностический критерий задержки внутриутробного развития. В первых исследованиях Rohrer (1966), Miller и Merritt (1979) считалось, что ПИ равный 10 перцентилю после 36 недели гестации является показателем гипотрофии плода. Исследования Walther (1982) и Patterson (1987) доказали, что расчет пондерального индекса в большей степени способен указать на задержку внутриутробного развития и её последствия [1]. Хотя на данный момент применяется сравнение с 10 перцинтилем по весу для постановки диагноза синдрома задержки внутриутробного развития (СЗРП) [2] один только низкий вес недостаточен для постановки данного диагноза, так как он не дает информации о пропорциональности тела плода. Новорожденные, малые к сроку гестации, могут характеризоваться низкими значениями показателя массы тела, одновременно с длиной тела и окружностью головы (симметричный или пропорциональный вариант) или только массы тела (асимметричный или диспропорциональный вариант). Причины для каждого варианта СЗРП мультивариантны [3].

Цель: рассчитать пондеральный индекс на основании протоколов патологоанатомического исследования и сопоставить полученные значения с литературными данными для количественной оценки СЗРП.

Материалы и методы исследования: ретроспективно было изучено 10645 протоколов патологоанатомических исследований ГБУЗ ДГКБ Морозовская ДЗМ за 10 лет (2005-2014гг.) Критерии исключения: многоплодная беременность, гестационный срок менее 38 недель и более 41 недели, возраст более 24 часов, любые признаки мацерации/аутолиза при мертворождении, любые врождённые пороки развития, неиммунная водянка, СЗРП, диабетическая фетопатия, преэклампсия, острая отслойка плаценты. В исследование вошёл 590 случаев. Пондеральный индекс рассчитывался по формуле предложенной Roje и соавторы (ПИ = масса тела (гр)*100 / длина тела (см)^3) [4]. Случаи были разделены на две группы: 1-я группа – живорождённые (n=177) и 2-я группа – мёртворождённые (n=413). Для статистической обработки использовался модуль «Анализ данных» программы Excel из пакета Microsoft Office 365.

Полученные результаты. Для каждой недели гестации были рассчитаны критерии описательной статистики (среднее, среднеквадратическое отклонение, минимальное и максимальное значения): 38 недель – M 2,34 SD 0,02, Min 1,26, Max 3,77; 39 недель – M 2,38 SD 0,02, Min 1,64, Max 2,98; 41 недель – M 2,44 SD 0,02 Min 1,81, Max 2,98; 41 недель – M 2,48 SD 0,03, Min 2,14, Max 3,18.

Среднее значение (M±SD) ПИ между полами (м – 2,42 ± 0,05 и ж – 2,34 ± 0,06) отличались статистически значимо (p <0,0001). Средние значения (M±SD) ПИ между группой 1 (2,36 ± 0,06) и группой 2 (2,44 ± 0,05) отличались статистически значимо (p <0,0001). Межквартильный размах в группе 2 (2,21 – 2,52) больше, чем в группе 1 (2,31 – 2,58), что говорит о большем проценте плодов с диспропорциональностью развития.

Полученные значения были сопоставлены с литературными данными, представленными в работе D. Roje и соавторов [4] (График 1).

График 1. – Распределения средних значений пондерального индекса в группах в сравнении с литературными данными в зависимости от недели гестации.

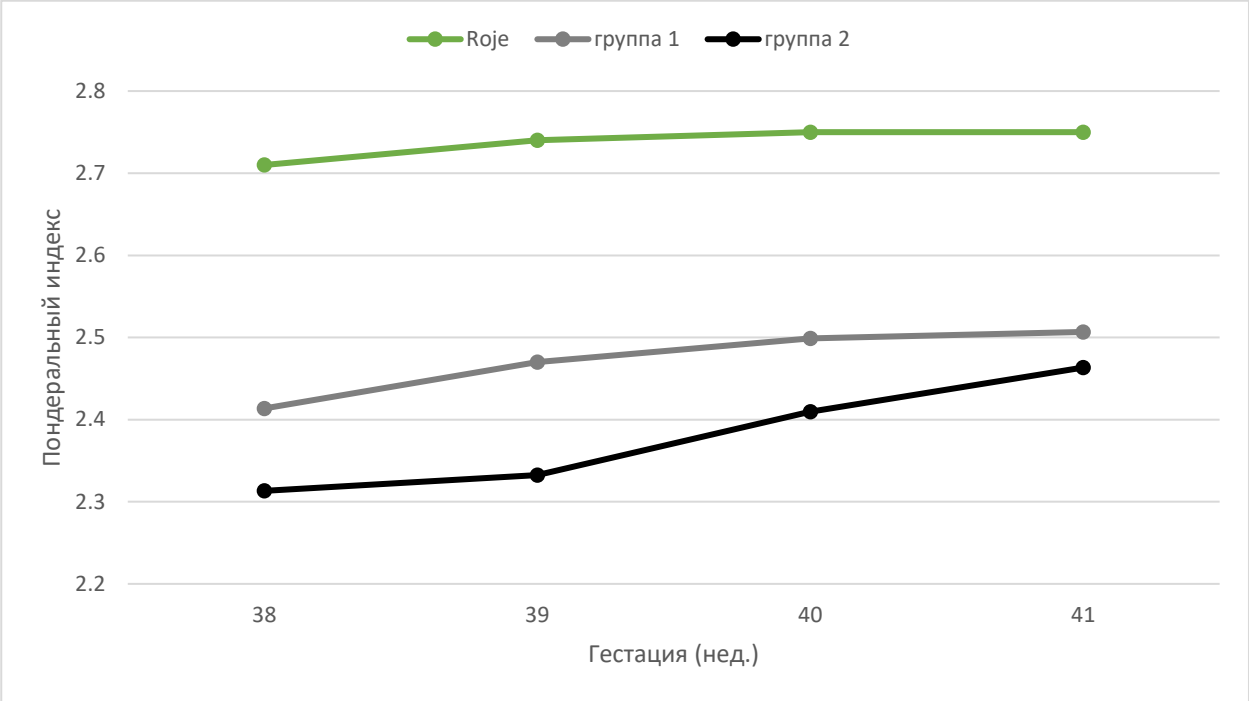

Низкий ПИ в обеих группах указывает на возможные трофические нарушения во внутриутробном периоде, ассоциированные с летальным исходом.

Заключение. Полученные результаты могут свидетельствовать необходимости комплексной оценке количественных метрик при сопоставлении клинических и патологоанатомических данных для корректной оценки трофических нарушений у плодов и новорождённых.

Список литературы.

1. Ponderal index: a better definition of the “at risk” group with intrauterine growth problems than birth-weight for gestational age in term infants. / R.A. Fay [et al.] // The Australian & New Zealand journal of obstetrics & gynaecology. – 1991. – Vol. 31, № 1. – P. 17–19.

2. Small-for-Gestational-Age Fetus, Investigation and Management (Green-top Guideline No. 31) [Электронный ресурс].- 2021. - Режим доступа: https://www.rcog.org.uk/en/guidelines-research-services/guidelines/gtg31/. - Дата доступа: 01.10.2021.

3. Ponderal index for discrimination between symmetric and asymmetric growth restriction: percentiles for neonates from 30 weeks to 43 weeks of gestation. / E. Landmann [et al.] // The journal of maternal-fetal & neonatal medicine. – 2006. – Vol. 19, № 3. – P. 157–160.

4. Gestational age--the most important factor of neonatal ponderal index. / D. Roje [et al.] // Yonsei medical journal. – 2004. – Vol. 45, № 2. – P. 273–280.

ПРЕДИКТОРЫ РАЗВИТИЯ ЦЕРЕБРАЛЬНОЙ МИКРОАНГИОПАТИИ ПРИ ДИФФУЗНЫХ ГЛИАЛЬНЫХ ОПУХОЛЯХ У ДЕТЕЙ

Михалевская Т.М., Капуза Д.Р., Быданов О.И.
ГУ «Республиканский научно-практический центр детской онкологии, гематологии и иммунологии»
Беларусь, Минск
Конопля Н.Е.
ГУ «Республиканский научно-практический центр онкологии и медицинской радиологии им.Н.Н.Александрова»,
Беларусь, Минск

Появление инсультов и когнитивных нарушений чаще происходит у реконвалесцентов опухолей головного мозга, чем в общей популяции. Это обусловлено развитием у такой группы больных признаков церебральной микроангиопатии, выявление предикторов и частоты этого патологического процесса и явилось целью настоящей работы. Установлены достоверные ассоциации между наличием мутации BRAFV600E и/или транслокации FGFR2 и мутации IDH1R132H с поражением стенки мелких сосудов головного мозга при диффузных глиомах, что свидетельствует о наличии прогностической значимости определения драйверных молекулярно-генетических изменений для оценки риска развития церебральной микроангиопатии.

Ключевые слова: *диффузные глиомы; церебральная микроангиопатия; мутации*

PREDICTORS OF THE DEVELOPMENT OF CEREBRAL MICROANGIOPATHY IN DIFFUSE GLIAL TUMORS IN CHILDREN

Mikhalevskaya T.M., Kapura D.R., Bydanov O.I.
Belarusian Research Center for Pediatric Oncology, Hematology and Immunology
Belarus, Minsk R-n, d. Borovliany
Konoplia N.E.
State Institution
«N. N. Alexandrov National Cancer Centre of Belarus»
Belarus, Lesnoy, Minsk District

The occurrence of strokes and cognitive impairment occurs more often in convalescents of brain tumors, than in the general population. This is due to the development of signs of cerebral microangiopathy in such a group of patients, the identification of predictors and frequency of this pathological process was the purpose of this work. Reliable associations have been established between the presence of BRAFV600E mutation and or FGFR2 translocation and IDH1R132H mutation with damage to the wall of small cerebral vessels in diffuse gliomas, which indicates the presence of prognostic significance of determining driver molecular genetic changes to assess the risk of developing cerebral microangiopathy.

Keywords: *diffuse gliomas; cerebral microangiopathy; mutations*

Актуальность. Церебральная микроангиопатия или болезнь мелких сосудов (англ. small vessel disease), связанная с возрастом и сосудистыми факторами риска, является одной из главных проблем здравоохранения развитых стран мира, что обусловлено её высокой распространенностью, инвалидизацией пациентов вследствие когнитивных расстройств, ишемических и геморрагических инсультов. Известно, что инсульты и когнитивные расстройства достоверно чаще возникают у реконвалесцентов опухолей головного мозга, чем в общей популяции [1-3]. Дебют инсультов, как и появление нарушений когнитивных функций, происходит в этой группе больных значительно раньше [2,3].

Диагностика церебральной микроангиопатии при опухолях головного мозга, в том числе в рамках высокотехнологичной медицинской помощи зачастую осложняется трудностью проведения дифференциальной диагностики опухолевого и сосудистого поражения на МРТ, частым наличием у таких пациентов сопутствующего лучевого поражения мозга вследствие проведения лучевой терапии, а также невозможностью идентификации начальных проявлений микроангиопатии при использовании визуализирующих методов исследования [4].

Развитие лучевого повреждения мозговой ткани на фоне имеющейся микроангиопатии значительно увеличивает риск развития тяжелых инсультов и дегенеративных изменений у пациентов, что осложняет проведение реабилитационных мероприятий и снижает в дальнейшем качество и продолжительность жизни пациентов. Сокращение объема лучевой терапии в свою очередь увеличивает риск рецидива опухоли и /или уменьшает вероятность выхода в ремиссию.

Исследований по изучению значимости молекулярно-генетических маркеров у больных с диффузными глиомами в качестве предикторов церебральной микроангиопатии разной степени выраженности до настоящего времени не проводилось. Уточнение патогенетической значимости данного механизма повреждения мозга может стать основой принципиально новых подходов в ведении и лечении больных с церебральной микроангиопатии, возникшей на фоне глиом.

Цель исследования: ретроспективно оценить частоту и выявить предикторы церебральной микроангиопатии при диффузных глиальных опухолях у детей

Материалы и методы. В исследование вошли 77 пациентов с диффузными астроцитомами в возрасте до 18 лет, наблюдавшихся в Республиканском научно-практическом центре Детской онкологии, гематологии и иммунологии с 2015 по 2021гг. Среди них были 35 мальчиков, 42 девочки. Средний возраст больных составил 10,6 лет. Все пациенты до выявления опухоли были ранее здоровы. Исследовался материал, забранный во время первичной диагностической операции, до проведения операции

пациентам не проводилось ни лучевое лечение, ни лечение химиопрепаратами. Ретроспективный гистологический анализ микропрепаратов включал определение нозологической формы и выявление нейропатологических феноменов, связанных с церебральной микроангиопатией. Определение молекулярно-генетических нарушений происходило путем определения суррогатных иммуногистохимических маркеров с антителами к IDH1R132H, p53, BRAFV600E, H3K27 trimethylated, ATRX и цитогенетическим методом путем оценки статуса генов CDKN2A, FGFR2, ALK, ROS1, NTRK1, коделеции 1p/19q. Статистическая обработка материала проводилась с помощью программ Statistica 6.0. Сравнение качественных признаков проведено с помощью таблиц сопряженности 2x2, проверка гипотез по критерию $\chi 2$ или Фишера. Статистически значимыми считали различия, при которых вероятность события была $p \leq 0,05$.

Результаты. В 75 из 77 случаев диффузных астроцитом были выявлены изменения экспрессии суррогатных иммуногистохимических маркеров и/или цитогенетические аберрации. А именно, у 8 пациентов была выявлена мутация IDH1R132H с сопутствующей коделецией 1p/19q в 2 случаях, а также с утратой экспрессии ATRX и p53 в 6 случаях; в 9 образцах опухолей был обнаружен ALT-фенотип; у 8 пациентов было обнаружено нарушение экспрессии H3K27 trimethylated в сочетании с диффузной экспрессией p53 и утратой ATRX. У 22 пациентов была выявлена мутация BRAFV600E, в 5 случаях в сочетании с делецией CDKN2A; у 2 пациентов выявлена транслокация гена FGFR2; у 3 пациентов транслокации генов семейства RTK (ALK, ROS1, NTRK1). Четыре пациента были отнесены в группу с транслокацией MYB, 14 пациентов - в группу с альтерациями гена FGFR1. Моносомия 10 хромосомы была обнаружена у 3 пациентов.

В результате исследования признаки церебральной микроангиопатии были выявлены у 25 пациентов (32,5% случаев). Наиболее часто встречались расширение периваскулярных пространств (35 случая), периваскулярная бледность миелиновых волокон (25 случаев), микрогеморрагии (36 случаев). Появление извитых сосудов наблюдалось в 3 случаях. Микроинфаркты и участки рарефакции были обнаружены у 19 пациентов. Микроинфаркты представляли собой небольшие очаги с мелким сосудом в центре или без него, с бледностью волокон, потерей нейронов, повреждением аксонов и воспалением в виде астроцитоза, микроглиоза и инфильтрацией микроглией.

Признаки лейкоареоза – патологическое изменение белого вещества, которое вызвано нарушением перфузии артериол, питающих глубокие структуры мозга, были обнаружены в 15 случаях. На светооптическом уровне при этом определяется демиелинизация с деструкцией аксонов, вакуолизация, утрата олигодендроглии, участки рарефакции. В 17 случаях были выявлены разрастания фибробластов вокруг расширенного венозного сосуда – венозный коллагеноз.

Оценка тяжести поражения мелких сосудов проводилось с использованием модифицированной шкалы Eziri [5]. Тяжелое поражение мелких сосудов мозга (2-3 степень) была выявлена у 25 пациентов, легкая (1 степень) или отсутствие поражения – у 52 пациентов.

Гиперваскуляризация с увеличением количества ветвей сосудов, с кальцинацией стенки сосудов и выпадение кристаллов кальция в периваскулярное пространство встречались в 12 случаях. В 6 случаях кальцинация носила выраженный характер , кальцинаты сливались между собой, вокруг определялись геморрагии, геморрагичские некрозы.

Была проведена оценка корреляций между выявленными генетическими нарушениями и признаками микроангиопатии. Наличие кортикальных микроинфарктов чаще всего было ассоциировано с мутацией BRAFV600E, транслокацией FGFR2 или мутацией IDH1R132H, на долю этих опухолей приходилось 78,9% всех микроинфарктов. Различия в частоте встречаемости микроинфарктов в зависимости от типа генетических изменений были статистически значимы. Поражение белого вещества мозга – лейкоареоз ($p=0.006$) и венозный коллагеноз ($p<0,001$) достоверно более часто встречались в опухолях с BRAFV600E или транслокацией FGFR2. Геморрагические инфаркты кровоизлияния чаще всего происходили в опухолях с моносомией 10 хромосомы ($p<0,001$), в опухолях с транслокацией FGFR2 ($p=0.263$) и транслокациях RTK ($p=0.09$).

Заключение. Настоящее исследование, особенностью которого был одновременный анализ канцерогенных молекулярно-генетических маркёров диффузных глиом и показателей, характеризующих церебральной микроангиопатии, выявило достоверные ассоциации между наличием мутации BRAFV600E и или транслокации FGFR2 и мутации IDH1R132H и поражением стенки мелких сосудов, что свидетельствует о наличии прогностической значимости определения драйверных молекулярно-генетических изменений для оценки риска развития церебральной микроангиопатии. Также выявлена взаимосвязь между наличием транслокаций FGFR2, RTK и моносомией 10 хромосомы и повышенной частотой внутриопухолевых кровотечений и геморрагических некрозов.

Список литературы.

1. Lindvig K, The pattern of cancer in a large cohort of stroke patients / Lindvig K, Møller H, Mosbech J and Jensen OM. // Int J Epidemiol. – 1990. - Vol.19. - P.498–504. doi: 10.1093/ije/19.3.498.

2. Stroke in patients with cancer: Incidence and etiology / Cestari DM, [et al.]. // Neurology. -2004. - Vol. 62. - P. 2025–2030. doi: 10.1212/01.wnl.0000129912.56486.2b

3. Stroke risk factor, pattern and outcome in patients with cancer / Zhang YY, [et al.]// Acta Neurol Scand. -2006. –Vol. 114. –P.378–383. doi: 10.1111/j.1600-0404.2006.00709.x

4. Arboix A., Cerebrovascular disease in the cancer patient / Arboix A. // Rev Neurol. – 2000. - Vol. 31. – P.1250–1252.

5. Esiri MM, Neuropathological assessment of the lesions of significance in vascular dementia / Esiri MM, Wilcock GK, Morris JH. // J Neurol Neurosurg Psychiatry. -1997. - Vol.63. -P. 749–53.

НОВЫЕ ВОЗМОЖНОСТИ В ПАТОМОРФОЛОГИЧЕСКОЙ ДИАГНОСТИКЕ БЕСПЛОДИЯ У ЖЕНЩИН

Мотолянец П.М., Юдина О.А.
ГУ «Республиканский клинический медицинский центр»
Управления делами Президента Республики Беларусь,
Беларусь, Минск

Был разработан оптимальный способ пробоподготовки и окраски препаратов, приготовленных из фолликулярной жидкости методом жидкостной цитологии с оценкой возможностей морфологического исследования с применением дополнительных окрасок и иммуноцитохимического исследования гранулезных клеток, что представляет интерес для поиска диагностических инструментов прогнозирования эффективности вспомогательных репродуктивных технологий при бесплодии.

***Ключевые слова**: фолликулярная жидкость, гранулезные клетки, бесплодие, жидкостная цитология*

NEW POSSIBILITIES IN PATHOMORPHOLOGICAL DIAGNOSIS OF INFERTILITY IN WOMEN

Motolyanets P., Yudina O.
"Republican Clinical Medical Center"
of the Administration of the President of the Republic of Belarus,
Belarus, Minsk

An optimal method for sample preparation and staining of preparations prepared from follicular fluid by liquid cytology with an assessment of the possibilities of morphological studies using additional stains and immunocytochemical studies of granulosa cells is proposed, which is of interest for the search for diagnostic tools for predicting the effectiveness of assisted reproductive technologies in infertility.

***Key words:** follicular fluid, granulosa cells, infertility, liquid cytology*

Актуальность: вспомогательные репродуктивные технологии (ВРТ) широко применяются для решения проблемы бесплодия. К сожалению, остается высоким процент неудачных попыток экстракорпорального оплодотворения (ЭКО) [1-3]. Возникает необходимость в диагностических инструментах и тестах, которые с одной стороны позволят корректировать протокол ведения пациенток при применении ВРТ, с другой – помогут в прогнозировании успешности процедуры.

Особый интерес представляет оценка состояния яичников и гранулезных клеток, в частности. Эти клетки обеспечивают условия для роста и созревания яйцеклетки, а также непосредственно влияют на течение беременности путем синтеза половых гормонов.

Морфологическая оценка яичников затруднительна ввиду ограниченного объема ткани, получаемой при биопсии [4]. При заборе яйцеклеток в ходе проведения ЭКО остается большое количество фолликулярной жидкости, содержащей гранулезные клетки.

В изученной нами литературе отсутствуют сообщения о патоморфологическом исследовании фолликулярной жидкости человека с применением методов жидкостной цитологии [4-6].

Цель: разработка оптимального способа пробоподготовки и окраски препаратов и оценка возможностей морфологического исследования фолликулярной жидкости.

Материалы и методы исследования: исследовали фолликулярную жидкость от 7 пациенток. Пробы отстаивали в течение 45 минут, удаляли надосадочную жидкость, а осадок помещали в специальную виалу с консервирующим раствором. Цитологические препараты изготавливали в процессоре жидкостной цитологии «CellPrep AUTO» (Biodine, Корея) методом фильтрации. Полученный клеточный монослой диаметром 19-20 мм окрашивали гематоксилином-эозином и по Папаниколау в автостейнере по стандартной методике. Микроскопическая оценка и фотосъемка проводилась с помощью микроскопа Leica DM2500 оснащенного камерой DMC5400.

Полученные результаты. Получены препараты с высокой клеточностью. Гранулезные клетки в монослое распределены равномерно, преимущественно в виде пластов и мелких групп. При этом элементы крови и слизи практически отсутствуют. Цитоплазма клеток обильная мелкозернистая сиренево-розовая при окраске по Папаниколау и ярко-розовая при окраске гематоксилином-эозином. Ядра гранулезных клеток мелкие округлые и гиперхромные (рис. 1).

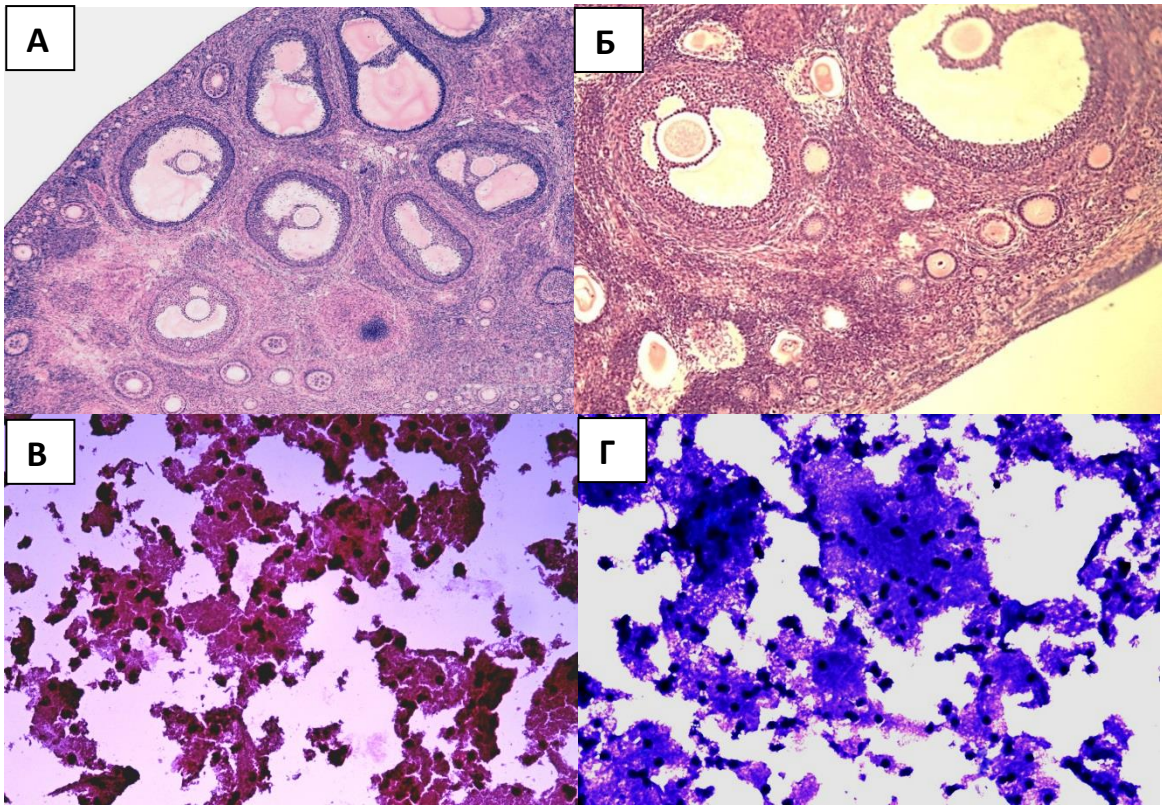

Рисунок 1. – Морфология гранулезных клеток: А – гистологический срез ткани яичника, окраска гематоксилином и эозином, увеличение 25; Б - гистологический срез ткани яичника, окраска гематоксилином и эозином, увеличение 50; В – цитологический препарат фолликулярной жидкости, окраска гематоксилином и эозином, увеличение 200; Г – цитологический препарат фолликулярной жидкости, окраска по Папаниколау, увеличение 200.

Заключение: в препаратах, приготовленных из фолликулярной жидкости методом жидкостной цитологии, сохраняются морфологические особенности гранулезных клеток.

Количество материала от каждой пациентки достаточно для выполнения дополнительных окрасок и иммуноцитохимического исследования.

Оценка морфологии и иммунофенотипа гранулезных клеток представляет интерес для поиска диагностических инструментов прогнозирования эффективности ВРТ и подлежит дальнейшему изучению [6-10].

Список литературы.

1. Ovarian biopsy in infertile patients with ovarian dysfunction / V. Vital-Reyes [et al.] // Int. J. Gynecol. Pathol. – 2006. - № 25 (1). – P. 90-94.

2. Ovarian biopsy has no role as a routine diagnostic test of ovarian reserve: a systematic review / Ricky Kwok, Neil P Johnson // Reproductive BioMedicine Online – 2012. - № 24. – P. 492 – 495.

3. Follicular density in ovarian biopsy of infertile women: a novel method to assess ovarian reserve / A. Lass [et al.] // Hum. Reprod. – 1997. - № 12 (5).P. 1028-1031.

4. Development of a novel protocol for isolation and purification of human granulosa cells / R. A. Chilvers [et al.] // J. Assist Reprod. Genet. – 2012. – № 29. – P. 547–556.

5. LH-Receptor Gene Expression in Human Granulosa and Cumulus Cells from Antral and Preovulatory Follicles / J.Jeppesen [et al.] // J. Clin. Endocrinol. Metab. – 2012. - № 97 (8). – P. 524–531.

6. Expression of receptors for insulin-like growth factor-I and transforming growth factor-beta in human follicles / J. Qu [et al.] // Mol. Hum. Reprod. – 2000. - № 6 (2). – P. 137-145.

7. Anti-Müllerian hormone and progesterone levels in human follicular fluid are predictors of embryonic development / O'Brien Yvonne [et al.] // Reproductive Biology and Endocrin. – 2019. - № 17. – P. 47.

8. Characteristics of follicular fluid in ovaries with endometriomas / E. Giacomini [et al.] // Eur. J. Obstet.Gynecol.Reprod. Biol. – 2017. – P. 34-38.

9. Cell-free nucleic acids and melatonin levels in human follicular fluid predict embryo quality in patients undergoing in-vitro fertilization treatment / H. L. Khan [et al.] // J. Gynecol.Obstet. Hum. Reprod. – 2020. - № 49 (1). – P. 101624.

10. Follicular fluid progesterone concentration is associated with fertilization outcome after IVF: a systematic review and meta-analysis / N. Bernadett [et al.] // Reprod. Biomed. Online. – 2019. - № 38 (6). – P. 871-882.

МОРФОЛОГИЧЕСКАЯ ХАРАКТЕРИСТИКА ИЗМЕНЕНИЙ В ПЕРИПРОТЕЗНЫХ ТКАНЯХ ПРИ РЕВИЗИОННОМ ЭНДОПРОТЕЗИРОВАНИИ КОЛЕННОГО СУСТАВА

Мохаммади М.Т.
ГУ «Республиканский научно-практический центр травматологии и ортопедии», Беларусь, Минск
Пашкевич Л.А.
ГУ «Республиканский научно-практический центр травматологии и ортопедии», Беларусь, Минск
Эйсмонт О.Л.
ГУ «Республиканский научно-практический центр травматологии и ортопедии», Беларусь, Минск
Лукашевич А.А.
ГУ «Республиканский научно-практический центр травматологии и ортопедии», Беларусь, Минск

Количество ревизионных операций с момента начала проведения операций тотального эндопротезирования в Республики Беларусь неуклонно растет. Проведено ретроспективное исследование гистологических препаратов удаленных костных и мягких тканей 20 пациентов, полученные при операциях ревизионного эндопротезирования в РНПЦ травматологии и ортопедии. Полученные данные позволяют определить объемы и методы медицинской реабилитации для достижения наиболее благоприятного результата после ревизионного эндопротезирования.

Ключевые слова: *морфологическое исследование, ревизионное эндопротезирование*

MORPHOLOGICAL CHARACTERISTICS IN PERIPROSTHETIC TISSUES DURING REVISION KNEE JOINT REPLACEMENT

Mohammadi M.T.
Republican Scientific and Practical Center of Traumatology and Orthopedics, Minsk, Belarus
Pashkevich L.
Republican Scientific and Practical Center of Traumatology and Orthopedics, Minsk, Belarus

Eismont O.
Republican Scientific and Practical Center of Traumatology and Orthopedics,
Minsk, Belarus
Lukashevich A.
Republican Scientific and Practical Center of Traumatology and Orthopedics,
Minsk, Belarus

The number of revision surgeries has been steadily growing since the start of total arthroplasty in the Republic of Belarus. A retrospective study of histological preparations of removed bone and soft tissues of 20 patients obtained during revision arthroplasty at the Republican Scientific and Practical Center for Traumatology and Orthopedics was carried out. The data make it possible to determine the scope and methods of medical rehabilitation to achieve the most favorable result after revision arthroplasty.

Key words: *morphological study, revision arthroplasty*

Актуальность: С момента внедрения в клиническую практику тотальное эндопротезирование играет огромную роль в лечении различных патологических процессов коленного сустава. По данным мировой статистики, ревизионное эндопротезирование коленного сустава (РеЭКС) ежегодно составляет до 10-15% от количества первично установленных эндопротезов.[1] Тотальное или однокомпонентное РеЭКС производится при нестабильности эндопротеза коленного сустава различной этиологии: асептическая нестабильность коленного сустава, септическая нестабильность коленного сустава, опухолевые процессы в коленном суставе [2]. При постановке показаний к ревизионному вмешательству необходимо установить причину неудачного исхода предыдущей операции [3]. Вопросы морфологической диагностики изменений в перипротезных тканях при РеЭКС в настоящее время остаются не решенными окончательно и не нашедшими достаточного освещения в работах отечественных и зарубежных авторов, что послужило основанием для проведения настоящего исследования.

Цель: определить морфологические изменения в удаленных перипротезных тканях коленного сустава при РеЭКС для выявления причины нестабильности эндопротеза коленного сустава.

Материалы и методы исследования: материалом для настоящего исследования послужили гистологические препараты перипротезных тканей пациентов, полученные при операциях РеЭКС. Патоморфологические исследования материала осуществлялись по общепринятой гистологической методике изучения мягкой и костной тканей.

Полученные результаты. Изучение перипротезных мягких тканей бедренного и большеберцового компонентов, взятых во время операции РеЭКС, показало, что во всех наблюдениях имел место хронический

продуктивный асептический воспалительный процесс. В костной ткани в области бедренного и большеберцового компонентов был выявлен разной степени выраженности остеолизис. Рентгенологически в наблюдениях с выраженной нестабильностью бедренного или большеберцового компонентов эндопротеза, отмечалась широкая зона костной резорбции в области одного или двух мыщелков бедренной или большеберцовой кости. Данная область морфологически характеризовалась широкой прослойкой грануляционно-фиброзной ткани между элементом эндопротеза и костью. Причиной формирования костных дефектов при РеЭКС являлся остеолизис вокруг компонентов импланта под воздействием продуктов износа полиэтиленового вкладыша, что сопровождалось повышением плотности макрофагов в перипротезной фиброзно-грануляционной ткани, некрозом и приводило к нестабильности и миграции компонентов эндопротеза (рисунок 1).

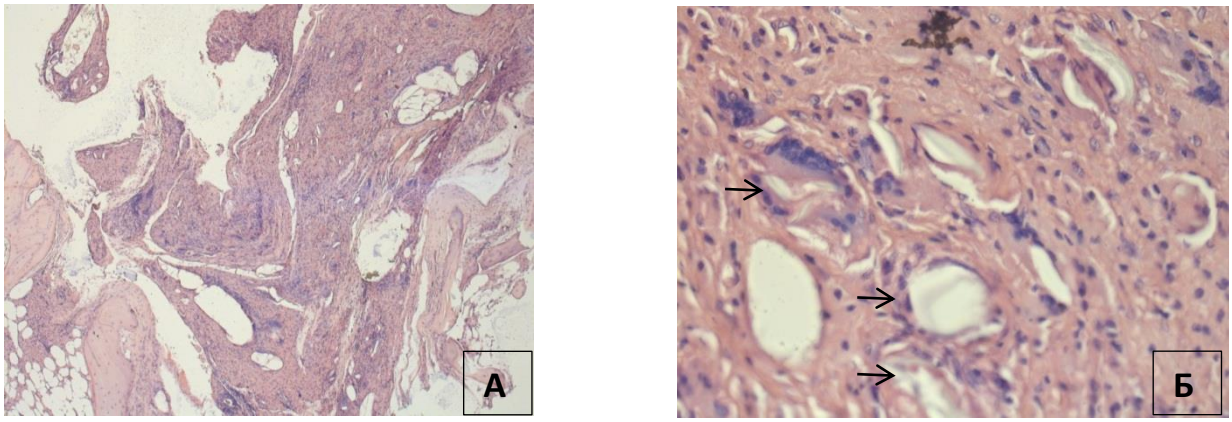

Рисунок 1. – Фиброзно-грануляционная ткань с многоядерными гигантскими клетками инородных тел, с полостями заполненными продуктами износа (отмечены стрелками), мелкими фрагментами некротизированной кости на месте внутреннего мыщелка бедренной кости:

А – Окраска гематоксилином и эозином. Ув. × 50

Б – Окраска гематоксилином и эозином. Ув. × 100

Сопоставление результатов патоморфологического исследования с клинико-рентгенологическими данными показывает прямые корреляционные связи между ними. Толщина и строение фибробластической ткани, характер воспаления и накопления продуктов износа полиэтилена определяют выраженность остеолиза перипротезной костной ткани. В свою очередь, степень деструкции костной ткани коррелирует с рентгенологически выраженной радиорезистентной зоной костной резорбции и с клиническими признаками нестабильности и длительностью процесса.

Заключение. Проведенные патоморфологические исследования убедительно показывают, что накопление продуктов износа полиэтилена и остеолизис, возникающие в зоне комплекса «кость-металл» в бедренном и

большеберцовом компонентах, являются причиной приводящей к формированию костных дефектов и асептической нестабильности эндопротеза. Асептическое продуктивное воспаление, возникающее вокруг продуктов износа, стимулирует остеолитический процесс. Проведенные исследования показывают, что выраженность продуктивного воспаления и остеолизис находятся в прямой зависимости от накопления продуктов износа полиэтилена.

Сопоставление результатов патоморфологического исследования с клинико-рентгенологическими данными показывает прямые корреляционные связи между ними. Толщина и строение фибробластической ткани, характер воспаления и накопления продуктов износа полиэтилена определяют выраженность остеолиза перипротезной костной ткани.

Список литературы.

1. Seven to 10 years followup of an anatomic hip prosthesis. An international study / Herrera A. [et al.] // Clinical Orthopaedics. – 2004. - № 423 – P.129–137.

2. Knee replacement / Carr A/J., [et al.] // Lancet. – 2012. - №379(9823) – P.1331–1340.

3. Long-term survival rate of implants and modes of failure after revision total knee arthroplasty by a single surgeon / Bae D.K., [et al.]. // J Arthroplasty. – 2013. - № 28(7) – p. 1130-4.

МОРФОЛОГИЧЕСКИЕ И ИММУНОГИСТОХИМИЧЕСКИЕ АСПЕКТЫ ДИАГНОСТИКИ КОСТНЫХ КИСТ КОНЕЧНОСТЕЙ У ДЕТЕЙ

Мохаммади М.Т.
ГУ «Республиканский научно-практический центр травматологии и ортопедии»,
Беларусь, Минск
Шпилевский И.Э.
ГУ «Республиканский научно-практический центр травматологии и ортопедии»,
Беларусь, Минск
Пашкевич Л.А.
ГУ «Республиканский научно-практический центр травматологии и ортопедии»,
Беларусь, Минск
Соколовский О.А.
ГУ «Республиканский научно-практический центр травматологии и ортопедии»,
Беларусь, Минск
Лукашевич А.А.
ГУ «Республиканский научно-практический центр травматологии и ортопедии»,
Беларусь, Минск

В ходе данного исследования были изучены морфологические особенности костных кист конечностей у детей. Для исключения диагностических ошибок, определения биологического поведения и потенциала агрессивности кист был проведен иммуногистохимический поиск с различными антителами.

Ключевые слова: *костная киста, морфологическое исследование, иммуногистохимия*

MORPHOLOGICAL AND IMMUNOHISTOCHEMICAL ASPECTS OF DIAGNOSTICS OF LIMB BONE CYSTS IN CHILDREN

Mohammadi M.T.
Republican Scientific and Practical Center of Traumatology and Orthopedics,
Minsk, Belarus
Shpileusky I.
Republican Scientific and Practical Center of Traumatology and Orthopedics,
Minsk, Belarus
Pashkevich L.
Republican Scientific and Practical Center of Traumatology and Orthopedics,
Minsk, Belarus

Sokolovsky O.
Republican Scientific and Practical Center of Traumatology and Orthopedics,
Minsk, Belarus
Lukashevich A.
Republican Scientific and Practical Center of Traumatology and Orthopedics,
Minsk, Belarus

The morphological features of bone cysts of the extremities in children were studied. An immunohistochemical search was performed with various antibodies to eliminate diagnostic errors, determine the biological behavior and aggressiveness potential of the cysts,

Keywords: *bone cyst, morphological study, immunohistochemistry*

Актуальность. Костные кисты (КК) чаще всего встречаются у лиц детского возраста. Существует два вида КК: простая костная киста (ПКК) и аневризмальная костная киста (АКК), однако однозначных критериев, позволяющих их дифференцировать на этапе клинико-инструментального обследования, нет [1]. Существует ряд доброкачественных новообразований костей, по клинико-рентгенологической картине сходных с КК: единичные энхондромы, гигантоклеточная опухоль, единичные очаги фиброзной дисплазии и фиброзный кортикальный дефект [2]. Несмотря на наличие специфичных для этих новообразований признаков, чёткие морфологические критерии дифференциальной диагностики их и КК отсутствуют. Также классификация КК не позволяет в достаточной степени объективно дифференцировать тип кисты и характер её биологического поведения и активности, что способствует субъективному характеру определения лечебной тактики в различных лечебных учреждениях [3].

Цель. Изучить морфологические и иммуногистохимические характеристики костных кист конечностей у детей по данным архива Республиканского научно-практического центра травматологии и ортопедии.

Материалы и методы. В исследование были включены 156 случаев архивных и текущих гистологических препаратов у детей, в том числе: АКК – 39; 25% и ПКК – 117; 75%. Патоморфологические исследования материала осуществлялись по общепринятой гистологической методике изучения мягкой и костной тканей. Для проведения иммуногистохимических исследований образцов костных кист применялись следующие моноклональные антитела: Vimentin, Osteonectin, Ki-67, CD68, CD34 и CD31.

Полученные результаты. По данным морфологического исследования, макроскопически, операционный материал в случаях ПКК, как правило, представлен мелкими фрагментами тонкой фибробластической или костной кюретажной ткани. При микроскопическом изучении, стенка ПКК выстлана

фибробластической мембраной с плоским ограниченным слоем костных балок. Фибробластическая оболочка ПКК представлена тонким слоем волокнистой соединительной ткани, в которой отмечался остеогенез, разрозненные гигантские многоядерные клетки типа остеокластов, вместе с воспалительными клетками и макрофагами, нагруженными гемосидерином.

В случаях АКК, при макроскопическом исследовании операционного материала, в большинстве случаев, отмечаются фрагменты костной и мягкой кюретажной ткани. На разрезе ткани АКК видны полости различных размеров, заполненные кровью и разделенные гладкими соединительнотканными перегородками, имеющими мясистый вид. Микроскопически, АКК состоит из заполненных кровью кистозных пространств различных размеров, выстланных тонкими фибробластическими перегородками, построенными из волокнистой соединительной ткани. В оболочках кисты содержатся гигантские многоядерные клетки остеокластического типа, иногда видно значительное их скопление, глыбки остеоида или вновь образованные примитивные, слабо обызвествленные костные структуры, обилие кровеносных сосудов и, как правило, отложение гемосидерина. Встречаются также участки соединительной ткани, богатые сочными клеточными элементами с единичными фигурами правильных митозов. АКК отделяется от окружающей мягкой и мышечной ткани слоем реактивной кости. Также в фибробластических стенках кистозных полостей встречаются реактивные костные трабекулы, состоящие из незрелого остеоида и выстланые крупными остеобластами. В данных наблюдениях остеогенез имеет особый характер расположения остеоида: остеоиды откладываются линейно, и ориентированы параллельно вдоль стенки.

При ИГХ изучении маркера пролиферативной активности Ki-67 выявлено, что пролиферативная активность АКК выше ПКК. Данный факт клинически подтверждается более агрессивным поведением АКК. Однако, низкая экспрессия p53 в клетках обоих костных кист свидетельствует в пользу доброкачественности процесса. Выраженная экспрессия Vimentin у всех клеток тканей АКК и ПКК объясняет их мезенхимальный генез. Наличие экспрессии Osteonectin в фиброблстичкой части оболочек КК доказывает остеобластическое происхождение данных поражений.

Анализ экспрессии макрофагального маркера CD68 на выявление гигантских многоядерных клеток типа остеокластов показывает более выраженную экспрессию CD68-позитивных клеток в случаях с АКК, чем с ПКК (рисунок 1).

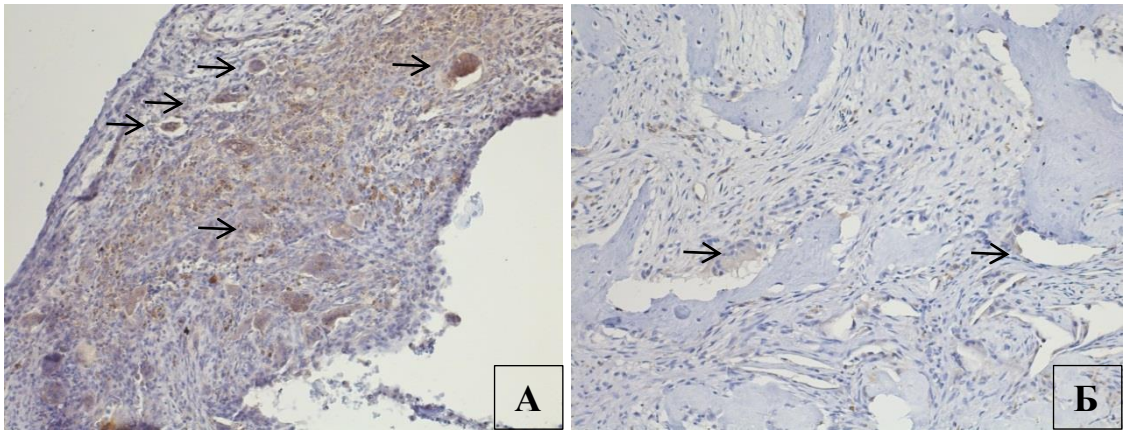

Рисунок 1. – Иммуногистохимическая окраска с CD68 на выявление гигантских многоядерных клеток типа остеокластов:

А – Аневризмальная костная киста. Множество гигантских многоядерных клеток с равномерным распределением в оболочке кисты (указаны стрелками). Окраска гематоксилином и эозином. Ув. ×200.

Б – Простая костная киста. Наличие 2-ух гигантских многоядерных клеток в поле зрения (указаны стрелками). Окраска гематоксилином и эозином. Ув. ×200.

Косвенным подтверждением диагноза АКК является отсутствие эндотелиальных клеток на поверхности кистозных полостей (отрицательная экспрессия CD34, CD31), внутренним позитивным контролем в данном случае служат эндотелиоциты сосудов и капилляров АКК. Сравнительный анализ экспрессии CD34 в клетках АКК указывает на более выраженный ангиогенез в данном поражении по сравнению с ПКК.

Выводы. Все представители КК состоят из двух основных клеточных компонентов – клеток кисты (мононуклеары, веретеновидные клетки) и гигантских многоядерных клеток типа остеокластов в различных сочетаниях. Для исключения диагностических ошибок, определения биологического поведения и потенциала агрессивности кист был проведен ИГХ поиск с различными антителами. При ИГХ изучении маркера пролиферативной активности Ki-67 выявлено, что пролиферативная активность АКК выше ПКК. Низкая экспрессия p53 в клетках кист свидетельствует в пользу доброкачественности процесса. Выраженная экспрессия Vimentin у всех клеток тканей АКК и ПКК объясняет их мезенхимальный генез. Наличие экспрессии Osteonectin доказывает остеобластическое происхождение данных поражений.

Анализ экспрессии макрофагального маркера CD68 на выявление гигантских многоядерных клеток типа остеокластов показывает более выраженную экспрессию CD68-позитивных клеток в случаях с АКК, чем с ПКК. Сравнительный анализ экспрессии CD34 в клетках АКК указывает на более выраженный ангиогенез в данном поражении по сравнению с ПКК.

Список литературы.

1. Нейштадт, Э.Л. Опухоли и опухолеподобные заболевания костей / Э.Л. Нейштадт, А.Б. Маркочев – СПб: Фолиант, 2007.- 344 с.

2. Timothy B. Aneurysmal Bone Cyst / B. Timothy, P. James, J. Michael / Journal of the American Academy of Orthopaedic Surgeons, 2012. – Vol 20 (4) – P. 233-242.

3. Aneurysmal bone cyst-clinical and morphological aspects / R. Radulescu [et al.] // Romanian Journal of Morphology and Embryology, 2014. – Vol. 55 (3). – P. 977-981.

ПЭК-ОМА ПЕЧЕНИ: КЛИНИЧЕСКОЕ НАБЛЮДЕНИЕ

Набебина Т.И., Дубровский А.Ч.
ГУ РНПЦ ОМР им. Н.Н. Александрова
Минск, Беларусь

Был представлен клинический случай ПЭК-омы в печени. Авторами исследования было отмечено, что ПЭК-ома печени – редкое доброкачественное новообразование. Следует дифференцировать с другими опухолями печени, в том числе с гепатоцеллюлярным раком.

***Ключевые слова**: ПЭК-ома, частота, гистологическое строение, иммунофенотип.*

PEC-OMA OF THE LIVER: A CLINICAL OBSERVATION

Nabebina T.I., Dubrovsky A.C.
N.N. Alexandrov National Cancer Center of Belarus,
Lesnoy, Belarus

A clinical case of PEC-oma in the liver was presented. The authors of the study noted that PEC-oma of the liver is a rare benign neoplasm. It should be differentiated with other liver tumors, including hepatocellular carcinoma.

***Keywords:** PEC-oma, frequency, histological structure, immunophenotype*

Актуальность: ПЭК-омы — это мезенхимальные новообразования, состоящие из периваскулярных эпителиоидных клеток (ПЭК) - особых эпителиоидных клеток, которые связаны со стенками кровеносных сосудов и экспрессируют как маркеры меланоцитов, так и маркеры гладких мышц. Чаще встречается как спорадическая опухоль, редко может быть ассоциирована с туберозным склерозом. Возможна любая локализация процесса.

Материалы и методы: По данным АСОИ «Стационар» ГУ РНПЦ ОМР им. Н.Н. Александрова за период 2011 – 2021 гг. зарегистрировано два случая ПЭК-омы печени. Пациенты – женщины 74 и 57 лет. В одном случае имело место сочетание с ангиолейомиомой почки (УЗИ-данные). В предоперационном периоде оба случая оценивались как гепатоцеллюлярный рак, проведено хирургическое лечение. Выполнено гистологическое и иммуногистохимическое исследование операционного материала.

Полученные результаты: Опухоль состоит из эпителиоидных и веретеновидных клеток с обильной гранулярной эозинофильной, частично светлой цитоплазмой, круглыми ядрами с небольшими ядрышками. Опухолевые клетки формируют гнезда и трабекулы, очагово с характерным периваскулярным ростом, замещающим стенку сосуда вплоть до эндотелия. Митотические фигуры отсутствуют. Жировой и сосудистый компонент не определяется. При ИГХИ опухолевые клетки позитивны при реакции с меланоцитарными (HMB45, melan-A) и мышечным маркерам (SMA, Actin

Muscle, caldesmon), негативны при реакции с PanCK, Arginase, Hepatocyte. Отмечается низкий уровень пролиферативной активности (Ki67 2%).

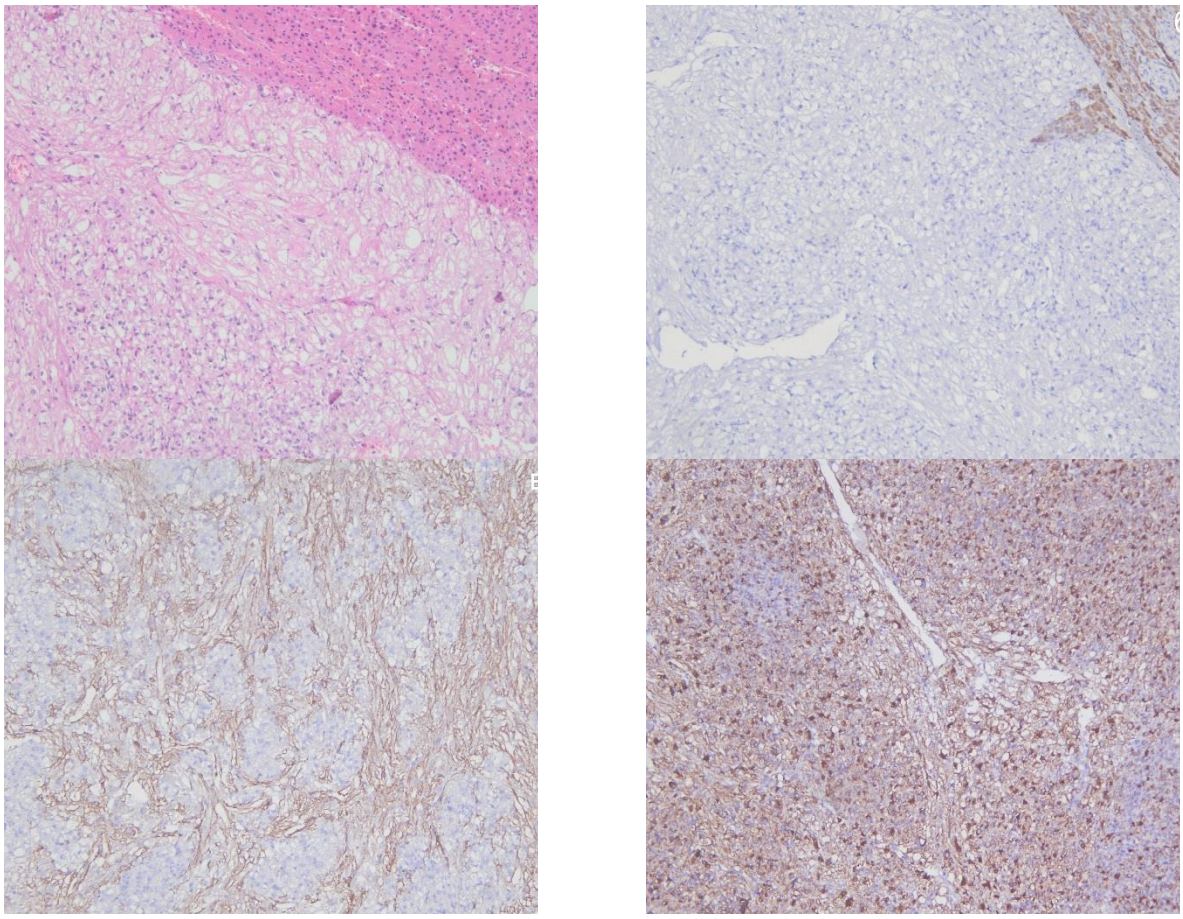

Рисунок 1. – Гистологическое строение и иммунофенотип ПЭК-омы печени: а) окраска гематоксилином-эозином х100, б) негативная реакция с Hepatocyte, в) позитивная реакция с caldesmon, д) позитивная реакция с HMB45.

Заключение: ПЭК-ома печени редкое доброкачественное новообразование. Следует дифференцировать с другими опухолями печени, в том числе с гепатоцеллюлярным раком.

Список литературы.

1. The 2019 WHO classification of tumours of the digestive system / I.D. Nagtegaal [et al.] // Histopathology. – 2020. – Vol. 2. – № 76. – P. 182–188.

2. The 2020 WHO Classification of Tumors of Soft Tissue: Selected Changes and New Entities / J.H. Choi [et al.] // Adv Anat Pathol. – 2021. – №1. – P. 144–158.

ПРИМЕНЕНИЕ ДИСТАНЦИОННЫХ ТЕХНОЛОГИЙ ПРИ ПРАКТИЧЕСКМ ОБУЧЕНИИ СТУДЕНТОВ ПО ДИСЦИПЛИНЕ «ПАТОЛОГИЧЕСКАЯ АНАТОМИЯ. КЛИНИЧЕСКАЯ ПАТОЛОГИЧЕСКАЯ АНАТОМИЯ» В УСЛОВИЯХ ПАНДЕМИИ COVID-19

Надеев А.П.,
Карпов М.А.
ФГБОУ ВО «Новосибирский государственный медицинский университет», Новосибирск, Россия

Были изучены особенности преподавания дисциплины «Патологическая анатомия» в условиях эпидемии новой короновирусной инфекции с использованием традиционных и инновационных форм и средств обучения.

Ключевые слова: *патологическая анатомия; дистанционное образование; практические навыки*

THE USE OF REMOTE TECHNOLOGIES IN THE PRACTICAL TRAINING OF STUDENTS IN THE DISCIPLINE "PATHOLOGY. CLINICAL PATHOLOGY" DURING THE COVID-19 PANDEMIC

Nadeev A.P.,
Karpov M.A.
Novosibirsk State Medical University, Novosibirsk, Russia

The specific features of teaching the discipline of Pathological Anatomy in the context of an epidemic of a new coronavirus infection using traditional and innovative forms and means of teaching were studied.

Keywords: *pathology; distance education; practical skills.*

Актуальность. Современное развитие высшего медицинского образования, вызванное социально-экономическими преобразованиями в России, постоянный рост объема учебной и научной информации, увеличение количества изучаемых дисциплин при неизменных сроках обучения в медицинских вузах потребовали перехода на качественно новый уровень обучения, отвечающий современным требованиям: строгого соответствия нормативно-правовым актам, обеспечение фундаментальности образования, усиление практической направленности [1]. В соответствии с Федеральными государственными образовательными стандартами важной частью подготовки студентов становится практическая составляющая их обучения. Практическое обучение студента может реализоваться разными способами, путем оптимального сочетания традиционных и инновационных форм и средств обучения.

Современные востребованные активные методы обучения (практические навыки) включают использование симуляционных тренажеров, пластиковых

муляжей, интерактивных форм обучения, компьютерных программ и другое. Тем не менее, практические навыки по дисциплине «патологическая анатомия, клиническая патологическая анатомия» на основании профессиональных компетенций (уметь, владеть) должны формироваться с использованием проверенных временем традиционных методов обучения. Вопросы практического применения полученных студентами теоретических знаний, формирование у них практических навыков в курсе патологической анатомии имеет ряд трудностей, обусловленных нормативными актами, регламентирующих деятельность патологоанатомической службы России.

Материалы и методы исследования. На базе кафедры патологической анатомии Новосибирского государственного медицинского университета (НГМУ) расположено патологоанатомическое отделение многопрофильного лечебно-профилактического учреждения г. Новосибирска (коечный фонд составляет 1500), а сотрудники кафедры в течение многих десятилетий, начиная со времени основания НГМУ в 1935 г., не только работали врачами-патологоанатомами, но и возглавляли это отделение. Патологоанатомическое отделение многопрофильной больницы является централизованным, и ежегодно, в том числе и по итогам 2020 г., в нем проводится более 2000 патологоанатомических вскрытий и исследуется около 150 тыс. объектов операционно-биопсийного материала. Таким образом, на кафедре патологической анатомии НГМУ за многие годы сложился уникальный учебно-производственный комплекс, который обеспечивает, с одной стороны, подготовку кадров для патологоанатомической службы Новосибирской области,и методическое руководство ее деятельностью, а, с другой стороны, кафедра патологической анатомии имеет солидную учебно-методическую базу, что позволяет расширить фонд учебно-методических материалов для обучения студентов, ординаторов и врачей-курсантов.

Результаты. Значительная учебная нагрузка (преподавание патологической анатомии в рамках непрерывного постдипломного образования) и практическая деятельность потребовали увеличения существующих площадей секционных залов и использование новых активных методов обучения. В этой связи, на кафедре патологической анатомии в 2013 г. был организован отдельный анатомический (секционный) зал для обучения студентов и курсантов. Анатомический (секционный) зал оборудован новыми секционными столами, бестеневой лампой, видеокамерой с возможностью дистанционной передачи изображения и его архивирования, плазменными панелями по периметру зала, бактерицидными лампами (рисунок 1).

Рисунок 1. – Анатомический (секционный) зал для студентов для проведения патологоанатомических вскрытий

Анатомический (секционный) зал используется для практического обучения студентов 2, 3 и 6 (секционно-биопсийный цикл) курсов всех факультетов, клинических ординаторов, курсантов факультета повышении квалификации (включая профессиональную переподготовку по специальности «патологическая анатомия»), а также для студентов-кружковцев кафедры, подготовки студентов, участвующих в хирургических и акушерских олимпиадах.

Студенты, проходящие обучение на кафедре патологической анатомии, посещают патологоанатомическое вскрытие (2 - 3, 6 курс), составляют протоколы вскрытия, формулируют диагноз, сопоставляют его с клиническим диагнозом (6 курс, клинические ординаторы, курсанты). В процессе проведения патологоанатомического вскрытия преподаватель привлекает 1 - 2 студентов в качестве помощников, акцентирует внимание на обнаруженных патологических изменениях в органах. Для студентов 6 курсов, курсантов и клинических ординаторов разбор патологоанатомического вскрытия проводится по типу клинико-анатомической конференции с последующей дискуссией [2] (программированное обучение, по А.М. Смолкину [3]).

Кроме того, проблемы использования трупного материала для обучения имеются и у других кафедр морфологического профиля, прежде всего, кафедры анатомии человека. В этой связи, по заранее составленному и согласованному между кафедрами расписанию студенты 1 - 2 курсов, изучающих анатомию

человека, топографическую анатомию (3 - 4 курс), посещают вместе с преподавателем патологоанатомические вскрытия.

Конечно, методика проведения вскрытия, нормативная база (приказ МЗ РФ № 354 от 06.06.2013 г.) не позволяют проводить анатомическое препарирование трупа. Тем не менее, в целом ряде разделов анатомии человека, таких как сплахнология, анатомия центральной нервной системы и некоторые другие, преподаватель имеет возможность демонстрировать студентам анатомию внутренних органов, их расположение, топографию, показать внешний вид (окраску органов, форму, плотность) неизмененных органов, для студентов педиатрического факультета – возрастные особенности органов плодов и умерших детей. Краткое (в течение 15-20 минут) пояснение преподавателя по определенным разделам анатомии человека позволяют подкрепить теоретические знания, полученные студентами, практическими наблюдениями.

В связи с эпидемией новой коронавирусной инфекцией обучение стало носить гибридный характер: сочетание прямого обучения и дистанционного. В этой связи для студентов нынешнего учебного года имеется возможность демонстрации патологоанатомического вскрытия путем передачи изображения в аудитории кафедр морфологического профиля по корпоративной сети университет.

Кроме того, записан видеофильм с детальным воспроизведением техники патологоанатомического вскрытия [4], демонстрация которого проводится для студентов в аудиториях кафедры патологической анатомии.

Заключение. Таким образом, сочетание традиционных и инновационных методов для практического обучения студентов позволяет не только демонстрировать (знать) методы патологоанатомического исследования, в частности, патологоанатомическое вскрытие, но и практически привлечь студентов к их реализации (владеть). В условиях пандемии новой коронавирусной инфекции дистанционное наблюдение за проведением патологоанатомического исследования стало основным ресурсом при практическом проведении занятий по патологической анатомии.

Литература

1. Инновационные технологии обучения в медицинских вузах / Бекмухамбетов Е.Ж. [и др.]. – Актобэ, 2012. – 352с.
2. Руководство по биопсийно-секционному курсу / Пальцев М.А. [и др.]. – М.: Медицина, 2002. – 256 с.
3. Смолкин, А.М. Методы активного обучения : научн.- метод. пособие / А.М. Смолкин. – М.: Высшая школа, 1991. – 251с.
4. Техника патологоанатомического вскрытия (видеофильм): учебное пособие / под. ред. А.П. Надеева, М.А. Козяева, В.А. Шкурупия. – Новосибирск, НГМА, 2004.

ГИСТОЛОГИЧЕСКИЕ ОСОБЕННОСТИ АУТОИММУННОГО ГАСТРИТА

Нагорная Д.П., Тертычный А.С.

Первый московский государственный медицинский университет им. И.М.Сеченова (Сеченовский университет), г. Москва, Россия

Была дана характеристика гистологических особенностей аутоиммунного гастрита. Согласно исследованию, аутоиммунный гастрит – это хроническое воспалительное заболевание, в ходе которого собственной иммунной системой вырабатываются антитела к париетальным клеткам слизистой желудка, что приводит к разрушению данной популяции клеток, хроническому воспалению, прогрессирующей атрофии слизистой с кишечной метаплазией. Классические морфологические проявления в слизистой оболочке желудка отмечаются у пациентов в атрофическую стадию и характеризуются преобладанием SPEM метаплазии слизистой оболочки тела желудка.

***Ключевые слова**: гистология; аутоиммунный гастрит; Helicobacter pylori; кишечная метаплазия*

HISTOLOGICAL FEATURES OF AUTOIMMUNE GASTRITIS

Nagornaya D.P., Tertychny A.S.

First Moscow State Medical University. I.M. Sechenov (Sechenov University), Moscow, Russia

A characteristic of the histological features of autoimmune gastritis was given. According to the study, autoimmune gastritis is a chronic inflammatory disease in which the body's own immune system produces antibodies to the parietal cells of the gastric mucosa, which leads to the destruction of this cell population, chronic inflammation, progressive mucosal atrophy with intestinal metaplasia. Classical morphological manifestations in the gastric mucosa are observed in patients in the atrophic stage and are characterized by the predominance of SPEM metaplasia of the gastric corpus mucosa.

***Keywords:** histology, autoimmune gastritis, Helicobacter pylori, intestinal metaplasia.*

Актуальность: Аутоиммунный гастрит (АИГ) – достаточно редкий тип гастрита, в то же время ранняя постановка и верификация диагноза может помочь избежать осложнений в будущем.

Цель исследования: Дать представление о гистологических особенностях аутоиммунного гастрита.

Материалы и методы: Исследование 80 гастробиопсий от пациентов старше 18 лет с аутоиммунным гастритом с помощью гистологических методов (окраска гематоксилин-эозин).

Результаты: В естественном течении АИГ можно выделить две фенотипические фазы, обычно характеризующиеся определенным состоянием слизистой оболочки желудка. Ранняя фаза (неатрофическая фаза) характеризуется воспалением, включающим популяцию различных клеток, характеризующих хроническое воспаление, таких как лимфоциты, плазматические клетки, тучные клетки и дополнительно варьирующее количество клеток острого воспаления, включая заметный эозинофильный компонент. Лимфоциты могут быть структурно организованы в лимфоидные фолликулы в слизистой оболочке желудка, что соответствует активации воспалительного процесса. В нашем исследовании таких пациентов было 25 и диагностика АИГ основывалась на обнаружении в крови антител к париетальным клеткам и внутреннему фактору Кастла. Поздняя фаза (атрофическая стадия) характеризуется хроническим воспалением, которое вызывает серьезные структурные изменения железистого компонента, что приводит к прогрессирующей потере главных желез (55 больных). Развитию атрофии слизистой оболочки способствуют провоспалительные цитокины, включая IL-11 [1] и IL-17A [2]. Наиболее частым результатом атрофических изменений является «исчезновение желез» и их замещение микроочагами фиброзной ткани. Исчезновение желез часто сопровождается метапластическими процессами. Обычно сосуществуют два типа метаплазии слизистой оболочки желудка, а именно, пилорическая метаплазия и кишечная метаплазия. Пилорическая метаплазия означает наличие слизистых антральных желез в теле или дне желудка. Совсем недавно на основе молекулярного и иммуногистохимического профилей метапластическая трансформация была переименована в метаплазию, экспрессирующую спазмолитический полипептид (SPEM). Этот термин лучше отражает его молекулярный профиль, чем гистопатологический вид. Линия SPEM-клеток экспрессирует TFF2 (белок, участвующий в защите слизистой оболочки) и MUC6 (белок, принимающий участие в эпителиальном барьере слизистой оболочки) [3]. У больных с H. pylori антрализация позволяет H. pylori расширить внутрижелудочную нишу, потенциально закрепляя бактериальное повреждение [4]. По мере развития АИГ как главные, так и трансформированные SPEM железы могут претерпевать дальнейшие метапластические изменения, что выявляется по появлению метапластических желез, коэкспрессирующих TFF2 и MUC2, ранних маркеров кишечных клеток [5]. Дальнейшая окончательная кишечная метаплазия связана с экспрессией CDX2, фактора транскрипции семейства ParaHox, имеющего решающее значение для кишечного органогенеза [6]. Различные варианты кишечной метаплазии классифицируются в соответствии с их дифференциальной экспрессией сиало-муцинов и сульфомуцинов в бокаловидных клетках (полная кишечная метаплазия) и в цилиндрических клетках (неполная кишечная метаплазия) [7, 8]. Следует отметить, что очень мало известно о точной распространенности кишечной метаплазии у пациентов

с АИГ на разных этапах развития заболевания. У пациентов с АИГ с предшествующей или сопутствующей инфекцией H. pylori, атрофические метапластические поражения могут затрагивать как антральные железы, секретирующие слизь, так тело или дно слизистой оболочки желудка. Риск развития аденокарциномы желудка в результате аутоиммунного повреждения выше у обширного атрофического поражения, чем у отдельного участка, ограниченного только исчезновением желез, [9]. В нашем исследовании кишечная метаплазия не являлась преобладающей и в среднем составила около 20% площади биоптатов тела желудка.

Заключение: Аутоиммунный гастрит – это хроническое воспалительное заболевание, в ходе которого собственной иммунной системой вырабатываются антитела к париетальным клеткам слизистой желудка, что приводит к разрушению данной популяции клеток, хроническому воспалению, прогрессирующей атрофии слизистой с кишечной метаплазией. Классические морфологические проявления в слизистой оболочке желудка отмечаются у пациентов в атрофическую стадию и характеризуются преобладанием SPEM метаплазии слизистой оболочки тела желудка.

Список литературы:

1. IL-11 is a parietal cell cytokine that induces atrophic gastritis / M. Howlett [et al.] // Gut. – 2012. – № 61. – P. 1398–1409.

2. Interleukin-17A promotes parietal cell atrophy by inducing apoptosis / K.A. Bockerstett [et al.] // Cell. Mol. Gastroenterol. Hepatol. – 2018. – № 5. – P. 678–690.

3. GPR30-expressing gastric chief cells do not dedifferentiate but are eliminated via PDKdependent cell competition during development of metaplasia / M. Hata [et al.] // Gastroenterology. – 2020. – № 158. – P. 1650–1666.

4. Tropism for spasmolytic polypeptide-expressing metaplasia allows Helicobacter pylori to expand its intragastric niche / J.B. Sáenz [et al.] // Gastroenterology. – 2019. – № 156. – P. 160–174.

5. Emergence of spasmolytic polypeptide-expressing metaplasia in Mongolian gerbils infected with Helicobacter pylori / N. Yoshizawa [et al.] // Lab. Invest. – 2007. – № 87. – P. 1265–1276.

6. Cdx2 ectopic expression induces gastric intestinal metaplasia in transgenic mice / D. Silberg // Gastroenterology. – 2022. – №122. – P. 689–696.

7. Giroux, V. Metaplasia: tissue injury adaptation and a precursor to the dysplasia-cancer sequence / V. Giroux, A.K. Rustgi // Nat. Rev. Cancer. – 2017. –№ 17. – P. 594–604.

8. Autoimmune gastritis: pathologist’s viewpoint / I. Coati [et al.] // World J. Gastroenterol. – 2015. – № 21. – P. 12179–12189.

9. Graham, D. Y. Diagnosis: gastric intestinal metaplasia – what to do next? / D. Y. Graham, M. Rugge, R.M. Genta // Curr. Opin. Gastroenterol. – 2019. – № 35. – P. 535–543.

АТЕРОСКЛЕРОЗ КОРОНАРНЫХ СОСУДОВ ПРИ ВНЕЗАПНОЙ СЕРДЕЧНОЙ СМЕРТИ У ЛЮДЕЙ РАЗЛИЧНЫХ ЭТНИЧЕСКИХ ГРУПП АНДИЖАНСКОЙ ОБЛАСТИ

Науманов М., Маматалиева М.А., Шерматов Т.
Андижанский государственный институт,
Узбекистан

Были изучены гендерные, возрастные и этнические морфологические особенности атеросклероза коронарных сосудов при внезапной сердечной смерти. Авторами установлено, что при внезапной сердечной смерти на атеросклеротические изменения в коронарных сосудах влияли возраст, пол и этническая принадлежность.

Ключевые слова: *атеросклероз, коронарные сосуды, внезапная сердечная смерть*

ATHEROSCLEROSIS OF CORONARY VESSELS IN SUDDEN CARDIAC DEATH IN PEOPLE OF DIFFERENT ETHNIC GROUPS IN ANDIJAN REGION

Naumanov M., Mamatalieva M., Shermatov T.
Andijan State Institute,
Uzbekistan

The study includes gender, age and ethnic morphological features of atherosclerosis of coronary vessels in sudden cardiac death. The authors found that atherosclerotic changes in the coronary vessels were influenced by age, gender, and ethnicity in sudden cardiac death.

Key words*: atherosclerosis, coronary vessels, sudden cardiac death*

Актуальность: внезапная сердечная смерть возникает внезапно и, с точки зрения судебной медицины, служит причиной подозрения на насильственную смерть [1].

Цель исследования: изучение атеросклеротических изменений в коронарных сосудах, их характеристика в этнических группах при внезапной сердечной смерти.

Материал и методы исследования: были изучены архивные материалы Андижанского областного бюро: аутопсии, судебно - медицинские экспертизы, фотоприложения и судебно - гистологические исследования 493 внезапно умерших лиц в 2010- 2020 годах. Результаты проанализированы статистическим методом.

Полученные результаты: мужчины составили 65% из числа умерших в возрасте 30 - 60 лет (средний возраст - 45), женщины в возрасте 40-60 лет - 21%, мужчины и женщины старше 60 лет - 15%. У 75% лиц с внезапной сердечной смертью наблюдался стенозирующий атеросклероз коронарных сосудов, у 20% - инфаркт миокарда, у 5% - постинфарктный кардиосклероз. В

¼ случаев наблюдались признаки ишемии миокарда, 1/3 - тромбоз коронарных сосудов, а в 1/5 случаях - ангионевротические изменения.

При изучении толщины стенок коронарных сосудов отмечалось, что увеличение возраста у местного населения (М) характеризовалось сравнительно низкими показателями атеросклеротических изменений коронарных сосудов (20 - 30 лет – 280 мкм, 50 - 60лет – 410 мкм) по сравнению с другими этническими группами (20 - 30 лет - 300 мкм, 50 - 60 лет – 450 мкм).

У мужчин и женщин из различных этнических групп в возрасте 50 - 60 лет и старше наблюдалась максимальная толщина стенок коронарных сосудов. Различия по толщине коронарных сосудов с атеросклеротическими изменениями остаются у лиц из различных этнических групп и в возрасте 30 - 40 лет.

При анализе морфометрических показателей налюдалось минимальное изменение толщины стенок коронарных сосудов в возрасте 20 - 29 лет, максимальное - в возрасте 50 - 59 лет, данный показатель у лиц местного населения больше 2,7 раза, чем у представителей других этнических групп.

Исследования показали, что на толщину стенок коронарных сосудов (на толщину ее интимы и медии) положительно влияют возраст, пол и этнические факторы. Эти данные соответствуют с планометрическими данными коронарных сосудов других ученых [2].

Наблюдалось параллельное увеличение протяженности атеросклеротического повреждения и утолщения стенок коронарных сосудов в зависимости от возраста.

В коронарных сосудах у лиц местного населения (1,5% в возрасте 20 - 30 лет, 30% - в возрасте 60 лет) наблюдается равномерное, слабо выраженное увеличение площади липидных пятен. Высокий показатель площади у лиц различных этнических групп имеет место к 40 - 50 годам (37%).

Коронарные сосуды, поврежденные фиброзными бляшками, выявлены у лиц местного населения и различных этнических групп соответственно в возрасте 40 - 50 лет - 5,0% и 11,2%; в возрасте 50 - 60 лет - 23% и 31%.

Установлена прямая зависимость между толщиной атеросклеротически поврежденной области коронарных сосудов и площадью фиброзных бляшек.

В изученных группах средняя величина поверхности фиброзных бляшек по отношению к поверхности интимы сосудов составила: у лиц местного населения - от 0,5 до 1,0%, у лиц различных этнических групп - от 1,1% до 2,0% в зависимости от возраста.

Вывод: вышеизложенные данные показали, что при внезапной сердечной смерти на атеросклеротические изменения в коронарных сосудах влияли возраст, пол и этническая принадлежность.

Список литературы:

1. Дементьева, Н.М. Скоропостижная смерть от атеросклероза венечных артерий / Н.М. Дементьева. – М., 1974. - 216 с.

2. Тураев, Р.М. Морфогенез ритмических структур и лентовидных фиброзных бляшек при атеросклерозе: автореф. дис. канд. мед. наук : 14.00.15 / Р.М. Тураев; ГУ "Научно-исследовательский институт морфологии человека РАМН" – Москва, 1994. – 19 с.

МОРФОЛОГИЧЕСКИЕ МАРКЕРЫ ДИАГНОСТИКИ ЗАБОЛЕВАНИЙ ЦНС

М.К.Недзьведь, С.А.Гузов
УО «Белорусский государственный медицинский университет», Беларусь, Минск
Н.В.Корнев
УЗ «Городское клиническое патологоанатомическое бюро» Беларусь, Минск

В работе представлены результаты 50-летней работы врача-патологоанатома по морфологической диагностике заболеваний ЦНС. Показаны и обсуждены морфологические признаки (макро- и микроскопические), позволяющие помочь в диагностике различных неопухолевых заболеваний головного и спинного мозга.

Ключевые слова: *ЦНС, маркеры диагностики; морфологические изменения; спонгиоз нейропиля; внутриядерные включения*

MORPHOLOGICAL MARKERS OF CNS NON-TUMOR DISEASES

M.K. Nedzvedz, S.A. Guzov
Belarusian State Medical University, Belarus, Minsk
N.V. Kornev
City Clinical Pathological and Anatomical Bureau, Belarus, Minsk

The article presents the results of 50th years work of a pathologist on the morphological diagnosis of CNS non-tumor diseases. Morphological features (macro- and microscopic) allowing assistance in the diagnosis of various non-tumor diseases of the brain and spinal cord are shown and discussed.

Keywords: *central nervous system; diagnostic markers; morphological features; neuropile spongiosis; intracellular inclusions*

Актуальность. Гистологическое строение головного и спинного мозга является довольно сложным, вследствие чего патологические процессы и болезни чрезвычайно разнообразны и могут являться как самостоятельными нозологическими формами, так и проявлениями различных заболеваний [1]

В литературе хорошо освещены общепатологические процессы (отек-набухание нервной ткани, последствия циркуляторных нарушений: субдуральные, субарахноидальные и внутримозговые кровоизлияния, ишемические и геморрагические инсульты). Они успешно используются в практической работе врача-патологоанатома. Однако, известны некоторые макро-, микроскопические признаки, которые могут помочь в диагностике заболеваний центральной нервной системы – ЦНС [1].

Материал и методы исследования. Настоящее сообщение основано на результатах 50-летней работы врача-патологоанатома в Республиканской клинической больнице (в настоящее время УЗ «РНПЦ психического здоровья»), а также на материале городского клинического патологанатомического бюро г.Минска. Изменения ЦНС изучались макроскопически и микроскопически в гистологических препаратах, окрашенных гематоксилин-эозином, на миелин по Клювер-Баррера, крезилвиолетом по Нисслю, пикрофуксином по Ван-Гизону и МАГ (марциус-алый голубой).

Результаты исследования. Первая группа признаков устанавливается при исследовании «невооруженным» глазом. Так, одним из них является заместительная гидроцефалия. Это признак свидетельствует о прогрессирующем атрофическом процессе (при этом масса головного мозга является относительным показателем) и характерен для всех заболеваний ЦНС с дементным синдромом. Головной мозг не занимает полностью объема черепной коробки. Боковые желудочки расширены и заполнены ликвором. Субарахноидальное пространство широкое, кости черепа незначительно утолщены. Второй признак – избирательная атрофия того или иного отдела больших полушарий головного мозга. Так, для болезни Альцгеймера типична атрофия лобно-височных и теменных долей, для болезни Пика – выраженная атрофия лобных долей. Отсутствие мозолистого тела характерно для одного из тяжелых осложнений хронического алкоголизма – болезни Маркиафава-Биньями.

Большую информацию дают разрезы головного мозга по Флексигу и по Питре. Так, на горизонтальных срезах обоих больших полушарий хорошо выявляются белесо-желтоватые полосы вдоль боковых желудочков и отдельные очажки аналогичного виды при рассеянном склерозе [2]. В веществе головного и спинного мозга определяются видимые невооруженным глазом очажки (бляшки) серого или серо-розового цвета различных размеров, чаще округлой или овальной формы, с четкими границами. Чаще всего такие бляшки обнаруживаются в веществе спинного мозга, несколько реже - в головном мозге и крайне редко в мозжечке. Как правило, бляшки располагаются в белом веществе. Реже они могут распространяться на серое вещество, включая кору и подкорковые ядра. В спинном и продолговатом мозге бляшки обычно локализуются по периферии и могут иметь клиновидную форму. Обширные очаги демиелинизации часто асимметричные, с четко очерченными и заостренными краями характерны для болезни Шильдера.

Наиболее частая локализация бляшек в головном мозге – перивентрикулярное белое вещество. В области варолиева моста бляшки при рассеянном склерозе располагаются, как правило, по периферии или вблизи эпендимы 4-го желудочка, в мозжечке – в глубине белого вещества, вблизи зубчатых ядер. Также они могут определяться в мозолистом теле, вблизи субэпендимальной зоны, реже в области подкорковых ядер, в зрительных нервах,

особенно на уровне зрительного перекреста, а также в коре больших полушарий. Консистенция бляшек зависит от их морфологического вида и стадии болезни. Острые активные бляшки обычно мягкой консистенции и могут напоминать очаги серого размягчения. Хронические неактивные бляшки, как правило, более плотные и твердые. При этом в зависимости от длительности болезни при макроскопическом исследовании ЦНС можно в одном и том же наблюдении найти и мягкие и плотные бляшки. Пестрые слоистые полосы белого вещества характерны для концентрического склероза Бало. Вертикальные поперечные разрезы стволовых отделов позволяют увидеть мелкие кровоизлияния вокруг водопровода и в области дна 4-го желудочка – это характерный признак энцефалопатии Гайе-Вернике. Некоторое увеличение моста и стертость рисунка его базисной части на поперечных срезах типичны для понтийного миелинолизиса.

Большую информацию дает микроскопическое исследование на различных увеличениях. Так, при увеличении 100 хорошо определяется состояние коры больших полушарий. Все заболевания, сопровождающиеся деменцией, характеризуются потерей радиальной исчерченности и послойного строения коры больших полушарий, вследствие очагового или диффузного выпадения нервных клеток. Очаговое выпадение нейронов вокруг мелких сосудов характерно для эпилепсии и сосудистой деменции. При болезни Альцгеймера имеет место диффузной уменьшение количества нейронов в лобных и теменно-височных долях. Это заболевание также характеризуется появлением сенильных бляшек, которое хорошо выявляются при окрасе серебром или с помощью ИГХ исследования на амилоид. Однако, такие бляшки можно увидеть и на препаратах, окрашенных гематоксилин-эозином в виде мутных однородных розово окрашенных пятен. Обзорный осмотр гистологического препарата также позволяет определять очаги и полосы демиелинизации, мелкие очаги некроза, признаки воспалительного процесса в виде периваскулярных инфильтратов. Такие инфильтраты в головном мозге обычно ограничены Вирхов-Робеновскими пространствами, но могут определяться и непосредственно в веществе мозга. Увеличение микроскопа 200 и 400 позволяет оценить характер клеточных реакций и структурных изменений. Воспалительные инфильтраты, состоящие из лимфоидных и плазматических клеток, характерны для вирусных (герпетических, коревых, COVID-19 инфекции) энцефалитов. Преобладание нейтрофилов свидетельствует о прорыве гемато-энцефалического барьера и, чаще всего, встречается при процессах бактериальной природы. Появление полосовидных некрозов по ходу горизонтальных слоев коры характерно для острых герпетических энцефалитов, также при COVID-19 инфекции. Такие некрозы появляются и при обострении хронических форм герпетической инфекции [3]. В таких случаях имеет место специфическое вирусное поражение эндотелия сосудов, что сопровождается фибриноидным некрозом их стенок и тромбозом просвета. Таким образом, некроз носит как клеточный характер от

непосредственного действия вируса, так и сосудистый. При этом следует обращать внимание на клеточный состав в зоне некроза. Так, при ишемическом некрозе имеется множество тучных астроцитов и зернистых шаров с обилием сегментоядерных лейкоцитов. В тоже время, при герпетических энцефалитах в зоне некроза помимо тучных астроцитов и зернистых шаров появляется большое количество лимфоцитов, макрофагов и полочковидных форм микроглии.

Увеличение количества клеток макроглии расценивается как глиоз, который может быть очаговым и диффузным. Очаговые глиозы встречаются после перенесенных нейроинфекций и небольших травматических повреждений. Диффузные – при сенильном слабоумии, сосудистой деменции и длительно протекающих формах алкоголизма. Увеличение количества астроцитов в поверхностных отделах молекулярного слоя коры носит название шассленевского глиоза и встречается при хроническом алкоголизме и хронических нейроинфекциях.

Важнейшим морфологическим маркером диагностики заболеваний ЦНС является наличие внутриядерных и внутрицитоплазматических включений [4]. Так, появление внутриядерных включений в нейронах, клетках макроглии и эндотелии кровеносных сосудов характерно для аденовирусной и герпетической инфекции. В отличие от аденовирусной инфекции при герпесе внутриядерные включения подвергаются трансформации, вследствие чего различают включения I и II типа, переходные формы, феномены тутовой ягоды и пустого ядра. Такая трансформация является основой полиморфизма ядер пораженных клеток, что крайне важно для диагностики. Установлено, что при генерализации и остром течении болезни преобладают включения I типа, а при хроническом течении - II типа и феномены тутовой ягода и пустых ядер. Сюда также можно отнести цитомегаловирусные включения, эозинофильные включения (включения Даусона I и II типа) в ядрах нейронов и клеток макроглии при подостром склерозирующем панэнцефалите. Эозиновильные цитоплазматические включения обнаруживаются при бешенстве (тельца Негри) и тельца Леви, встречающиеся при Паркинсонизме. Гипоксические шары (тельца Лафора) встречаются в субэпендимальной зоне, в молекулярном слое коры, вокруг сосудов чаще в случаях сосудистых деменций, и не имеют большого диагностического значения.

Относительно типичным морфологическим признаком болезни Альцгеймера на гистологических препаратах, окрашенных серебром. являются изменения нейрофибрилл в сохранившихся нейронах коры – появление парных скрученных фибрилл в виде нейрофибриллярных клубков. При окраске гематоксилином-эозином и крезилвиолетом по Нисслю нейроны с поражением нейрофибрилл имеют измененную, часто грушевидную форму. При современной диагностике помогает методика на нейрофибриллы при ИГХ исследовании. Ядро в них оттеснено на периферию, в цитоплазме явления тигролиза и гомогенизации.

Старческих (сенильнх) бляшек и альцгеймеровских изменений нейрофибрилл при болезни Пика не наблюдается. Избирательный атрофический

процесс в коре обычно сопровождается атрофией подкорковых ядер и стволовых отделов, пролиферацией астроцитарной глии. Характерным морфологическим признаком этой болезни являются изменения формы нейронов и появление в цитоплазме аргентофильных включений, представляющих собой скопления пучков нейрофиламентов.

Важным морфологическим признаком является спонгиозное состояние нейропиля нервной ткани (status spongiosis), характерное для прионных болезней [5].

В настоящее время известно шесть прионовых заболеваний, при которых это состояние является доминирующим: куру, болезнь Крейтцфельдта-Якоба, синдром Герстмана-Штрауслера-Шейнкера, фатальная семейная бессонница, хроническая прогрессирующая энцефалопатия детского возраста, амиотрофический лейкоспонгиоз. Спонгиозные изменения при этих болезнях представляют собой гидропическую дистрофию, т.е. характеризуются появлением вакуолей в цитоплазме и отростках нейронов, астроцитов, в толще миелиновых оболочек, по ходу аксонов белого вещества и располагаются в основном в нейропиле [6]. Нейропиль – межклеточное пространство серого вещества коры и ядерных групп, представленное переплетением аксонов, дендритов и отростков клеток макроглии. Спонгиозное состояние нервной ткани следует отличать от отека-набухания. При отеке свободная жидкость накапливается вокруг клеток и сосудов головного мозга (например - перицеллюлярный и периваскулярный отек). При набухании происходит накопление связанной жидкости внутриклеточно.

Заключение. Таким образом, внимательное визуальное исследование головного мозга при проведении аутопсии позволяет наметить пути дальнейшего исследования для подтверждения целого ряда нозологических форм. Микроскопическое изучение изменений нервной ткани необходимо проводить при всех доступных увеличениях микроскопа. Окраска гематоксилином и эозином для оценки патологических процессов в ЦНС является весьма информативной, однако опыт исследователя играет значительную роль. Применение дополнительных методов, и в частности ИГХ, позволяет более детально оценить характер поражения. Конечно, ставить диагноз только на основании одного признака опрометчиво. Следует всегда учитывать комплекс морфологических изменений и проводить сопоставление с клинической картиной заболевания.

Список литературы:

1. Histology and histopathology of the nervous system / ed. by W.Haymaker and R.D.Adams //Charles C. Publisher/ Sprinfuld, USA. – 1985.- 2561s.

2. Недзьведь М.К., Морфологическая диагностика рассеянного склероза / Недзьведь М.К., Недзьведь Т.М.// Медицинский журнал. – 2006. - №4. – С.11-13.

3. Протас И.И., Хронический герпетический энцефалит. Клиника, морфология, этиопатогенез. Руководство для врачей. / И.И. Протас, М.К. Недзьведь, М.Е. Хмара. – Минск: 2009. – 175с.

4. Недзьведь М.К. Внутриядерные герпетические включения в нервной ткани при различных клинических формах хронического герпетического менингоэнцефалита (ХГМЭ) / М.К.Недзьведь, А.М.Недзьведь, Петрович Г.Е. // «Актуальные вопросы морфологической диагностики заболеваний»: материалы Республ. науч.-практ.конф., Витебск, 18-19 апр. 2008 г.: тез.докл. /ВГМУ, 2008. – С.178-180.

5. Недзьведь М.К., Морфологическая диагностика прионных болезней / М.К.Недзьведь, С.А.Гузов // Медицинский журнал. – 2018. - №1. – С.26-29.

6. Гузов С.А., Проблемы спонгиоза и спонгиоформных энцефаломиелопатий / С.А.Гузов, М.К.Недзьведь // Прижизненная морфологическая диагностика наиболее частых и социально значимых заболеваний человека (современные направления, пути совершенствования и инновационные технологии): материалы III Республиканского съезда патологоанатомов с междунар. участием, Витебск, 2016г.: тез.докл. / ВГМУ, 2016. – С.178-181.

ПОИСК НОВЫХ МИШЕНЕЙ ДЛЯ ТЕРАПИИ АДРЕНОКОРТИКАЛЬНОГО РАКА

Пачуашвили Н.В.
ФГАОУ ВО Первый МГМУ им. И.М. Сеченова Минздрава России, Москва, Россия
Боголюбова-Кузнецова А.В.
ФГБУ ИМБ им. В.А. Энгельгардта РАН, Москва, Россия
Урусова Л.С.
ФГБУ НМИЦ эндокринологии Минздрава России, Москва, Россия
Порубаева Э.Э.
ФГАОУ ВО Первый МГМУ им. И.М. Сеченова Минздрава России, Москва, Россия
Ткачук А.В.
ФГБУ НМИЦ эндокринологии Минздрава России, Москва, Россия

Продемонстрирована взаимосвязь инфильтрации опухоли иммунными клетками с лучшей выживаемостью при наличии зависимости от гистологического подтипа АКР. Был определен состав и прогностическое значение субпопуляций опухоль-инфильтрирующих Т-лимфоцитов, макрофагов и PD-L1-статуса в различных морфологических вариантах АКР путем иммуногистохимического исследования.

Ключевые слова: *иммунное микроокружение опухоли; адренокортикальный рак; PD-L1; прогноз.*

NEW TARGETS FOR ADRENOCORTICAL CANCER THERAPY

Pachuashvili N.V.
FGAOU VO First Moscow State Medical University. THEM. Sechenov of the Ministry of Health of Russia, Moscow, Russia
Bogolyubova-Kuznetsova A.V.
FGBU IMB them. V.A. Engelhardt RAS, Moscow, Russia
Urusova L.S.
Federal State Budgetary Institution National Research Center for Endocrinology of the Ministry of Health of Russia, Moscow, Russia
Porubaeva E.E.
FGAOU VO First Moscow State Medical University. THEM. Sechenov of the Ministry of Health of Russia, Moscow, Russia
Tkachuk A.V.
Federal State Budgetary Institution National Research Center for Endocrinology of the Ministry of Health of Russia, Moscow, Russia

This study demonstrated the possibility of searching for immune cells associated with better survival and dependence on the histological subtype of AKP. The composition and prognostic value of subpopulations of tumor-infiltrating T-

lymphocytes, macrophages and PD-L1 status in various morphological variants of ACC were determined by immunohistochemistry.

Keywords: *tumor immune microenvironment; adrenocortical cancer; PD-L1; patient prognosis*

Актуальность. Адренокортикальный рак (АКК) — это редкая злокачественная опухоль коры надпочечников, обычно характеризующаяся поздним обнаружением, агрессивным клиническим течением и плохим исходом. Ежегодное выявление составляет 0.5-2 случаев на миллион, 0.04-0.2% в структуре онкологической смертности. Пятилетняя выживаемость неранжированных по стадиям больных не превышает 40%. Выявление АКР имеет 2 статистических возрастных пика: на пятой декаде жизни и у молодых от 10 до 25 лет. В РФ ежегодно выявляется до 200 случаев АКР. Единственным вариантом излечения является операция, однако, она эффективна только у 10% больных, очень высокая частота метастатической болезни обуславливает паллиативный характер лечения.

В 2002 г. по решению Европейской Комиссии по здравоохранению в качестве базового препарата для лечения АКР предложен орто-пара-DDD (митотан, лизодрен, хлодитан). Митотан зарегистрирован в РФ с февраля 2018 г. Препарат оказывает противоопухолевый эффект до 30% наблюдений распространенных форм АКР, в 100% - антигормональный эффект. Однако неблагоприятный профиль токсичности, невысокая (к сожалению, безальтернативная) эффективность заставляют мировое онкологическое сообщество исследовать новые молекулы. Из 35 таргетных препаратов в отношении АКР только один (кроме митотана) претендует на III фазу РКИ. Это моноклональное человеческое антитело из группы check-point ингибиторов пембролизумаб. В связи с высокой финансовой составляющей селекция показаний к его применению является приоритетной. В морфологической лаборатории НМИЦ эндокринологии возможно иммуногистохимическое (ИГХ) определение PD-L1 лиганда, являющегося предиктором противоопухолевого ответа на пембролизумаб. Известно, что наличие иммунных клеток в опухолевом микроокружении нередко ассоциировано с улучшением прогноза пациентов. Однако учитывая разнонаправленность действия различных субпопуляций иммуноцитов на опухолевый рост, важно определить не только интенсивность, но и состав иммунного инфильтрата, что в дальнейшем поможет найти новые мишени для терапии АКР.

Цель. Определение состава и прогностического значения субпопуляций опухоль-инфильтрирующих Т-лимфоцитов, макрофагов и PD-L1 статуса в различных морфологических вариантах АКР путем иммуногистохимического исследования.

Материалы и методы. В исследование были включены две когорты пациентов с АКР: 54 пациента из базы данных The Cancer Genome

Atlas (TCGA) и 22 пациента проходившие лечение в НМИЦ эндокринологии Минздрава РФ с 2010 по 2020 годы. Анализ инфильтрирующих опухоль иммунных клеток в первой когорте пациентов (TCGA) проводили четырьмя способами: CIBERSORT [1], CIBERSORTx [2], ConsensusTME [3] и методом Багаева и соав. (2021 г.) [4]. Для всех случаев второй когорты пациентов имелся опухолевый материал в виде парафиновых блоков. Окрашивание срезов ткани антителами к различным маркерам Т-лимфоцитов и макрофагов было произведено по стандартным протоколам, рекомендованным фирмой-производителем (Leica). Окрашивание антителами к CD3, CD45, CD4, CD8, CD68, PD-L1 проводили с использованием автоматического иммуногистостейнера Leica BOND III и фирменных реактивов Leica. Подсчет иммунных клеток производился в пяти полях зрения размером 0,05 мм2 в строме и паренхиме опухоли. Были выбраны наиболее репрезентативные поля зрения и локализация для разных маркеров. Статистическую обработку результатов проводили с использованием IBM SPSS Statistics 26 (регрессия Кокса) и GraphPad Prism 6 (кривые Каплана-Мейера, коэффициент корреляции Спирмена).

Результаты. В первую когорту пациентов с АКР, взятых из TCGA, вошло: 28 случаев классического, 21 случай онкоцитарного, 3 случая миксоидного и 2 случая саркомоидного вариантов. Во второй когорте было исследовано 22 случая взрослой популяции от 20 до 72 лет (медиана возраста - 45 лет), включающие 11 случаев классического, 9 онкоцитарного и 2 случая миксоидного варианта АКР. Вторая когорта пациентов составила 22 случая, из которых 11 случаев (50%) классического варианта, 9 случаев (41%) онкоцитарного и 2 случая (9%) миксоидного вариантов АКР.

При анализе связи выживаемости с изучаемыми факторами оказалось, что общая выживаемости и выживаемость без прогрессирования между гистологическим вариантами значительно различаются в обеих группах пациентов, данные результаты ясно видны на кривых Каплана-Мейера (рис. 1 и рис. 2).

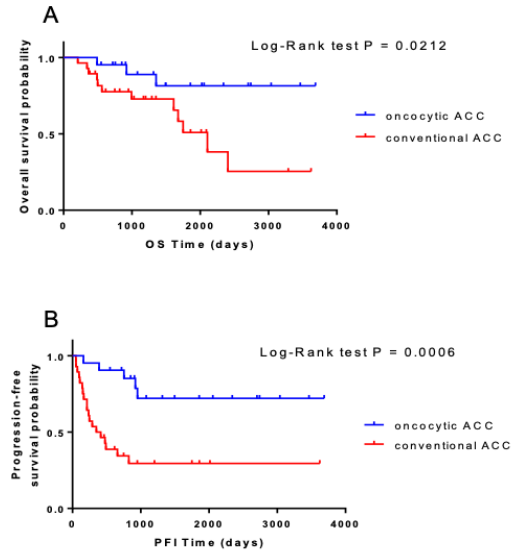

Рисунок 1. – Общая выживаемость (A) и выживаемость без прогрессирования (B) пациентов с классическим и онкоцитарным вариантом АКР из когорты TCGA

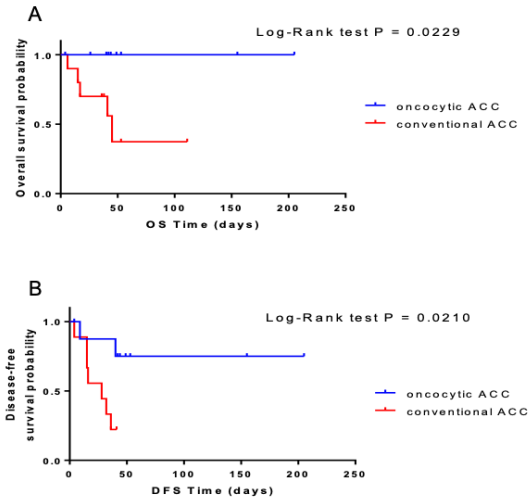

Рисунок 2. – Общая выживаемость (A) и выживаемость без прогрессирования (B) пациентов с классическим и онкоцитарным вариантом АКР из когорты НМИЦ эндокринологии Минздрава РФ

Оценка интенсивности иммунного инфильтрата когорты TCGA проводилась по Багаеву и соавт. (2021 г.) [4], согласно которому опухоли были разделены на 4 кластера. Наибольший процент опухолей АКР (40%) имели фенотип D (immune depleted); фенотипы IE (immune enriched) и IE/F (immune enriched, fibrotic samples) наблюдался у 24% и 21% соответственно; фенотип F (fibrotic) имели всего 15% опухолей АКР. Распределение фенотипов в классическом и онкоцитарном варианте АКР был различный: в классическом варианте преобладал фенотип D (50%), а в классическом варианте фенотип IE (43%). Такая же тенденция наблюдалась и во второй когорте пациентов.

При использовании параметра Immune Score из алгоритма CIBERSORTx [2] был получен тот же результат: онкоцитарный вариант АКР значительно сильнее инфильтрован иммунными клетками, чем классический (p= 0,0002). Коэффициент корреляции Спирмена для таких показателей, как оценка иммунитета (CIBERSORTx, ConsensusTME), фракция лейкоцитов (из Thorsson et al, 2018) и гистологический тип опухоли составил 0,525 (p = 0,000108) и 0,496 (p=0,000292), соответственно. Таким образом, было установлено, что эти параметры нельзя рассматривать как независимые.

В когорте НМИЦ эндокринологии можно разделить образцы на две группы на основе отношения CD3+ Т-лимфоцитов к CD68 + моноцитам/макрофагам в паренхиме опухоли. При сравнении выживаемости этих групп наблюдается тенденция к тому, что пациенты с CD3+/CD68+ > 1 демонстрируют лучшую выживаемость. Почти во всех образцах количество CD3+ Т-лимфоцитов в строме опухоли превышает количество CD68+ моноцитов/макрофагов. Таким образом, при поиске ассоциации фракций иммунных клеток и выживаемости крайне важно учитывать локализацию иммунных клеток.

Заключение. Данное исследование демонстрирует, что при поиске иммунных клеток, связанных с лучшей выживаемостью, гистологический подтип АКР имеет большое значение. Мы показали, что интенсивная иммунная инфильтрация характерна для онкоцитарного гистологического варианта АКР, а не для классического, который характеризуется повышенной выживаемостью. Соответственно, для более глубокого анализа роли различных субпопуляций инфильтрирующих опухоль иммунных клеток в прогрессировании опухоли необходимо рассматривать случаи классических и онкоцитарных вариантов АКР независимо друг от друга.

Список литературы.

1. Newman AM, Liu CL, Green MR, et al. Robust enumeration of cell subsets from tissue expression profiles. *Nat Methods*. 2015;12(5):453-457. doi:10.1038/nmeth.3337

2. Newman AM, Steen CB, Liu CL, et al. Determining cell type abundance and expression from bulk tissues with digital cytometry. *Nat Biotechnol*. 2019;37(7):773-782. doi:10.1038/s41587-019-0114-2

3. Jiménez-Sánchez A, Cast O, Miller ML. Comprehensive Benchmarking and Integration of Tumor Microenvironment Cell Estimation Methods. *Cancer Res*. 2019;79(24):6238 LP - 6246. doi:10.1158/0008-5472.CAN-18-3560

4. 4. Bagaev A, Kotlov N, Nomie K, et al. Conserved pan-cancer microenvironment subtypes predict response to immunotherapy. *Cancer Cell*. 2021;39(6):845-865.e7. doi:10.1016/j.ccell.2021.04.014

АВТОМАТИЗАЦИЯ МОРФОМЕТРИИ ЛЁГКИХ ДЛЯ КОЛИЧЕСТВЕННОЙ ОЦЕНКИ СТЕПЕНИ ЗРЕЛОСТИ С ПОМОЩЬЮ ПРОГРАММЫ QUPATH

Перевознюк Д.А., Жакинбаев А.Ю., Жакота Д.А., Шилов Б.В.
Федеральное государственное автономное образовательное учреждение высшего образования «Российский национальный исследовательский медицинский университет»
им. Н.И. Пирогова Минздрава России,
Российская Федерация, Москва

Была представлена методология радиально-альвеолярного счёта, основанная на автоматизированном подсчете количества альвеол в сканированных образцах легких. Предложенный алгоритм позволяет существенно повысить скорость и достоверность расчёта РАС, необходимого для более глубокого и объективного анализа причин летальных исходов в перинатальном и младенческом периодах.

***Ключевые слова**: морфометрия, лёгкие, цифровая патология, qupath*

AUTOMATION OF MORPHOMETRY OF LUNGS FOR QUANTITATIVE ASSESSMENT OF THE MATURITY DEGREE WITH THE HELP OF THE QUPATH PROGRAM

Perevoznyuk D., Zhakinbaev A., Zhakota D., Shilov B.
Pirogov Russian National Research Medical University
Russia, Moscow

A radial-alveolar scoring methodology was presented. It was based on automated alveolar counting in scanned lung specimens. The proposed algorithm can significantly increase the speed and reliability of RAS calculation, which is necessary for a deeper and more objective analysis of the causes of deaths in the perinatal and infantile periods.

***Keywords**: morphometry, lungs, digital pathology, qupath*

Актуальность: патология дыхательной системы в перинатальном и младенческом периодах оказывает существенное влияние на показатель младенческой смертности. Синдром внезапной детской смерти является диагнозом исключения, т.е. выставляется, когда прочих причин найти не смогли в ходе патологоанатомического и судебно-медицинского исследований. Однако часто за рамками исследований остаются трудоёмкие методы морфометрии, позволяющие определить нарушение темпов созревания внутренних органов. Одним из таких является радиально-альвеолярный счёт (РАС). Эту методологию предложили Emery и Mithal в 1960 году [1]. Авторы предложили подсчёт количества альвеол, которые располагаются на прямой, проведённой перпендикулярно от терминальной бронхиолы к ближайшей

плевре или септе. Для его расчёта берутся произвольно не менее 10 стандартных полей зрения из всего гистологического препарата. Эта метрика позволяет определить гипоплазию лёгких, которую не удаётся подтвердить при анализе лучевых методов исследования, сравнении массы лёгких с возрастной нормой или расчёте соотношения с массой тела. В 1982 году Coony и Thurlbeck предложили переоценку метода Emery и Mithal для клинических случаев [2, 3]. Авторы высказали суждение, что 10 измерений недостаточно для корректной оценки и предложили делать не менее 40 измерений в постнатальном периоде.

Цель: разработать алгоритм позволяющий производить автоматизированный расчёт РАС по всей площади тканевого образца гистологического препарата после его оцифровки.

Материалы и методы: для исследования были использованы гистологические препараты патологоанатомических отделений ДГКБ им. З.А. Башляевой ДЗМ (135 штук) и ДГКБ им. Н.Ф. Филатова (65 штук). Готовые гистологические препараты оцифровывались с помощью сканера Panoramic Midi и ПО Pannoramic Scannner версии 1.23 SP1 (3DHISTECH Ltd., Венгрия, Будапешт). Полученные цифровые копии препаратов в формате MIRAX (Carl Zeiss MicroImaging) с разрешением 80128x94464 пкс загружались в ПО QuPath версии 0.3.0 (University of Edinburgh, Англия, Эдинбург) для создания рабочих проектов.

Для тренировки нейросети использовался встроенный в QuPath модуль машинного обучения на базе OpenCV. В этой работе мы обучили свёрточную нейросеть распознавать три типа объектов: альвеолы, кровеносные сосуды, строму. Используемая сеть имеет 4 скрытых слоя, размерами 1000, 500, 250 и 50 нейронов в каждом слое соответственно. Для обучения сети на её вход подавали изображение с исходным разрешением 80128x94464 пкс. Обучение происходило на компьютере со следующей конфигурацией: AMD Ryzen 9 3900X 12-Core Processor 4.00 GHz, видеокарты GeForce RTX 2060 и GeForce GTX 1650, оперативная память 64 ГБ, ОС Windows 10 Pro.

После разметки препарата, созданный скрипт на языке Groovy осуществляет подсчёт отношения площади каждого из трех типов объектов к общей площади, после чего, объекты разбиваются таким образом, что каждый участок аннотации, не контактирующий с другими участками этой же аннотации, становится отдельной аннотацией соответствующего класса. В конце подсчитывается количество аннотаций, для аннотаций класса alveola (соответствующих альвеолам, распознанным на предыдущем этапе).

В пилотное исследование вошёл случай недоношенного новорождённого (30 недель) с постконцептуальным возрастом 41 неделя без пороков развития. Из случая взяты 12 готовых препаратов с топографическими срезами лёгких. 6 препаратов были окрашены гематоксилином и эозином и 6 – методом по Ван Гизон на соединительную ткань. Для работы с виртуальными слайдами использовалось программное обеспечение QuPath. Производилась разметка

морфологических элементов – междольковых перегородок, плевры, бронхов, сосудов и альвеол. Полученная разметка, в препаратах окрашенных гематоксилином и эозином, сопоставлялась с препаратами, окрашенными по Ван Гизон для верификации соединительно-тканных компонентов – плевры и междольковых перегородок. Для автоматизации РАС использовался следующий алгоритм:

1. На препарате выделяли прямоугольник, содержащий бронх и плевру (соотношение длины к ширине должно быть максимально большим, для максимального соответствия ручному методу). Выделялось от 40 до 100 прямоугольников в каждом срезе (рис.1).

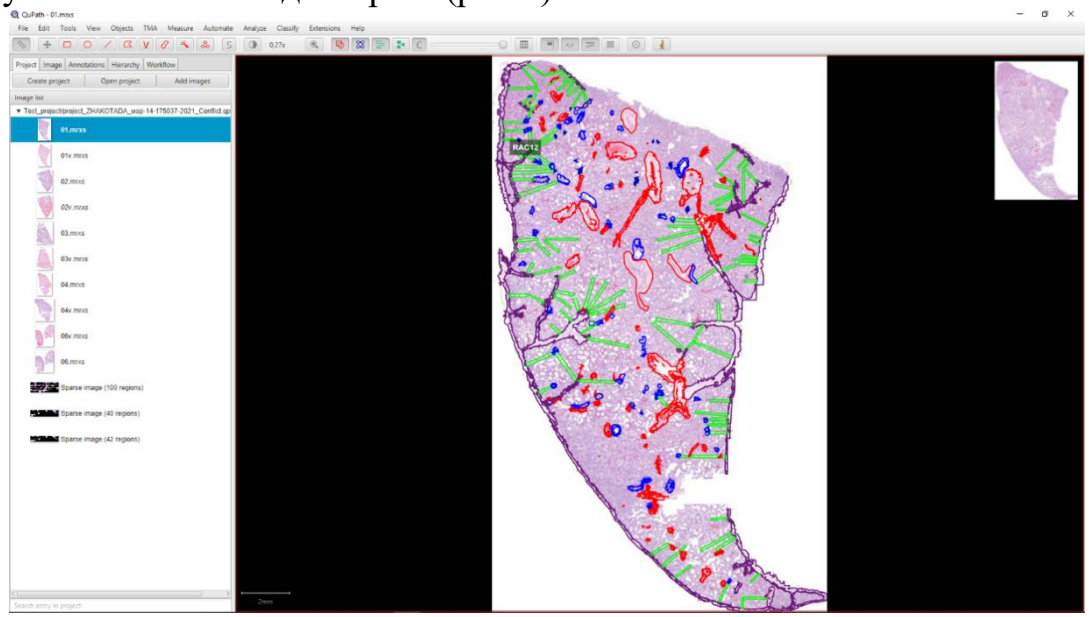

Рисунок 1. – Рабочее окно проекта с загруженными 10 цифровыми копиями препаратов и результатом работы классификатора (область слева) и открытый файл с разметкой препарата: зелёный – области для подсчёта РАС, красный – сосуды, синий – бронхи, фиолетовый – плевра и септы

2. Выбранный участок препарата вырезался и обрабатывался классификатором на основе нейронных сетей, выделяющим три типа объектов: альвеолы, строму легкого, кровеносные сосуды.

3. Скрипт подсчитывает количество объектов, отмеченных классификатором как альвеолы (Рис. 2).

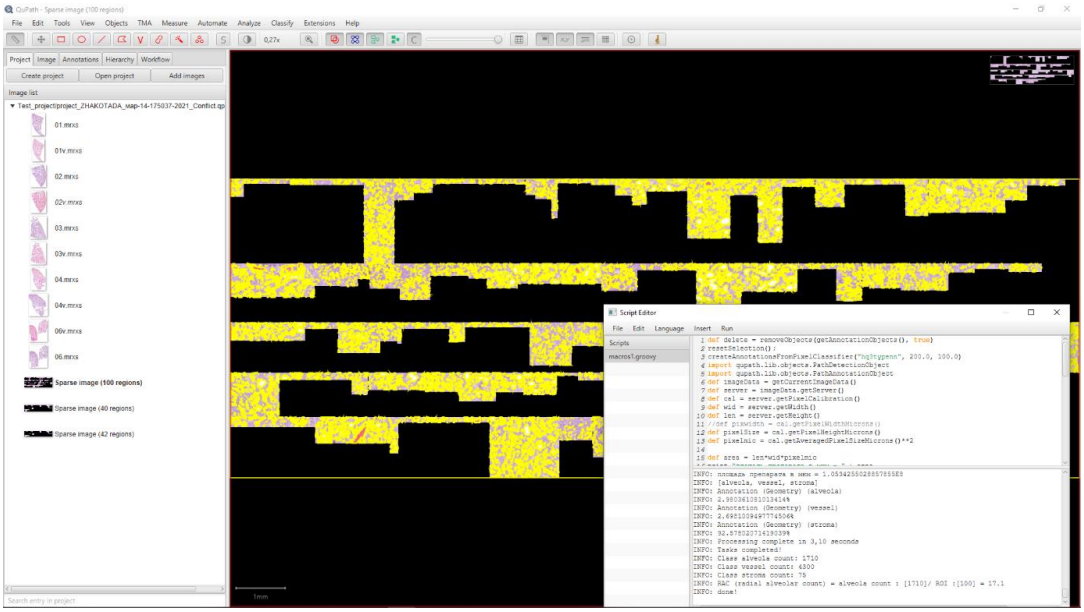

Рисунок 2. – Результат работы скрипта. В консоль выводится значение общей площади расчёта, % доля типов объектов и значение РАС

Полученные результаты. Среднее значение РАС в выбранном для теста случае составило 6,3. Среднее значение РАС по литературным данным на сопоставимый срок гестации располагается в диапазоне 4,0-6,0. Пошаговая инструкция, готовые классификаторы и скрипты размещены в открытом репозитории Mendeley Data [4].

Заключение. Полученный алгоритм позволяет существенно повысить скорость и достоверность расчёта РАС. Это позволит проводить более глубокий и объективный анализ причин летальных исходов в перинатальном и младенческом периодах.

Список литературы:

1. Emery, J.L. & Mithal, A. The number of alveoli in the terminal respiratory unit of man during late intrauterine life and childhood / J.L. Emery, A. Mithal // Archives of disease in childhood. – 1960. – Vol. 35, – P. 544–547.

2. Cooney, T.P. & Thurlbeck, W.M. The radial alveolar count method of Emery and Mithal: A reappraisal 1- Postnatal lung growth / T.P. Cooney, W.M. Thurlbeck // Thorax. – 1982. – Vol. 37, № 8. – P. 572–579.

3. Cooney, T.P. & Thurlbeck, W.M. The radial alveolar count method of Emery and Mithal: a reappraisal 2--intrauterine and early postnatal lung growth / T.P. Cooney, W.M. Thurlbeck // Thorax. – 1982. – Vol. 37, № 8. – P. 572–579.

4. Perevozniuk, D. Shilov, B. & Zhakota, D. Quantitative morphometry of the lungs using the QuPath software / D. Perevozniuk, B. Shilov, D. Zhakota // – 2021. – Vol. V1

ПОРАЖЕНИЕ МИОКАРДА ПРИ COVID-19

Полякова С.М.
УО «Белорусский государственный медицинский университет», Беларусь, Минск
Шевяко А.Д.
Минское городское клиническое патологоанатомическое бюро, Беларусь, Минск

Были проанализированы результаты аутопсийного исследования 23 пациентов с подтвержденной COVID-инфекцией. Установлено, что при COVID-инфекции возможно развитие острого лимфоцитарного вирусного миокарита, вирусное поражение эндотелия мелких сосудов миокарда, повреждение прилежащих кардиомиоцитов с некрозом не ишемического характера.

Ключевые слова: *COVID-19, эндотелий, миокард*

MYOCARDIAL DAMAGE IN COVID-19

Polyakova S.
Belorussian State Medical University, Belarus, Minsk
Shevyako A.
Minsk city clinical pathoanatomical bureau Belarus, Minsk

It was analyzed the results of an autopsy study of 23 patients with confirmed COVID infection. The development of acute lymphocytic viral myocaritis, viral damage to the endothelium of small myocardial vessels, damage to adjacent cardiomyocytes with non-ischemic necrosis is possible in COVID infection.

Key words*: COVID-19, endothelium, myocardium*

Актуальность. В условиях пандемии COVID-19 вопросы патогенеза данной болезни являются приоритетом научного сообщества. Вызывая стойкие нарушения со стороны дыхательной системы, SARS-CoV-2 обладает выраженным действием на сердечно-сосудистую систему, степень тяжести и длительность проявлений которых до конца не изучена. Имея представление о ранее изученных вирусных заболеваниях, можно предположить достаточно серьезные отклонения со стороны сердечно-сосудистой системы на фоне COVID-19. Одним из спорных и до конца не изученных проявлений коронавирусной болезни-2019 является миокардит. Далласские критерии вирусного миокардита – наличие воспалительной инфильтрации миокарда и (или) повреждение прилежащих кардиомиоцитов с некрозом не ишемического характера. Марбургские критерии вирусного миокардита – наличие не менее 14 клеток на площади в 1 мм^2 (при гистологическом исследовании) [1].

По литературным данным, клинические проявления миокардита при COVID-19 встречаются в 5-7% случаев [2]. Описан ряд гистологически и гистохимически подтверждённых случаев развития вирусного лимфоцитарного миокардита. Так, итальянское исследование доказало возможность развития острого лимфоцитарного COVID-19 ассоциированного миокардита [3].

В Российской литературе описано 32 случая подтверждённого лимфоцитарного миокардита в рамках COVID-19 [2]. Все пациенты имели тяжелую форму заболевания, лечение проходило с использованием искусственной вентиляции лёгких (ИВЛ). На фоне COVID-19 возможно также развитие фульминантного миокардита (ФМ). ФМ – молниеносное тяжёлое воспалительное повреждение миокарда вирусом SARS-CoV-2. Точный патофизиологический механизм развития ФМ на фоне COVID-19 до конца не изучен [6]. Рассматривается несколько механизмов:

1. SARS-CoV-2 опосредованное воспаление и повреждение миокарда вследствие снижения регуляции миокардиального ангиотензин превращающего фермента 2 (АПФ 2). S-белок SARS-CoV-2 связывается с АПФ 2 рецептором хозяина и проникает в клетку [4]. Рецепторы АПФ 2 находятся преимущественно в клетках лёгких, кардиомиоцитах и эндотелиоцитах.
2. Прямое вирусное повреждение сосудистой стенки с развитием эндотелиальной дисфункции и «цитокиновым штормом», вызванное дисбалансом Т-хелперных клеток 1 и 2 типа [5].

Цель: показать возможность развития миокардита у пациентов при подтвержденной COVID-инфекции и изучить морфологические изменения миокарда.

Материалы и методы: аутопсийные данные 23 пациентов с подтвержденной ПЦР методом назафарингеальных мазков COVID-инфекцией. Все пациенты находились на стационарном лечение. Проводились традиционные методы исследования: вскрытие и макроскопическое описание, гистологический метод с окраской гематоксилином и эозином и по ЛИ.

Результаты. Миокардит фигурировал в клиническом диагнозе лишь в одном случае (молодой пациент 35 лет). Во всех остальных случаях фигурировали острые или хронические формы ИБС, что не получило подтверждения при вскрытии. Макроскопически в 15 случаях определялась дилатация камер сердца, миокард был дрябловатый с мелкими желтовато-красноватыми очагами. Микроскопическое исследование выявило наличие во всех изученных случаях лимфомакрофагальных инфильтратов в интерстиции, что отвечало Далласским критериям диагноза вирусного миокардита. В 20 случаях обнаруживался эндотелиит и деструктивно-продуктивный коронариит, в клетках эндотелия определялись вирусные включения. В 12 случаях в миокарде были выявлены участки фрагментированных кардиомиоцитов с краевым стоянием лейкоцитов. При окраске по Ли отмечались некрозы отдельных групп кардиомиоцитов.

Выводы. При COVID-инфекции возможно развитие острого лимфоцитарного вирусного миокарита, вирусное поражение эндотелия мелких сосудов миокарда, повреждение прилежащих кардиомиоцитов с некрозом не ишемического характера.

Список литературы:

1. Клинико-морфологическая характеристика SARS-CoV-2-ассоциированного миокардита, подтвержденного наличием РНК и белков вируса в ткани миокарда / Е.А. Коган с соавт. // Архив патологии. – 2021. - № 83 (4). – С. 5–13.
2. Лимфоцитарный миокардит у пациентов с COVID-19 (4 аутопсийных наблюдения) / Е.А. Коган с соавт. // Архив патологии. – 2020. - № 82 (5). – С. 57–62.
3. Acute myocarditis presenting as a reverse Tako-Tsubo syndrome in a patient with SARS-CoV-2 respiratory infection / S. Sala [et al.] // Eur Heart J. – 2020. - №41 (19). - P. 1861-1862.
4. Corman VM, Lienau J, Witzenrath M. Coronaviruses as the cause of respiratory infections / Der Internist. – 2019. - № 60 (11). - P. 1136–1145.
5. COVID-19 related myocarditis in a 21 year old female patient / I.C. Kim [et al.] // Eur Heart J. – 2020. - № 41. – P. 1859.

ЭПИТЕЛИАЛЬНЫЕ И НЕЙРОЭНДОКРИННЫЕ ОПУХОЛИ ТИМУСА В 5-М ИЗДАНИИ КЛАССИФИКАЦИИ ОПУХОЛЕЙ ГРУДНОЙ КЛЕТКИ ВОЗ

Попова Д.А., Попова Т.П.
УЗ «Брестский областной онкологический диспансер», г. Брест, Республика Беларусь
Рогов Ю.И.
ГУО «Белорусская медицинская академия последипломного образования», г. Минск, Республика Беларусь

Выполнен обзор изменений, внесенных в классификацию эпителиальных и нейроэндокринных опухолей тимуса 5-го пересмотра. Изучены современные подходы к диагностике опухолевых процессов данной локализации для работы практического врача.

Ключевые слова: *тимус; опухоли; классификация*

EPITHELIAL AND NEUROENDOCRINE TUMORS OF THE THYMUS IN THE 5th EDITION OF THE WHO CLASSIFICATION OF THOSE CELL TUMORS

Popova D.A., Popova T.P.
ME "Brest Regional Oncological Dispensary", Brest, Republic of Belarus
Rogov Yu.I.
State Educational Establishment "Belarusian Medical Academy of Postgraduate Education", Minsk, Republic of Belarus

The authors have summarized the changes introduced in the classification of epithelial and neuroendocrine tumors of the thymus of the 5th revision. The modern features and approaches for the diagnosis of tumor of this localization have been studied.

Keywords: *thymus; tumors; classification*

Актуальность. В опубликованной недавно классификации опухолей грудной клетки Всемирной организации здравоохранения (ВОЗ) 5-го пересмотра [1] раздел, посвященный опухолям тимуса, претерпел ряд существенных изменений по сравнению с предыдущей [2]. Знакомство с современными особенностями подходов к диагностике онкологических процессов этой локализации представляется важным для работы практического врача. Однако, доступ к этой информации ограничен.

Цель работы – ознакомить специалистов с изменениями, внесенными в классификацию эпителиальных и нейроэндокринных опухолей тимуса ВОЗ 5-го пересмотра 2021 года.

Материалы и методы исследования. В работе приведен краткий анализ раздела неоплазий вилочковой железы из новой классификации опухолей грудной клетки, а также информации из других литературных источников [1-3].

Полученные результаты.

В новом пересмотре для каждой нозологии, кроме описания гистопатологии, введена подрубрика «основные (обязательные) и желательные диагностические критерии», что несколько облегчает проведение морфологического и клинического исследования, концентрируя внимание на главных признаках.

Даются правила описания комбинированных опухолей: в тимомах с двумя и более гистологическими паттернами следует перечислять все морфологические типы, начиная с преобладающего компонента, с указанием их процентного соотношения с шагом (инкрементом) 10%. Например, «Тимома, с компонентом типа B2 (80%) и типа B3 (20%)». Это правило не относится к тимомам типа AB, т.к. в этом случае пропорции компонентов не влияют на диагноз.

Комбинированные тимические карциномы по определению должны включать как минимум один тип тимической карциномы или тимическую нейроэндокринную опухоль и другую эпителиальную опухоль тимуса. Если (гетерологическими) компонентами являются тимическая карцинома любого размера и тимома, диагноз должен быть «тимическая карцинома» с указанием других компонентов и их процентных соотношений.

Описание гетерогенных тимом основывается на указании соотношения компонентов тимомы, а при описании комбинированных карцином учитывается злокачественность различных компонентов.

После выхода классификации 2015 года были проведено множество молекулярно-генетических исследований, но это не отразилось существенно на новом пересмотре и в настоящее время он выглядит таким образом.

Классификация эпителиальных и нейроэндокринных опухолей тимуса ВОЗ (2021)

Эпителиальные опухоли

Тимомы

8580/3 Тимома, БДУ
8581/3 Тимома, тип А
8582/3 Тимома, тип АВ
8583/3 Тимома, тип В1
8584/3 Тимома, тип В2
8585/3 Тимома, тип В3
8580/1 Микронодулярная тимома с лимфоидной стромой
8580/3 Метапластическая тимома
9010/0 Липофиброаденома

Плоскоклеточные карциномы

8070/3 Плоскоклеточная карцинома, БДУ
8123/3 Базалоидная карцинома
8082/3 Лимфоэпителиальная карцинома

Аденокарциномы

8140/3 Аденокарцинома БДУ
8260/3 Низкогрейдная папиллярная аденокарцинома
8200/3 Тимическая карцинома с чертами аденоидно-кистозной карциномы
8144/3 Аденокарцинома кишечного типа

Железисто-плоскоклеточная карцинома

8560/3 Железисто-плоскоклеточная карцинома

NUT-карцинома

8023/3 NUT-карцинома

Карциномы, подобные опухолям слюнной железы

8430/3 Мукоэпидермоидная карцинома

8310/3 Светлоклеточная карцинома

8033/3 Саркоматоидная карцинома

8980/3 Карциносаркома

Недифференцированная карцинома

8020/3 Недифференцированная карцинома, БДУ

Тимические карциномы

8586/3 Тимическая карцинома, БДУ

Тимические нейроэндокринные неоплазии

Нейроэндокринные опухоли

8240/3 Карциноидная опухоль, БДУ/ нейроэндокринная опухоль, БДУ

8240/3 Типичный карциноид/ нейроэндокринная опухоль, грейд 1

8249/3 Атипичный карциноид / нейроэндокринная опухоль, грейд 2

Нейроэндокринные карциномы

8041/3 Мелкоклеточная карцинома

8045/3 Комбинированная мелкоклеточная карцинома

8013/3 Крупноклеточная нейроэндокринная карцинома

Из новой классификации удалены следующие тимомы:

склерозирующая тимома (считается, что это не отдельная форма опухоли, а склеротические/регрессивные изменения в других тимомах),

микроскопическая тимома (теперь рассматривается как нодулярная гиперплазия – доказательства перерождения в опухоль отсутствуют [3]).

Добавлена тимома БДУ.

В новой редакции внесённые изменения коснулись некоторых видов тимических карцином.

Микронодулярная тимическая карцинома с лимфоидной гиперплазией в 5-м издании временно определена как новый, менее агрессивный подтип плоскоклеточной карциномы (в предыдущем издании она относилась к разделу «другие редкие тимические карциномы»). Она является злокачественным аналогом «микронодулярной тимомы с лимфоидной стромой».

Лимфоэпителиальная карцинома тимуса заменила используемый в предыдущей редакции термин «лимфоэпителиомоподобная карцинома» из-за отсутствия полной корреляции между лимфоэпителиомоподобной морфологией и выявлением EBER1 при гибридизации in situ [3]. Изменённое название, по мнению авторов классификации, лучше соответствует нозологической форме, которая включает и EBV-позитивные, и EBV-негативные подтипы.

Папиллярная аденокарцинома низкой степени злокачественности (низкогрейдная) – аденокарцинома, представленная тубулопапиллярным паттерном, кубическими или полигональными клетками со слабой атипией и характеризующаяся преимущественно индолентным клиническим течением.

Тимическую аденокарциному высокогрейдную, представленную папиллярным паттерном и атипией, отнесли к аденокарциномам БДУ.

Тимические карциномы кишечного типа должны экспрессировать один или более маркеров кишечной дифференцировки (CK20, CDX2, MUC2), и могут быть муцинозными или немуцинозными. Муцинозные аденокарциномы, в которых эти маркеры отсутствуют, определяются в группу аденокарцином БДУ.

Выделена группа карцином, подобных слюнной железе (опухолям слюнной железы), в которую входят ранее существовавшие в классификации опухоли (мукоэпидермальный рак, светлоклеточная карцинома, саркоматоидная карцинома) и новая для этой локализации «карциносаркома». Карциносаркома определяется как опухоль с гетерологическими саркоматоидными элементами.

В светлоклеточной карциноме выделен новый подтип: гиалинизирующаяся светлоклеточная карцинома. Как и в её аналоге в слюнной железе, в этой опухоли присутствует слияние генов EWSR1-ATF1 – хромосомная транслокация, имеющаяся исключительно в случаях с выраженным гиалинозом стромы. Являются ли светлоклеточные карциномы без гиалинизации стромы и транслокации EWSR1 отдельной нозологией или светлоклеточными вариантами других видов тимических карцином, на данный момент неизвестно.

Группа «другие редкие тимические карциномы» (включала аденосквамозную карциному, тимическую карциному БДУ, гепатоидную и рабдоидную карциномы, микронодулярную тимическую карциному с лимфоидной гиперплазией) расформирована.

Тимическая карцинома БДУ – это гетерогенная группа, включающая подтипы: гепатоидную карциному (3 случая с момента её открытия в 2004-м году), рабдоидную карциному (34 случая), недифференцированную крупноклеточную карциному, ассоциированную с реакцией, подобной болезни Кастлмана (также редкая опухоль).

Новый подтип тимической карциномы БДУ, введённый в этом издании классификации – тимическая карцинома с себоцейной дифференцировкой (описаны 2 случая), аналогичная себоцейной карциноме кожи.

В новой редакции классификации 2021 года в раздел нейроэндокринных неоплазий тимуса добавлена «карциноидная опухоль, БДУ/нейроэндокринная опухоль, БДУ».

Не выделена в виде отдельной нозологической единицы, но упомянута в тексте группа опухолей, схожих с панкреатическими высокогрейдными нейроэндокринными опухолями с карциноидной морфологией и высоким митотическим индексом, в которых количество митозов выше значения, в настоящий момент допустимого для атипичного карциноида (> 10 митозов/2 мм2). По существующим критериям ВОЗ эта группа опухолей должна быть отнесены к крупноклеточным нейроэндокринным карциномам (ККНЭК).

Однако она отличается от «истинных» ККНЭК иммуногистохимически. Пока не выяснено, должно ли лечение быть различным для этих двух групп.

Заключение. Изменения, внесенные в классификацию эпителиальных и нейроэндокринных опухолей тимуса 5-го пересмотра, должны быть учтены в работе специалистов, связанных с диагностикой и лечением этой патологии. В то же время необходимо сопоставлять эти особенности с действующим руководством, утвержденным в республике ранее – «Алгоритмами диагностики и лечения злокачественных новообразований».

Список литературы.

1. WHO Classification of Tumours Editorial Board. Thoracic Tumours / Ed.: A. Marx [et al.] – 5th ed. – Lyon: IARC, 2021. – 566 p.

2. WHO Classification of Tumours of the Lung, Pleura, Thymus and Heart / Ed.: W.D. Travis [et al.] – 4th ed. – Lyon: IARC, 2015. – 412 p.

3. Marx, A. The 2021 World Health Organization Classification of Tumors of the Thymus and Mediastinum: What's new in thymic epithelial, germ cell and mesenchymal tumors? / A. Marx [et al.] // Journal of Thoracic Oncology. – 2021. – 28 p. – (preprint / Journal of Thoracic Oncology, 2021).

КРИТЕРИИ ДИАГНОСТИКИ ЭПИТЕЛИАЛЬНЫХ ОПУХОЛЕЙ ТИМУСА В 5-М ИЗДАНИИ КЛАССИФИКАЦИИ ОПУХОЛЕЙ ГРУДНОЙ КЛЕТКИ ВОЗ

Попова Д.А., Попова Т.П.
УЗ «Брестский областной онкологический диспансер», Беларусь, Брест
Рогов Ю.И.
ГУО «Белорусская медицинская академия последипломного образования», Беларусь, Минск

Авторами работы выполнен краткий анализ раздела эпителиальных и нейроэндокринных неоплазий вилочковой железы из классификации опухолей грудной клетки ВОЗ 2021 года. Подробно рассмотрены диагностические критерии, изложенные в классификации эпителиальных опухолей тимуса 5-го пересмотра, имеющих отношение к данной патологии.

***Ключевые слова**: тимус; опухоли; классификация; диагностические критерии*

DIAGNOSIS CRITERIA FOR EPITHELIAL THYMUS TUMORS IN THE 5th EDITION OF THE WHO CLASSIFICATION OF THOSE CELL TUMORS

Popova D.A., Popova T.P.
ME "Brest Regional Oncological Dispensary", Belarus, Brest
Rogov Yu.I.
State Educational Institution "Belarusian Medical Academy of Postgraduate Education", Belarus, Minsk

The authors of the work performed a brief analysis of the section of epithelial and neuroendocrine neoplasias of the thymus from the 2021 WHO classification of chest tumors. The diagnostic criteria set forth in the classification of thymic epithelial tumors of the 5th revision, related to this pathology are discussed in details.

***Keywords:** thymus; tumors; classification; diagnostic criteria*

Актуальность. В современных классификациях опухолей Всемирной организации здравоохранения (ВОЗ) 5-го пересмотра международные рабочие группы специалистов постарались акцентировать внимание на морфологических признаках, характерных для каждой нозологии, введя подразделы «основные и желательные диагностические критерии». Это существенно облегчает работу не только врачей-патологоанатомов, но и врачей-онкологов. Однако, доступ к этой информации ограничен.

Цель работы – ознакомить практических врачей с диагностическими признаками, выделенными в классификации эпителиальных и нейроэндокринных опухолей тимуса ВОЗ 5-го пересмотра.

Материалы и методы исследования. В работе приведен краткий анализ раздела эпителиальных и нейроэндокринных неоплазий вилочковой железы из классификации опухолей грудной клетки ВОЗ 2021 года [1].

Полученные результаты.

В новом издании морфологические характеристики каждой нозологии суммированы следующим образом.

Тимома, тип А

Основные: эпителиальная опухоль тимуса с неспецифичными веретеновидными или овальными, редко – полигональными, эпителиальными клетками с пучковым, «муаровым», или гемангиоперицитоматозным паттерном; в большинстве случаев некрозы отсутствуют; количество митозов небольшое и пролиферативный индекс (Ki-67) низкий. Атипичные тимомы типа А могут иметь больше митозов и фокальные некрозы. ***Желательные:*** выраженная экспрессия эпителиальных маркеров (например, p63, p40); малочисленность или отсутствие незрелых TdT-позитивных Т-клеток во всей опухоли.

Тимома, тип АВ

Основные: опухоль тимуса с дольчатым паттерном; смешанный состав – преимущественно веретеноклеточный, бедный лимфоцитами компонент (типа А) и богатый лимфоцитами компонент (типа В); неспецифичные веретеновидные, овальные и фокально полигональные тимические эпителиальные клетки и фокальное или диффузное обилие незрелых Т-клеток. Опухоли типа А с фокально лимфоцитарной стромой, в которой лимфоциты сложно подсчитать, с наличием TdT-позитивных Т-клеток ≥ 10% ткани опухоли, должны быть классифицированы как тимома, тип АВ. ***Желательные:*** иммуногистохимическая (ИГХ) окраска для оценки плотности TdT-позитивных клеток с целью отличия от тимомы типа А.

Тимома тип В1

Основные: эпителиальная опухоль тимуса с органоидной (кортикомедуллярной) архитектурой с кортикальным преобладанием; рассредоточенные, не сгруппированные тимические эпителиальные клетки среди плотно лежащих лимфоцитов; медуллярные островки обязательны. ***Желательные:*** окраски с цитокератином и/или p40/p63 для визуализации рассеянных эпителиальных клеток. Поля TdT-положительных незрелых Т-клеток перемежаются с TdT-отрицательными узловыми (мозговыми) участками.

Тимома тип В2

Основные: дольчатая архитектоника; обилие лимфоцитов; полигональные/овальные опухолевые эпителиальные клетки, более многочисленные, чем в нормальном корковом веществе тимуса, обычно наблюдаемые в виде кластеров. ***Желательные:*** маркеры к кератинам и/или

p40/p63 выявляют увеличенную плотность рассеянных или сгруппированных эпителиоцитов по сравнению с нормальным корковым веществом тимуса.

Тимома типа B3

Основные: дольчатая опухоль; поля полигональных опухолевых клеток со слабой или умеренной атипией; вкраплённые периваскулярные пространства; небольшое количество лимфоцитов. ***Желательные:*** ИГХ-окрашивание для выявления небольшой популяции незрелых TdT - положительных Т-лимфоцитов.

Микронодулярная тимома с лимфоидной стромой

Основные: множественные мелкие обособленные узелки, состоящие из неспецифичных веретеновидных или овальных эпителиоцитов; обильная лимфоидная строма без эпителиальных клеток. ***Желательные:*** преобладание CD20+ B-клеток в строме.

Метапластическая тимома

Основные: бифазная опухоль тимуса; анастомозирующие островки полигональных эпителиальных клеток, в которых может наблюдаться вариабельная ядерная атипия; фон состоит из неспецифических веретеновидных клеток.

Липофиброаденома тимуса

Основные: доброкачественная опухоль тимуса, напоминающая фиброаденому молочной железы с преобладанием фиброзной ткани над адипоцитами и с узкими цепочками эпителиальных клеток.

Плоскоклеточная карцинома тимуса, БДУ

Основные: инвазивный плоскоклеточный рак тимуса, часто с десмопластической или склерогиалиновой стромой. Необходимо исключение инвазии прилежащей карциномы лёгкого или метастаза. ***Желательные:*** ИГХ-окраски: p63/p40+, CD5+, KIT (CD117)+, FOXN1+, CD205+. Может быть полезно тестирование на KIT-мутацию как на потенциальную мишень терапии.

Базалоидная карцинома тимуса

Основные: базалоидная карцинома тимуса с гнёздами или кистозными пространствами, выстланными базалоидными опухолевыми клетками с периферическими палисадами. ***Желательные:*** ИГХ-окраски: p63/p40+, KIT (CD117)+, TTF1−, NUT−, отрицательные окраски с нейроэндокринными маркерами.

Лимфоэпителиальная карцинома тимуса

Основные: первичная тимическая карцинома; пласты, гнёзда, цепочки клеток опухоли синцитиоподобного вида, с везикулярным хроматином и выделяющимся ядрышком; большая примесь лимфоцитов и плазмоцитов. ***Желательные:*** Pan-CK+, p63/p40+. In situ гибридизация для выявления EBER – результат не влияет на диагноз при типичной морфологии лимфоэпителиальной карциномы, но EBER-позитивность подтверждает диагноз в бедных лимфоцитами случаях.

Аденокарцинома, БДУ (без дополнительных уточнений)

Основные: аденокарцинома тимуса, которая диагностируется после исключения медиастинальных метастазов опухолей других локализаций и других типов тимических аденокарцином (низкогрейдной папиллярной, кишечного типа). ***Желательные:*** ИГХ исключение медиастинальных метастазов и других типов тимической карциномы.

Низкогрейдная папиллярная аденокарцинома

Основные: первичная тимическая аденокарцинома низкой степени злокачественности с очагами тубулопапиллярного строения; тубулопапиллярные структуры выстланы кубическими или полигональными клетками. ***Желательные:*** ИГХ исключение папиллярных опухолей щитовидной железы, плевры, лёгкого, экстраторакальных локализаций.

Тимическая карцинома с чертами, похожими на аденоидную кистозную карциному

Основные: карцинома тимуса, морфологически подобная аденоидной кистозной карциноме, но в целом истинные железы отсутствуют среди крибриформно-базалоидных островков. Необходимо исключение метастазов опухолей слюнной железы, лёгкого или молочной железы. ***Желательные:*** ИГХ-окраска Pan-CK+, CK5/6+, p63/p40+, SMA−, KIT (CD117) −.

Аденокарцинома тимуса кишечного типа

Основные: первичная тимическая опухоль, напоминающая аденокарциному колоректального типа. Необходимо исключение метастаза первичной опухоли кишки.

Желательные: Экспрессия как минимум одного маркера кишечной дифференцировки (CK20, CDX2, MUC2).

Железисто-плоскоклеточная карцинома тимуса

Основные: первичная тимическая карцинома как с плоскоклеточной, так и с железистой дифференцировкой, в которой каждый компонент составляет ≥ 10% опухоли. Необходимо исключить мукоэпидермоидный рак. ***Желательные:*** плоскоклеточный компонент должен быть p63/p40+ и/или CK5/6+.

NUT карцинома

Обязательные: Выявление перестройки гена NUTM1 молекулярно-генетическими методами или NUT-позитивность при ИГХ-окраске в низкодифференцированной плоскоклеточной карциноме или другой низкодифференцированной карциноме.

Мукоэпидермоидная карцинома

Основные: первичная карцинома тимуса, характеризующаяся комбинацией слизеобразующих, промежуточных и сквамоидных клеток, образующих гнёзда и кистозные структуры. Диагноз высокогрейдного мукоэпидермоидного рака требует, как минимум, фокального наличия внутриклеточного муцина. ***Желательные:*** Pan-CK+, CK5/6+, p63/p40+.

Определение перестройки гена MAML2 может быть полезным в сложных случаях, несмотря на то, что негативный результат не исключает диагноз.

Светлоклеточная карцинома

Основные: гнёзда и трабекулы клеток карциномы со светлой цитоплазмой; в гиалинизирующейся светлоклеточной карциноме – обильная гиалинизированная строма. ***Желательные:*** Pan-CK+, p40/p63+. EWSR1 транслокация для гиалинизирующейся светлоклеточной карциномы.

Саркоматоидная карцинома и карциносаркома

Основные: тимическая эпителиальная карцинома, частично или полностью состоящая из атипичных веретеновидных клеток с по меньшей мере фокальными эпителиальными признаками; карциносаркома включает гетерологические саркоматозные элементы. ***Желательные:*** ИГХ окрашивание эпителиальных компонентов соответствующими маркерами.

Недифференцированная карцинома, БДУ

Основные: первичная злокачественная тимическая опухоль только с эпителиальной дифференцировкой, не подходящая к критериям других опухолей. Требуются ИГХ и молекулярно-генетические исследования для исключения других нозологий.

Тимическая карцинома, БДУ

Критерии не указаны. Тимическая карцинома БДУ – это гетерогенная группа карцином тимического происхождения, которые не могут быть отнесены к другим определенным группах тимических новообразований.

Заключение. Диагностические критерии, изложенные в классификации эпителиальных опухолей тимуса 5-го пересмотра, будут полезны в работе специалистов, имеющих отношение к этой патологии. При этом постановка диагноза и лечение должны быть согласованы с «Алгоритмами диагностики и лечения злокачественных новообразований», утвержденными Министерством здравоохранения Республики Беларусь.

Список литературы.

1. WHO Classification of Tumours Editorial Board. Thoracic Tumours / Ed.: A. Marx [et al.] – 5th ed. – Lyon: IARC, 2021. – 566 p.

МУЛЬТИФАКТОРНАЯ ОЦЕНКА ПРОГНОСТИЧЕСКИХ ОСОБЕННОСТЕЙ АДРЕНОКОРТИКАЛЬНОГО РАКА

Порубаева Э.Э., Пачуашвили Н.В.
ФГАОУ ВО Первый МГМУ имени И.М. Сеченова Минздрава России (Сеченовский Университет), Москва, Россия
Урусова Л.С., Ткачук А.В.
ФГБУ "Национальный медицинский исследовательский центр эндокринологии" Минздрава России, Москва, Россия

Авторы исследования изучили экспрессию иммуногистохимических маркеров у взрослых пациентов с АКР и определили предикторы общей (ОВ) и безрецидивной выживаемости (БРВ). В ходе исследования было выяснено, что каждый гистологический вариант АКР характеризуется определенным иммунофенотипом, который может иметь диагностическое значение. В настоящей работе выявлены потенциальные предикторы течения АКР, доступные к использованию в рутинной практике врача.

***Ключевые слова**: адренокортикальный рак; выживаемость; предикторы выживаемости; прогностические маркеры*

MULTIFACTOR EVALUATION OF PROGNOSTIC FEATURES OF ADRENOCORTICAL CANCER

Porubaeva E.E., Pachuashvili N.V.
FGAOU VO First Moscow State Medical University named after I.M. Sechenov of the Ministry of Health of Russia (Sechenov University), Moscow, Russia
Urusova L.S., Tkachuk A.V.
FGBU "National Medical Research Center of Endocrinology" of the Ministry of Health of Russia, Moscow, Russia

Expression of immunohistochemical markers in adult patients with ACC was studied. and predictors of overall survival (OS) and disease-free survival (RFS) were determined. During the study, it was found that each histological variant of ACC is characterized by a certain immunophenotype, which may be of diagnostic value. In the present work, potential predictors of the course of ACC are identified that are available for use in the routine practice.

***Key words**: adrenocortical cancer; survival; survival predictors; predictive markers*

Актуальность. Адренокортикальный рак (АКР) представляет собой редкое злокачественное новообразование коры надпочечников, но отличающееся, как правило, неблагоприятным прогнозом [1]. Вместе с тем известно много случаев благоприятного течения этого крайне агрессивного заболевания с поздним метастазированием и более длительной продолжительностью жизни [2]. Появляется все больше доказательств, что в основе подобных различий выживаемости находится морфологическая и

молекулярная гетерогенность АКР [2]. В настоящее время многие вопросы прогнозирования АКР еще не решены, и определение течения заболевания и клинического исхода у пациентов затруднено. В частности, не полностью изучено прогностическое значение маркеров, которые применяются в клинической практике.

Цель. Изучить экспрессию иммуногистохимических маркеров у взрослых пациентов с АКР и определить предикторы общей (ОВ) и безрецидивной выживаемости (БРВ).

Материалы и методы. Было выполнено морфологическое исследование операционного материала новообразований надпочечников пациентов, которым проведена адреналэктомия с 2005 по 2020 год. В исследование были включены 73 пациента с гистологически подтвержденным диагнозом АКР: 51 (69,9%) женщина и 22 мужчины (30,1%) в возрасте от 17 до 82 лет, с медианой 43 (31,5;57), 52 (37;58) и 58 (45,5;64) лет для классического, онкоцитарного и миксоидного морфологических вариантов АКР соответственно. При гистологическом исследовании опухоли верифицировали в соответствии с международной гистологической классификацией опухолей надпочечника (ВОЗ, 2017 г.). Для определения злокачественного потенциала опухоли использовалась шкала Weiss, а в случае онкоцитарных новообразований надпочечника применялась модифицированная шкала Lin-Weiss-Bisceglia. Иммуногистохимическая панель включала SF1, Inhibin A, Melan A, Ki67, p53, AMA, фосфогистон H3 (PHH3). Для цитоплазматических и мембранных маркеров оценивалась интенсивность экспрессии: 0-20% – 1 балл; 20-70% – 2 балла; 70-100% – 3 балла. Подсчет пролиферативной активности опухолевых клеток (Ki-67) осуществлялся визуальным методом в 10 полях зрения при увеличении микроскопа x400 и определялся как процент окрашенных клеточных ядер в участках опухоли с наибольшей активностью (горячие точки); подсчет митотической активности, которая оценивалась по иммуногистохимическому окрашиванию с антителами к PHH3, также осуществлялся визуальным методом в 10 полях зрения при увеличении микроскопа x400. Оценка экспрессии p53 осуществлялась наличием или отсутствием окрашенных ядер в 50 полях зрения на увеличении микроскопа x400. Была проанализирована связь выживаемости со следующими факторами: морфологический вариант, размер образования, гормональная активность, стадия по классификации ENSAT, индекс Ki-67, митотическая активность, параметры шкалы Weiss. Для анализа выживаемости использовалась регрессионная модель Кокса. Статистически значимые факторы ($p<0.05$) в соответствии с результатами независимого регрессионного анализа были включены в анализ методом Каплана-Мейера с последующими попарными сравнениями методом log-rank тест.

Результаты. Классический вариант АКР диагностирован у 49 (67%), онкоцитарный – у 15 (21%), миксоидный – у 9 (12%) пациентов. В зависимости

от морфологического варианта обнаружены статистически достоверные различия индекса Ki-67, а также экспрессии других иммуногистохимических маркеров. Миксоидный вариант характеризовался снижением экспрессии Inhibin A, онкоцитарный вариант – выраженной диффузной цитоплазматической экспрессией AMA. При независимом регрессионном анализе факторами, статистически достоверно влияющими на БРВ, являлись морфологический вариант, индекс Ki-67, митотическая активность, наличие атипических митозов и гормональная активность. Классический вариант ассоциировался с увеличением шанса рецидива (ОШ, 3.2; p=0.02) по сравнению с онкоцитарным вариантом. Миксоидный вариант также увеличивал шанс рецидива, но не достигал уровня статистической значимости (ОШ, 2.7; p=0.12). Каждое увеличение индекса Ki-67 на 1% соответствовало повышению шанса рецидива на 3.2% (ОШ, 1.032; p=0.005), а увеличение значения митотической активности на 1 соответствовало повышению шанса рецидива в 1.060 раз (p<0.001). Наличие патологических митозов также коррелировало с худшей БРВ, но находилось на границе статистической значимости (ОШ, 4.156; p=0.05). Избыточная секреция альдостерона повышала шанс рецидива (ОШ, 27.4; p=0.007). Переменными, ассоциирующимися с ОВ, являлись стадия по классификации ENSAT, морфологический вариант, индекс Ki-67 и митотическая активность. Для II и III стадий по классификации ENSAT выявлено снижение риска смерти на 87.2% (ОШ, 0.128; p=0.001) и 74.7% (ОШ, 0.253; p = 0.018) по сравнению со стадией IV. Как классический, так и миксоидный варианты ассоциировались с более высоким риском смерти (p<0.001) по сравнению с онкоцитарным вариантом. Каждое увеличение индекса Ki-67 на 1% соответствовало повышению риска смерти на 5.8% (ОШ, 1.058; p<0.001), а каждое увеличение значения митотической активности на 1 соответствовало повышению риска смерти в 1.076 раз (p<0.001). После включения факторов в модель множественной регрессии статистическую значимость в случае БРВ сохраняли гормональная активность и митотическая активность, ОВ – митотическая активность и стадия по ENSAT. В соответствии с методом Каплана-Мейера у подгрупп со значениями митотической активности до 10 и от 10 до 20 наблюдались лучшие медианы БРВ, чем у подгруппы более 20 (65, 32 и 6 месяцев, соответственно; p<0.001); БРВ была статистически достоверно благоприятнее у подгруппы с индексом Ki-67 менее 12, чем у подгрупп с значениями этого параметра 12-25 (p=0.015) и более 25 (p=0.013; 89, 11 и 6 месяцев, соответственно); онкоцитарный вариант ассоциировался с лучшей БРВ по сравнению с классическим (p=0.012; медиана БРВ не достигалась и 8 месяцев, соответственно), а наличие патологических митозов – с худшей БРВ (p=0.031; не достигалась в случае отсутствия, составляла 23 месяца при их наличии). Избыточная секреция альдостерона ассоциировалась с худшей БРВ по сравнению с отсутствием гормональной активности или секрецией других гормонов (p=0.002). Медианы выживаемости

составляли 1, 23, 38, 65, 32 для гиперальдостеронизма, гиперандрогении, гиперкортицизма, смешанной гормональной активности и ее отсутствия, соответственно. Обнаружена корреляция стадии IV классификации ENSAT с худшей ОВ по сравнению с остальными стадиями ($p=0.002$, $p<0.001$, $p=0.011$ для I, II, III стадий соответственно); подгруппы со значениями митотической активности до 10 и от 10 до 20 ассоциировались с лучшей ОВ по сравнению с подгруппой более 20 ($p<0.001$; медиана ОВ не достигалась для первых двух групп и составляла 10 месяцев в последнем случае); ОВ подгруппы со значениями индекса Ki-67 менее 12 была статистически достоверно благоприятнее, чем подгрупп со значениями 12-25 ($p=0.029$) и более 25 ($p=0.002$; медиана ОВ не достигалась для первых двух групп и составляла 56 месяцев в последнем случае); онкоцитарный вариант ассоциировался с лучшей ОВ по сравнению с классическим ($p=0.005$).

Выводы. Каждый гистологический вариант АКР характеризуется определенным иммунофенотипом, что может иметь диагностическое значение. В настоящей работе выявлены потенциальные предикторы течения АКР, которые доступны для применения в рутинной практике. В результате на основании совокупности клинических, морфологических, иммуногистохимических данных, используемых при диагностике АКР, может быть получено представление о выживаемости пациента. С повышенным риском рецидива ассоциируется наличие патологических митозов, избыточная секреция альдостерона, смерти - IV стадия по ENSAT, рецидива и смерти – значения митотической активности более 20, индекс Ki-67 более 12, классический вариант. Независимыми предикторами БРВ являлись митотическая активность и гормональная активность, ОВ – митотическая активность и стадия по ENSAT.

Список литературы.

1. Федеральные клинические рекомендации по диагностике и лечению адренокортикального рака / Г.А. Мельниченко [и др.] // Проблемы эндокринологии. – 2014. – Т. 60, № 2. – С.5–67.

2. Lam, A. K. Y. Adrenocortical carcinoma: Updates of clinical and pathological features after renewed world health organisation classification and pathology staging / A. K. Y. Lam //. Biomedicines. – 2021. – Vol. – 9, № 2. P. 1–25.

ГЕНЕРАЛИЗОВАННЫЙ САРКОИДОЗ С ЛЕТАЛЬНЫМ ИСХОДОМ

Прокопчик Н.И., Керимова С.
УО «Гродненский государственный медицинский университет»,
Беларусь, Гродно

Генерализованный саркоидоз в практике патологоанатома встречается довольно редко. В работе представлено описание случая генерализованного саркоидоза, особенностью которого является неблагоприятный исход заболевания, обусловленный, прежде всего, обширным поражением миокарда и развитием сердечно - сосудистой недостаточности.

Ключевые слова: *саркоидоз, генерализованный, летальный исход*

GENERALIZED SARCOIDOSIS WITH FATAL OUTCOME

Prokopchik N.I., Kerimova S.
Grodno State Medical University,
Belarus, Grodno

Generalized sarcoidosis in the practice of a pathologist is quite rare. The paper presents a description of a case of generalized sarcoidosis, which is characterized by an unfavorable outcome of the disease, primarily due to extensive myocardial damage and the development of cardiovascular insufficiency.

Key words: *sarcoidosis, generalized, fatal outcome*

Актульность. Саркоидоз – хроническое заболевание неизвестной этиологии, в основе которого лежит неспецифическое гранулематозное воспаление. Распространенность саркоидоза составляет 1 - 60 человек на 100 тыс. населения [1 - 4]. В России этот показатель колеблется от 22 до 47, а первичная заболеваемость саркоидозом варьирует от 2 до 7 на 100 тыс. взрослого населения страны. Наиболее часто возникает у взрослых, средний возраст заболевших - 40 лет. Имеется некоторое преобладание данного заболевания у женщин [5].

Локализация саркоидоза может быть различной. Лидирующее место среди возможных «органов-мишеней» при саркоидозе принадлежит легким, поражение которых встречается у 90% пациентов, и торакальной группе лимфатических узлов. Однако у 40-50% пациентов встречается экстраторакальный саркоидоз: поражение лимфоузлов, сердца, селезенки, желудка, печени, кишечника, костей, кожи и других органов [1 - 3]. Саркоидоз относится к доброкачественным заболеваниям, поскольку в значительной части случаев заканчивается спонтанным излечением. Большинство авторов считают, что от саркоидоза умирает около 1 - 5% пациентов, причем у 25% из них на аутопсии выявляется поражение миокарда. Крайне редко причиной смерти становится поражение нервной системы, а также проявления печеночной, почечной и дыхательной недостаточности [5].

Поскольку в практике патологоанатома генерализованный саркоидоз встречается редко, нами проведен соответствующий анализ архивного секционного материала Гродненского областного патологоанатомического бюро. Оказалось, что за последние 25 лет в Гродненской области имел место только один случай смерти вследствие саркоидоза.

Цель исследования – представить описание случая генерализованного саркоидоза с летальным исходом.

Материал и методы исследования. Объектом для гистологического исследования явились кусочки внутренних органов умершего пациента. Они фиксировались 10% раствором формалина, после проводки заливались в парафин. Гистологические срезы окрашивали гематоксилином и эозином, а также пикрофуксином по Ван-Гизону.

Полученные результаты. Пациент Л., 28 лет, был госпитализирован в районную больницу по направлению врача скорой медицинской помощи с диагнозом: дилятационная кардиомиопатия, острая сердечно - сосудистая недостаточность.

Установлено, что несколько лет назад был выставлен диагноз саркоидоза легких, но пациент игнорировал предложенное лечение. Он работал водителем грузовика, выполняя международные перевозки, и накануне вернулся с очередной командировки. Со слов родственников, жалоб не предъявлял. На следующий день внезапно почувствовал плохо, в связи с чем была вызвана скорая помощь. При госпитализации состояние пациента расценено как крайне тяжелое и, несмотря на проводимые реанимационные мероприятия, спустя 2 часа он скончался. Лабораторное исследование не проведено. Клинический диагноз: внезапная смерть по неизвестной причине; дилятационная кардиомиопатия; гемоперикард (?); саркоидоз.

Результаты аутопсии: труп мужчины правильного телосложения, повышенного питания (толщина подкожного жирового слоя в области передней брюшной стенки 4,0 см). Определялась пастозность тканей нижних конечностей. Обнаружен отек головного мозга, его оболочек. В полости перикарда содержалось 300 мл, а в брюшной полости - 200 мл транссудата. Лёгкие свободно лежали в плевральных полостях, плевральные листки гладкие, влажные, блестящие. В просвете дыхательных путей имелось небольшое количество слизистой мокроты. Слизистые оболочки гортани, трахеи, долевых бронхов бледно-серого цвета. Лёгкие на ощупь однородной, плотной консистенции во всех отделах. Ткань лёгких на разрезе серо-красного цвета с множеством очень мелких бледно-серого цвета узелков, полнокровная, режется с хрустом. При сдавливании ткани лёгких с поверхности разреза стекала красная, слегка пенистая жидкость в большом количестве. Стенки бронхов в области корней лёгких утолщены, уплотнены, выступали над поверхностью разреза.

Сердце весом 590 г. Полости сердца умеренно расширены; пристеночный, хордальный и клапанный эндокард без особенностей. Толщина миокарда левого желудочка – 1,6 см, правого – 0,8 см. Миокард на разрезе буро-красного цвета, с наличием мелких сероватого цвета соединительнотканных прослоек и с множеством плотных участков бледно-серого цвета размером от 0,8 см до 2,5 см в диаметре, расположенных в области межжелудочковой перегородки, передней и задней стенок левого желудочка.

Селезёнка весом 960 г. На разрезе обнаружено множество бледно-серого цвета узелков диаметром до 0,2 см. Ткань селезёнки плотная, на разрезе тёмно-вишнёвого цвета, соскоба пульпа не давала. Паратрахеальные и бифуркационные лимфатические узлы, лимфатические узлы переднего и заднего средостений, парааортальные в брюшном отделе, в области ворот печени и по большой кривизне желудка размером от 0,8 до 2,5 см в диаметре, на разрезе серого цвета, уплотнены, местами спаяны между собой с образованием пакетов.

Пищевод, желудок и кишечник без особенностей. Печень весом 2500 г., капсула её гладкая, тонкая. На разрезе определялись множественные узелки бледно-серого цвета, диаметром до 0,2 - 0,3 см, расположенные повсеместно. Ткань печени на разрезе серо-красного цвета, полнокровная, плотная. Желчный пузырь, желчные протоки и поджелудочная железа обычного строения.

Почки сращены между собой в области нижних полюсов (подковообразная почка). Масса почек 700 г, они плотные на пальпации; на разрезе ткань почек синюшно-красного цвета с белесоватыми узелками диаметром до 0,3 см, граница коркового и мозгового слоёв смазана. Лоханки почек, мочеточники, мочевой пузырь, предстательная железа без особенностей. Надпочечники, щитовидная и вилочковая железы обычного строения.

При патогистологическом исследовании внутренних органов установлено, что в легких, миокарде, печени, почках, селезенке, лимфатических узлах различной локализации имеет место гранулематозное воспаление. Характерными морфологическими чертами гранулем в различных органах и тканях являлись отсутствие казеозного некроза и экссудативного воспаления, выраженный склероз и гиалиноз. Клеточный инфильтрат в гранулемах представлен эпителиоидными и гигантскими многоядерными клетками (клетками Пирогова-Лангханса и типа инородных тел), а также макрофагами и лимфоцитами (рис. 1-3). Как известно, описанные изменения типичные саркоидоза.

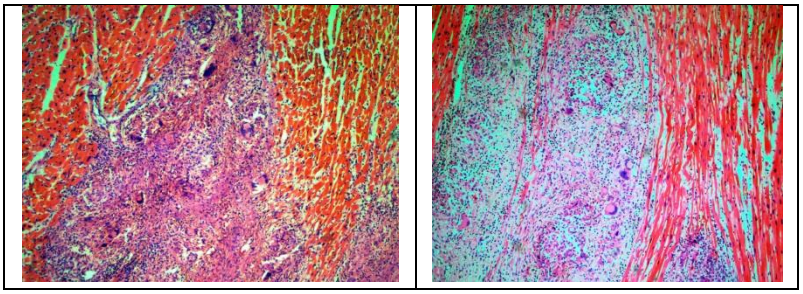

Рисунок 1. – Саркоидоз миокарда: множественные гранулемы, сливающиеся в обширные поля. Окр.: гематоксилином и эозином. x100.

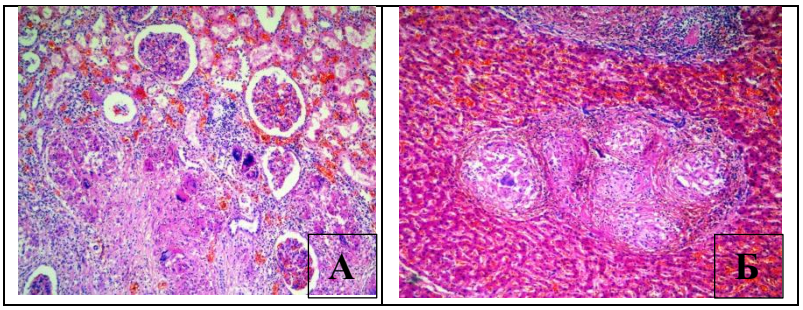

Рисунок 2. – А. Саркоидоз почки. Окр.: гематоксилином и эозином. x200. Б. Саркоидоз печени. Окр.: гематоксилином и эозином. x100.

Считается, что поражение сердца при саркоидозе встречается нечасто, протекает бессимптомно, поэтому редко диагностируется. Однако в нашем случае воспалительный процесс преобладал именно в сердце, где имелось множество гранулем, сливающихся между собой со склерозом и гиалинозом.

Патологоанатомический диагноз: Саркоидоз, генерализованная форма (D86.8) с поражением сердца, легких, печени, почек, селезенки, лимфатических узлов грудной и брюшной полостей, а также - забрюшинных. Гипертрофия миокарда: масса сердца 590г, толщина миокарда левого желудочка сердца – 1,6см, правого – 0,8см. Расширение полостей сердца. Гепатомегалия (2500г). Портальная гипертензия. Спленомегалия (960г). Асцит (200мл). Гидроперкард (300мл). Отек легких, головного мозга и его оболочек.

Непосредственная причина смерти: прогрессирующая сердечно - сосудистая недостаточность, обусловленная резко выраженными структурными изменениями в сердце (преимущественно в левом желудочке и межжелудочковой перегородке). Внезапная смерть пациента была, по-видимому, обусловлена возникшей аритмией.

Заключение. Патогистологическое исследование позволило установить, что саркоидоз у пациента прогрессировал. Об этом свидетельствовало наличие в органах гранулем различной степени зрелости: от макрофагальных и эпителиоидно-клеточных до гигантоклеточных с последующим фиброзом и гиалинозом.

Таким образом, особенностью представленного случая саркоидоза является неблагоприятный исход заболевания, обусловленный, прежде всего, обширным поражением миокарда, что повлекло развитие сердечно - сосудистой недостаточности. Клинико-анатомический анализ также показал, что, несмотря на наличие поражения печени и почек, их функция была компенсирована; очевидные признаки легочной недостаточности у пациента также не отмечены.

Саркоидоз представляется заболеванием с непредсказуемым характером течения. Возможность возникновения внелегочных поражений, а также побочных эффектов от используемых в лечении препаратов диктуют необходимость длительного диспансерного наблюдения [5], что, к сожалению, отсутствовало в описанном секционном случае.

Список литературы.

1. Culver, D. A. Sarcoidosis / D. A. Culver // Immunol. Allergy Clin. North Am. – 2012. – Vol. 32. – P. 487–511.

2. Baughman, R. P. Sarcoidosis / R. P. Baughman, E. E. Lower // Harrison’s Principles of Internal Medicine. – 2008. – P. 2135–2142.

3. Iannuzzi, M. C. Sarcoidosis / M. C. Iannuzzi, B. A. Rybicki, A. S. Teirstein // N. Engl. J. Med. – 2007. – Vol. 357. – P. 2153–2165.

4. Lazarus, A. Sarcoidosis: Epidemiology, Etiology, Pathogenesis, and Genetics / A. Lazarus // Dis. Mon. – 2009. – Vol. 55. – P. 649–660.

5. Салухов, В. В. Практическая пульмонология : руководство для врачей / под ред. В. В. Салухова, М. А. Харитонова. - Москва : ГЭОТАР-Медиа, 2020. - 416 с.

SILVA-СИСТЕМА В КЛАССИФИКАЦИИ ОПУХОЛЕЙ ШЕЙКИ МАТКИ ВОЗ

Рогов Ю.И.
ГУО «Белорусская медицинская академия последипломного образования», Беларусь, Минск
Гуцалюк Т.В.
УЗ «Городское клиническое патологоанатомическое бюро», Беларусь, Минск

В работе представлена современная система классификации аденокарцином шейки матки. Подробно изложены морфологические диагностические критерии различных типов аденокарцином шейки матки на основании последней редакции международной классификации опухолей женского полового тракта (ВОЗ, 2020).

***Ключевые слова**: шейка матки, аденокарцинома, классификация, silva-паттерны*

SILVA-SYSTEM IN WHO CLASSIFICATION OF CERVICAL TUMORS

Rogov Y.
Belarusian Medical Academy of Postgraduate Education, Belarus, Minsk
Gutsalyuk T.
City Clinical Pathology Bureau, Belarus, Minsk

The article presents a modern classification system for adenocarcinomas of the cervix. The morphological diagnostic criteria for various types of adenocarcinomas of the cervix are described in detail based on the latest edition of the international classification of tumors of the female genital tract (WHO, 2020).

***Keywords**: cervix; adenocarcinoma; classification; silva patterns*

Актуальность: в классификацию опухолей женского полового тракта Всемирной организации здравоохранения (ВОЗ) 2020 года в раздел патологии шейки матки впервые введены паттерны Silva для оценки аденокарцином, ассоциированных с папилломавирусной инфекцией человека (ВПЧ) [1]. Этот подход рекомендован Международным обществом гинекологических патологов и помогает унифицировать морфологическую диагностику инвазивного железистого рака [2]. Однако, доступ к этой информации ограничен.

Цель: ознакомить практических врачей с диагностическими принципами системы Silva, позволяющими детализировать инвазию при ВПЧ-ассоциированных аденокарциномах шейки матки и определять в соответствии с этим тактику лечения.

Материалы и методы исследования: в работе приведен краткий анализ современной медицинской литературы, посвященной разработке и применению Silva-паттернов для оценки цервикальных железистых раков [1-4].

Полученные результаты: с 80-х годов прошлого столетия койлоцитоз стал основным морфологическим маркером папилломавирусной инфекции в многослойном плоском эпителии. Как известно, при нарастании опухолевой атипии и снижении дифференцировки клеток информативность этого признака снижается. В современных классификациях опухолей ВОЗ появились указания на то, что в эндоцервикальных аденокарциномах уже при малом увеличении могут быть заметны апикальные митозы и кариорексис. Эти морфологические черты расцениваются как связанные с ВПЧ-инфекцией. Ядра при этом обычно увеличенные, вытянутые, гиперхромные; эпителий столбчатый, псевдостратифицированный. При разных типах аденокарцином шейки матки имеются и свои особенности.

Все формы инвазивной аденокарциномы, ассоциированной с ВПЧ, могут иметь деструктивный или недеструктивный (подобный аденокарциноме in situ) паттерны роста. Основанная на них новая классификация (система Silva), показала связь между паттернами инфильтрации подлежащей стромы опухоли и риском возникновения метастазов в лимфатических узлах, рецидивами и выживаемостью. Согласно этому подходу, инвазивные опухоли делятся на три группы (A, B, C). Система имеет приемлемую воспроизводимость, особенно в различии между малоагрессивными опухолями (паттерн A) и потенциально агрессивными (паттерны B и C).

Классификация Silva разделяет ВПЧ-ассоциированные инвазивные эндоцервикальные аденокарциномы на 3 типа (паттерны A, B, C) на основании следующих критериев:

1) наличия или отсутствия деструктивной стромальной инвазии,
2) степени стромальной инвазии (если присутствует),
3) наличия или отсутствия лимфоваскулярной инвазии,
4) степени цитологической атипии.

Эта система не принимает во внимание глубину инвазии или связь опухоли с крупными сосудами цервикальной стромы.

Паттерн A. Для этого паттерна характерно отсутствие деструктивной инвазии стромы (то есть отсутствует десмоплазия или ассоциированный воспалительный инфильтрат с одиночными клетками или отдельными кластерами опухолевых клеток в строме). Он состоит из хорошо отграниченных желез с округлыми контурами, обычно образующих группы, которые иногда имеют относительно хорошо сохранившуюся лобулярную архитектуру.

Этот паттерн не следует диагностировать при высокогрейдной цитологической атипии или солидной архитектуре, которые должны отсутствовать. Хотя может наблюдаться крибриформный или сосочковый рост, такие участки не должны занимать площадь одного поля зрения при малом

увеличении (объектив 4х, окуляр 10х) или диаметром 5 мм. Данное ограничение не основано на доказательствах, оно было получено консенсусом исследователей, которые разработали эту систему.

Лимфоваскулярная инвазия отсутствует в паттерне А, поэтому при определении этого паттерна могут понадобиться дополнительные гистологические срезы материала на разном уровне и иммуногистохимические окраски.

Для исключения деструктивной инвазии и определения паттерна А требуется исследование всей опухоли на эксцизионном материале (например, петлевое электрохирургическое иссечение или конус) с изучением краев резекции.

Паттерн В. Отличительной чертой этого паттерна является наличие локализованной (ранней, ограниченной) деструктивной инвазии стромы. Она состоит из гнезд опухолевых клеток, неровных желез или отпочковывания отдельных клеток от хорошо отграниченных желез (образца А). Обычно эти изменения сочетаются с воспалительной или десмопластической реакцией стромы.

Очаги локализованной деструктивной инвазии могут быть единичными, множественными или линейными у основания опухоли, но они не должны заполнять всё поле зрения при малом увеличении (объектив 4х, окуляр 10х) или диаметром 5 мм.

Солидный рост не определяется. Лимфоваскулярная инвазия может присутствовать или отсутствовать, не играя определяющей роли.

Паттерн С. Кардинальная особенность этого паттерна – наличие диффузной деструктивной инвазии стромы. Опухоли с паттерном С могут иметь любой из следующих гистологических видов:

1) Рост беспорядочно распределенных, разного размера и формы, часто угловатых желез в десмопластической строме; они могут быть взаимосвязаны между собой (каналикулярный паттерн), а иногда перемежаться с расширенными, удлиненными и фрагментированными железами, которые напоминают микрокистозный, удлиненный и фрагментированный инвазивный паттерн эндометриальной эндометриоидной аденокарциномы.

2) Сливной железистый или сосочковый рост с минимальной промежуточной стромой - только эндофитный рост или озера муцина с опухолевыми клетками, заполняющими поле зрения при малом увеличении (объектив 4х, окуляр 10х) или диаметром 5 мм.

3) Микропапиллярный рост с небольшими сосочками, состоящими только из опухолевых клеток, без фиброваскулярных стержней и окруженных светлыми пространствами.

4) Линейное разрастание нерегулярных желез и отдельных клеток в десмопластической строме у основания частично экзофитной опухоли и

заполнение поля зрения при малом увеличении (объектив 4х, окуляр 10х) или диаметром 5 мм.

5) Разрастание нерегулярных желез или скоплений опухолевых клеток, окруженных выраженным и плотным полосовидным воспалительный инфильтратом в основании опухоли, заполняющее поле зрения при малом увеличении (объектив 4х, окуляр 10х) или диаметром 5 мм.

6) Солидный рост опухолевых клеток с мелкими или абортивными железами. Сюда входит низкодифференцированный высокогрейдный компонент с полями крупных злокачественных клеток.

Лимфоваскулярная инвазия может присутствовать или отсутствовать, что не влияет на диагностику паттерна С.

При использовании классификации Silva необходимо учитывать, что в патологоанатомическом заключении указывается наихудший паттерн (например, опухоль типа В с очаговыми изменениями типа С, следует классифицировать как паттерн С).

В экзофитных опухолях паттерн оценивается в основании опухоли, то есть внутри стенки шейки матки, а не в экзофитной части новообразования.

Паттерны инвазии рекомендуется включать как дополнение к диагнозу инвазивной ВПЧ-ассоциированной эндоцервикальной аденокарциномы.

Если неоплазии последних типов по характеру тканевой и клеточной атипии, деструктивным особенностям роста обычно несложно отличить от аденокарциномы in situ, то первый высокодифференцированный вариант в этом плане иногда представляет сложности.

Для этого типа инвазии характерны: повышенное количество желез, что отличается от нормального распределения эндоцервикальных крипт; тесное расположение мелких желез, иногда дольчатого вида, с отсутствием высокогрейдной ядерной атипии; пролиферация случайно распределенных желез в глубоких отделах стромы шейки матки без окружающей реакции, часто в непосредственной близости от толстостенных сосудов.

Приемлемым считается указать в патологоанатомическом заключении вероятность наличия инвазивной аденокарциномы, если глубина расположения опухолевого очага > 3 мм.

Важным показателем является при этом лимфоваскулярная инвазия, которая по определению относится к агрессивным вариантам (В или С).

Заключение: появление системы Silva в международной классификации опухолей шейки матки ВОЗ не является случайным. Значимость её применения доказана целым рядом клинических исследований [2,3,4]. Освоение и использование этой системы паттернов в патологоанатомической работе позволит улучшить морфологическую диагностику и лечебную тактику при аденокарциноме шейки матки.

Список литературы.

1. Alvarado-Cabrero I. The Silva pattern-based classification for HPV-associated invasive endocervical adenocarcinoma and the distinction between in situ and invasive adenocarcinoma: relevant issues and recommendations from the International Society of Gynecological Pathologists / I. Alvarado-Cabrero, C. Parra-Herran, S. Stolnicu, A. Roma, E. Oliva, A. Malpica // Int. J. Gynecol. Pathol. – 2021. – Vol. 40, № 2. – Supplement 1. – S48–S65.

2. WHO Classification of Tumours Editorial Board. WHO classification of tumours: female genital tumours. 5th ed. Lyon: IARC, 2020. – 307 p.

3. Diaz De Vivar, A. Invasive endocervical adenocarcinoma: proposal for a new pattern-based classification system with significant clinical implications: a multi-institutional study / A. Diaz De Vivar, A.A. Roma, K.J. Park et al. // Int. J. Gynecol. Pathol. – 2013. – Vol. 32(6). – P. 592-601.

4. Roma, A.A. Invasive endocervical adenocarcinoma: a new pattern-based classification system with important clinical significance / A.A. Roma, A. Diaz De Vivar, K.J. Park et al. // Am. J. Surg. Pathol. – 2015. – Vol. 39(5). – P. 667-672.

СТАНДАРТИЗАЦИЯ ОЦЕНКИ МИТОТИЧЕСКОЙ И ПРОЛИФЕРАТИВНОЙ АКТИВНОСТИ ОПУХОЛЕЙ

Рогов Ю.И.
ГУО «Белорусская медицинская академия последипломного образования», Беларусь, Минск
Гринчик И.В.
УЗ «Городское клиническое патологоанатомическое бюро», Беларусь, Минск

Работа посвящена вопросу стандартизации оценки митотической и пролиферативной активности опухолей исходя из современных рекомендаций в международных руководствах и классификациях злокачественных новообразований различной локализации, изданных под эгидой ВОЗ.

***Ключевые слова**: опухоли; митозы; индекс пролиферации*

STANDARDIZATION OF THE ASSESSMENT OF MITOTIC AND PROLIFERATIVE ACTIVITY ON TUMORS

Rogov Y.
Belarusian Medical Academy of Postgraduate Education, Belarus, Minsk
Grinchik I.
City Clinical Pathological and Anatomical Bureau, Belarus, Minsk

The work is devoted to the issue of standardization of the assessment of mitotic and proliferative activity of tumors based on modern recommendations in international guidelines and classifications of malignant neoplasms of various localizations published under the auspices of WHO.

***Keywords**: tumors; mitoses; proliferation index*

Актуальность: одним из важных параметров при диагностике опухоли, оценке её злокачественного потенциала является определение пролиферативной активности неопластических клеточных элементов. До недавнего времени среди патологоанатомов разных стран был распространен подсчет количества митозов в полях зрения микроскопов при большом увеличении (HPF). Рядом авторов показано, что, что такая методика может приводить к существенной разнице в представлении об одной и той же опухоли, так как поля зрения HPF отличаются у микроскопов разных производителей.

В последних классификациях опухолей человека ВОЗ 5-го пересмотра разработан переход на подсчет количества митозов в 1 мм^2 площади гистологического среза [1, 2].

Цель: ознакомление специалистов патологоанатомической службы республики с новым стандартизированным подходом в определении митотической и пролиферативной активности опухолевой ткани.

Материалы и методы исследования: материалами для исследования послужили классификации опухолей Всемирной организации здравоохранения 5-го пересмотра и медицинские публикации, посвященные количественной оценке процессов деления опухолевых клеток, как важному компоненту морфологической онкологической диагностики [1-4].

Полученные результаты: в течение многих лет митотическая активность при гистологическом исследовании органов и тканей выражалась количеством митозов, выявленных в клетках в 10 или 50 полях зрения микроскопа при большом увеличении (HPF). Понятие «большое увеличение» в этом контексте было всегда конкретным – принималось общее увеличение х400 (при окуляре х10 и объективе х40). С развитием микроскопической техники стали появляться указания, что площади полей зрения при этих же параметрах могут не совпадать и даже вносить значительные принципиальные различия в подсчеты при использовании разных микроскопов. Это связано прежде все с тем, что появились более совершенные окуляры, расширяющие поля зрения. Разница в количественных результатах, получаемых исследователями, в ряде случаев стала существенно сказываться на правильности диагноза и прогноза.

Для стандартизации определения митотической активности опухоли, однозначности оценки её злокачественного потенциала разными патологами, было предложено подсчитывать среднее количество митозов в 1 $мм^2$ поля зрения. При таком подходе отсутствует зависимость от марки микроскопа и увеличения.

Например, в 5-м пересмотре классификаций опухолей разных органов и тканей женских половых органов ВОЗ приведена переоценка митотической активности таких опухолей как маточные и внематочные гладкомышечные опухоли, светлоклеточная карцинома матки, низкогрейдная серозная карцинома яичника и других вследствие неопределенности значений HPF в четвертом пересмотре.

Технически, такой подсчет несложен. Необходимо на первом этапе определение диаметра поля зрения микроскопа, которое будет использоваться для оценки митотической активности. Это делается с помощью объект-микрометра. Последний представляет собой металлическую пластину со стеклянной вставкой или стеклянную пластину по размерам предметного стекла (75 мм х 25 х 1 мм), на которой выгравирована линейка длиной 1 мм, разделенная на 100 частей. То есть одно деление соответствует 0,01 мм или 10 мкм. Объект-микрометр помещается на предметный стол микроскопа. Используя плановый объектив х4 находят линейку в поле зрения, передвигают её в центр путем перемещения предметного стола с помощью регулировок микроскопа, переключаются на объектив х40 (обычно используется для

подсчета митозов), устанавливают центральное расположение и резкое изображение шкалы и измеряют диаметр поля зрения (число делений шкалы). По формуле πR^2 определяют площадь поля зрения в мм^2 (обычно при увеличении х400). После подсчета митозов в таком поле зрения можно, соответственно, определить и их количество в 1 мм^2.

При этом в классификациях обычно уточняется какую общую площадь надо оценить (например, 10 HPF), чтобы вывести конечный показатель.

До сих пор не берется в расчет плотность клеток в зоне подсчета, их величина, количество стромы между ними, толщина гистологических срезов.

Эти проблемы частично решаются при определении другого показателя активности опухоли – митотического индекса. Он выражается как процентное отношение количества митозов к общему числу присутствующих опухолевых клеток.

Для более четкого определения фигур митозов и отличия их от апоптозов и пикнозов в ряде случаев используют иммуногистохимические маркеры – моноклональный митотический протеин-2 (MPM-2) и фосфогистон H3 (PHH3).

Все чаще в научных работах и классификациях вводятся определенные диапазоны индексов пролиферативной активности для разграничения опухолей. Как известно, этот показатель представляет собой процент положительно окрашенных антителом Ki-67 опухолевых клеток (ядер), находящихся в стадии деления, к их общему числу. При этом индексы пролиферативной и митотической активности не совпадают, так как маркер Ki-67 дает положительную окраску с делящимися клетками в более широком диапазоне фаз пролиферации – не только во время митоза, но дополнительно в интерфазах G1, G2 и S.

Митотическая и пролиферативная активности обычно варьирует в разных участках опухоли. При использовании «метода среднего подсчета» митозы оцениваются в случайно выбранных полях зрения при увеличении х400. Но все чаще в классификациях появляются рекомендации использовать метод «горячей точки». При этом подходе сначала оценивают разные участки опухоли при малом увеличении. Определяют область, содержащую большее количество митозов и принимают её за «горячую точку». После подсчета митозов в ней переходят на соседние неперекрывающиеся поля.

В классификациях опухолей разных органов человека ВОЗ 5-го пересмотра для удобства перехода на новую систему оценки митотической активности в 1 мм^2 поля зрения микроскопа приводятся таблицы, в которых указано, сколько полей зрения надо исследовать при их разных диаметрах. Согласно этим рекомендациям при диаметре от 0,54 до 0,60 мм подсчет числа митозов ведется в 4 полях зрения.

Учитывая такой диапазон, можно упростить измерение поля зрения при отсутствии объект-микрометра и цифровой камеры. Обычную линейку помещают на предметный столик. Находят её под микроскопом при малом

увеличении (например, при окуляре х10 и объективе х4), определяют диаметр этого поля зрения в мм, а затем, уменьшив полученную цифру в 10 раз, получают диаметр поля зрения при увеличении х400. Ошибка при таком измерении будет несущественна. Для подавляющего большинства микроскопов, используемых в республике, для перехода на новую систему требуется подсчет митозов в 4 полях зрения при большом увеличении (х400).

Необходимо учитывать, что преаналитические этапы могут влиять на митотическую и пролиферативную активности. При этом изменение времени фиксации приводит как к увеличению, так и уменьшению количества митозов в единице площади гистологического среза. Поэтому отработка одинаковых условий исследования биопсийного и операционного материала на всех этапах также является актуальной.

Толщина самих гистологических срезов для анализа обычно берется унифицированно в разных лабораториях мира в пределах 3-5 мкм.

Заключение: стандартизация оценки митотической и пролиферативной активности различных опухолевых процессов является требованием времени. Международный подход должен быть внедрен и в практику патологоанатомов нашей республики. Ссылки на соответствующие показатели современных классификаций, как важный элемент диагностики, необходимо ввести и в будущий пересмотр клинических протоколов, которые в настоящее время существуют в виде документа, утвержденного Постановлением Министерства здравоохранения Республики Беларусь 6 июля 2018 г. № 60 «Об утверждении клинического протокола «Алгоритмы диагностики и лечения злокачественных новообразований».

Унифицированный подход с подсчетом каких-либо структур на площади 1 мм^2 может быть применен не только для оценки количества пролиферирующих клеток в опухоли, но и для определения других важных морфологических диагностических признаков – степени некротических изменений, неоангиогенеза, инвазии и т.д.

Список литературы.

1. WHO Classification of Tumours Editorial Board. WHO classification of tumours: female genital tumours. 5th ed. Lyon: IARC, 2020. – 307 p.
2. WHO Classification of Tumours Editorial Board. WHO classification of tumours: soft tissue and bone tumours. 5th ed. Lyon: IARC, 2020. – 607 p.
3. Cree, I.A. Revising the WHO classification: female genital tract tumours / I.A. Cree, V.A. White, B.I. Indave, D. Lokuhetty. – Histopathology. – 2020. – V 76. – P. 151–6.
4. Cree, I.A. Counting mitoses: SI(ze) matters! / I.A. Cree, P.H. Tan, W.D. Travis, P. Wesseling, Y. Yagi, V.A. White, D. Lokuhetty, R.A. Scolyer. – Modern Pathology. – 2021. – V. 34. – P. 1651–1657.

ОСОБЕННОСТИ КЛАССИФИКАЦИИ ЭПИТЕЛИАЛЬНЫХ ОПУХОЛЕЙ ШЕЙКИ МАТКИ ВОЗ 5-ГО ПЕРЕСМОТРА

Рогов Ю.И.
ГУО «Белорусская медицинская академия последипломного образования», Беларусь, Минск
Анищенко С.Л.
УЗ «Городское клиническое патологоанатомическое бюро», Беларусь, Минск

В работе представлена современная классификации эпителиальных опухолей шейки матки. Подробно рассматриваются структура последней редакции международной классификации опухолей женского полового тракта (ВОЗ, 2020), принципы классификации плоскоклеточного рака и аденокарциномы шейки матки, приведена полная номенклатура новообразований шейки матки и их морфологическая кодировка.

***Ключевые слова**: шейка матки; эпителиальные опухоли; классификация*

REVISION OF THE 5TH WHO CLASSIFICATION OF EPITHELIAL CERVICAL TUMORS

Rogov Y.
Belarusian Medical Academy of Postgraduate Education, Belarus, Minsk
Anischenko S.
City Clinical Pathological and Anatomical Bureau, Belarus, Minsk

The article presents a modern classification of epithelial tumors of the cervix. The structure of the latest edition of the international classification of tumors of the female genital tract (WHO, 2020), the principles of classification of squamous cell carcinoma and adenocarcinoma of the cervix are considered in detail, the full nomenclature of cervical neoplasms and their morphological coding are given.

***Keywords**: cervix; epithelial tumors; classification*

Актуальность: согласно статистическим данным, опубликованным Международным агентством по изучению рака (IARC) [1], карцинома шейки матки – четвертое по распространенности онкологическое заболевание у женщин во всем мире (после раков молочной железы, колоректального и легких). В связи с этим, вопросы этиологии, патогенеза, клинической и морфологической диагностики цервикальных эпителиальных неоплазий постоянно находятся в центре внимания врачей разного профиля.

Цель: ознакомление специалистов патологоанатомической службы с новой классификацией опухолей шейки матки, изданной Всемирной организацией здравоохранения (ВОЗ) в 2020 году, и внесенными в нее изменениями.

Материалы и методы исследования: материалами исследования послужили «Классификация женских генитальных опухолей ВОЗ» 5-го пересмотра и медицинские публикации, посвященные её особенностям в сравнении с предыдущими изданиями [2, 3].

Полученные результаты: в главе классификации, посвященной патологии шейки матки, расширены и унифицированы рубрификации. Изложение патологических процессов и нозологий стало более систематизированным, «иерархическим» и возвращено к старому принципу – от доброкачественных к злокачественным. Для каждой опухолевой нозологии используются перечисленные ниже подразделы.

1. Определение. В нем дается точная и краткая характеристика опухоли, заболевания или патологического процесса с описанием их главных отличительных черт.

2. Код(ы) Международной классификации болезней – онкология (МКБ-О).

3. Код(ы) Международной статистической классификации болезней и проблем, связанных со здоровьем, одиннадцатого пересмотра (МКБ-11). Этот новый подраздел уже дает информацию о кодах будущего преемника МКБ-10.

4. Связанная терминология. Здесь впервые указана «допустимая» (ранее – «синонимы») и «не рекомендуемая» терминология. Например, для низкогрейдного плоскоклеточного интраэпителиального поражения, кроме названий «кондилома» и «цервикальная интраэпителиальная неоплазия (CIN) 1-й степени», допустимы и такие наименования, как «слабая плоскоклеточная дисплазия», «койлоцитарная атипия», «койлоцитоз».

5. Подтипы. В подразделе перечисляются гистологические варианты строения опухоли.

6. Локализация. Более детально указана анатомическая локализация опухоли.

7. Клинические характеристики. Дается краткое описание наиболее характерных симптомов опухоли, включающее её рентгенологические особенности с иллюстрациями.

8. Эпидемиология. В этом подразделе приводятся данные о заболеваемости конкретными нозологическими формами и их распространенности во всем мире.

9. Этиология. В 5-м издании систематически дается описание причины (причин) возникновения опухоли, включая генетическую предрасположенность.

10. Патогенез. Этот подраздел заменил рубрику «гистогенез» в предыдущей классификации 2014 года. В настоящем варианте дается объяснение того, как описанные ранее этиологические факторы приводят к образованию опухоли. Отмечаются также и пробелы в знаниях, имеющиеся на современном этапе.

11. Макроскопический вид. Приводимые здесь описания видимых невооруженным взглядом неопластических процессов и иллюстраций к ним стали более регулярными.

12. Гистопатология. Ключевым признаком любой опухоли при микроскопическом исследовании является её гистологическое строение. В новой классификации представлены морфологические характеристики различных нозологических форм при окраске срезов гематоксилином и эозином, а также при использовании дополнительных (гистохимического и иммуногистохимического) методов исследования.

13. Цитология. В новом пересмотре регулярно даются описания и приводятся иллюстрации цитологических характеристик опухолей.

14. Диагностическая молекулярная патология. Здесь описываются молекулярно-генетические особенности процесса, значимые диагностически, но обычно не имеющие прямого отношения к прогнозу.

15. Основные и желательные диагностические критерии. В новой классификации впервые суммируются основные морфологические изменения, являющиеся основой для постановки конкретного нозологического диагноза, что несколько облегчает и стандартизирует работу патологоанатомов разных стран. Приводятся и менее значимые гистологические признаки заболевания, которые в ряде случаев могут играть важную роль в дифференциальной диагностике.

16. Стадирование. В этом подразделе указано, что при постановке диагноза необходимо также использовать ссылки на другие ресурсы международных онкологических стандартов, включая TNM-классификацию.

17. Прогноз и предсказание. Пятый пересмотр дополнен новыми сведениями об особенностях клинического течения разных опухолей и влияния лечения на них.

К наиболее существенным изменениям, внесенным в классификацию опухолей шейки матки ВОЗ 5-го пересмотра, можно отнести следующие.

В настоящее время выделяют только три подтипа плоскоклеточных карцином: ассоциированные с ВПЧ (вирус папилломы человека), ВПЧ-независимые и БДУ (без дополнительных уточнений). Верификация проводится с помощью иммуногистохимической окраски (p16) или гибридизации in situ (ISH). Реакция с маркером p16 считается положительной при интенсивной диффузной окраске ядер и цитоплазмы (block-type).

Прежнее деление плоскоклеточных раков на ороговевающие, неороговевающие, папиллярные, базалоидные, бородавчатые, веррукозные и другие виды теперь приводится только в гистологическом описании в виде паттернов. Следует отметить, что установление гистологической степени злокачественности по выраженности ороговения, по мнению авторов классификации, утратило прежнюю актуальность.

Плоскоклеточные интраэпителиальные поражения (SIL) шейки матки, также известные как CIN, представляют собой вызванные ВПЧ-инфекцией пролиферации клеток плоского эпителия, с нарушениями созревания и / или вирусными цитопатическими изменениями, не выходящими за пределы базальной мембраны. Они подразделяются на SIL низкой (LSIL) и высокой (HSIL) степени.

Аденокарциномы (in situ и инвазивные) также делятся на три подтипа: ВПЧ-ассоциированные, ВПЧ-неассоциированные и неспецифицированные (БДУ). По аналогии с плоскоклеточными карциномами они тестируются с помощью иммуногистохимического маркера p16 или ISH. Согласно положениям новой классификации, ассоциацию с ВПЧ-инфекцией можно диагностировать уже в срезах, окрашенных гематоксилином и эозином, на основании митотической активности в апикальной части опухолевого железистого эпителия, атипических митозов, кариорексиса и апоптотических телец. Кроме того, с ВПЧ-инфекцией связаны определенные морфологические разновидности аденокарцином шейки матки – обычного типа (включая виллогландулярную карциному), муцинозные (кишечный вариант, перстневидноклеточный, стратифицированный муцинпродуцирующий). Другие типы (желудочный, светлоклеточный, мезонефральный) являются ВПЧ-независимыми.

Из классификации 5-го пересмотра выведены эндометриоидная и серозная аденокарциномы, так как первичность возникновения их в шейке матки поставлена под сомнение.

Ещё одной исключенной из классификации нозологией является аденофиброма.

Впервые в раздел аденокарцином (ВПЧ-ассоциированных) введена новая система Silva, которая делит эти железистые раки в соответствии с тремя паттернам инвазии.

Современная классификация опухолей шейки матки выглядит следующим образом.

Таблица 1. – Опухоли и предопухолевые заболеваний шейки матки (ВОЗ, 2020)

Плоскоклеточные эпителиальные опухоли Плоскоклеточная метаплазия Атрофия Остроконечная кондилома 8077/0 Плоскоклеточное интраэпителиальное поражение низкой степени	8140/2 Аденокарцинома in situ БДУ 8483/2 Аденокарцинома in situ, ВПЧ-ассоциированная 8484/2 Аденокарцинома in situ, ВПЧ-независимая 8140/3 Аденокарцинома БДУ 8483/3 Аденокарцинома, ВПЧ-ассоциированная

Продолжение таблицы 1.

8077/0 Цервикальная интраэпителиальная неоплазия 1 степени 8077/2 Плоскоклеточное интраэпителиальное поражение высокой степени 8077/2 Цервикальная интраэпителиальная неоплазия 2 степени 8077/2 Цервикальная интраэпителиальная неоплазия 3 степени 8085/3 Плоскоклеточный рак, ВПЧ-ассоциированный 8086/3 Плоскоклеточный рак, ВПЧ-независимый 8070/3 Плоскоклеточный рак БДУ **Железистые опухоли и предшественники** Эндоцервикальный полип Мюллерова папиллома Наботова киста Туннельные кластеры Микрогландулярная гиперплазия Лобулярная эндоцервикальная железистая гиперплазия Диффузная ламинарная эндоцервикальная гиперплазия Мезонефральные остатки и гиперплазия Реакция Ариас-Стелла Эндоцервикоз Тубоэндометриоидная метаплазия Эктопическая ткань простаты	8482/3 Аденокарцинома, ВПЧ-независимая, желудочный тип 8310/3 Аденокарцинома, ВПЧ-независимая, светлоклеточный тип 9110/3 Аденокарцинома, ВПЧ-независимая, мезонефральный тип 8484/3 Аденокарцинома, ВПЧ-независимая, БДУ 8380/3 Эндометриоидная аденокарцинома БДУ 8980/3 Карциносаркома БДУ 8560/3 Железисто-плоскоклеточная карцинома 8430/3 Мукоэпидермоидная карцинома 8098/3 Аденоидная базальная карцинома 8020/3 Карцинома недифференцированная, БДУ **Смешанные эпителиальные и мезенхимальные опухоли** 8932/0 Аденомиома БДУ Аденомиома мезонефрального типа Аденомиома эндоцервикального типа 8933/3 Аденосаркома **Герминоклеточные опухоли** 9064/3 Герминоклеточная опухоль БДУ 9080/0 Зрелая тератома БДУ 9084/0 Дермоидная киста БДУ 9071/3 Опухоль энтодермального синуса 9071/3 Опухоль желточного мешка БДУ 9100/3 Хориокарцинома БДУ

Заключение: представленная краткая характеристика новой классификации опухолей шейки матки ВОЗ поможет внести определенные коррективы в работу патологоанатомической службы республики с целью совершенствования диагностического процесса.

Список литературы:

1. WHO Classification of Tumours Editorial Board. WHO classification of tumours: female genital tumours. 5th ed. Lyon: IARC, 2020. – 638 p.

2. Kurman, R.J. WHO classification of tumours of female reproductive organs / R.J. Kurman et al., editors. - Lyon: IARC, 2014. – 307 p.

3. Cree, I.A. Revising the WHO classification: female genital tract tumours / I.A. Cree, V.A. White, B.I. Indave, D. Lokuhetty // Histopathology. – 2020. – Vol. 76. – P. 151–156.

АТИПИЧНАЯ ЛОКАЛИЗАЦИЯ ЭХИНОКОККОЗА В СКЕЛЕТНОЙ МЫШЦЕ

Рогощенкова А.В., Чундокова М.А., Смирнов А.Н., Голованёв М.А., Фатеев Ю.Е., Корчагина Н.С., Матвеева Е.Н., Жакота Д.А.
ГБУЗ ДГКБ им. Н.Ф. Филатова ДЗМ, Россия, Москва
ФГАОУ ВО РНИМУ им. Н.И. Пирогова, Россия, Москва

Эхинококкоз мышечной локализации по-прежнему остается актуальной проблемой, так как не имеет достаточной описательной базы и представляет трудности для дифференциальной диагностики и лечения. В работе представлен завершенный клинический случай эхинококкоза мышечной локализации у пациента 15 лет. Авторами проведен анализ опубликованных ранее работ по данной теме.

Ключевые слова: *эхинококкоз, скелетная мышца, подросток*

ATYPICAL LOCALIZATION OF ECHINOCOCCOSIS IN THE SKELETAL MUSCLE

Rogoshchenkova A.V., Chundokova M.A., Smirnov A.N., Golovanev M.A., Fateev Yu.E., Korchagina N.S., Matveeva E.N., Zhakota D.A.
State Budgetary Public Health Institution N.F. Filatov Children's City Hospital of Moscow Healthcare Ministry, Russia, Moscow
Pirogov Russian National Research Medical University, Russia, Moscow

Muscular localization of echinococcosis remains an urgent problem, since it does not have a sufficient descriptive base and presents difficulties for differential diagnosis and treatment. The paper presents a completed clinical case of muscular echinococcosis in a 15-year-old patient. The authors analyzed the previously published works on this topic.

Key words: *echinococcosis, skeletal muscle, adolescent*

Введение. Эхинококкоз является зоонозной природно-очаговой паразитарной болезнью, вызываемой ленточными червями рода Echinococcus (E.), относящихся к отряду Cyclophyllidea, подсемейству Taeniinae. На сегодняшний день вклад в заболеваемость вносят такие виды, как E. granulosus, E. multilocularis, E. vogeli, Echinococcus shiquicus и E. oligarthrus. Форма заболевания обусловлена видом эхинококка, так E. granulosus вызывает кистозный эхинококкоз (известен также как гидатидная болезнь, или гидатидоз), E. multilocularis вызывает альвеолярный эхинококкоз (альвеолококкоз), E. shiquicus вызывает эхинококкоз с однокамерными кистами во внутренних органах, неотропические виды E. oligarthrus и E. vogeli вызывают эхинококкоз с многопузырьковыми кистами. Точная идентификация вида возможна только с помощью экстрагирования ДНК из материала,

фиксированного в этаноле, и последующего генотипирования методом полимеразной цепной реакции или проведения секвенирования. По данным Всемирной организации здравоохранения, двумя основными формами болезни у людей являются кистозный и альвеолярный эхинококкозы, хотя следует отметить, что с увеличением доступности молекулярно-генетических методов диагностики появляются новые данные о малоизученных ранее возбудителях и формах эхинококкоза. В Международной классификации болезней 10-го пересмотра в отдельные нозологии выделяются только формы, вызванные E. granulosus и E. Multilocularis [1]. В данной работе будет рассмотрен редкий случай эхинококкоза мышечной локализации.

Наиболее часто E. granulosus. встречается в регионах с пастбищным животноводством (Монголия, страны Южной Америки, Северной Африки, Ближнего Востока, Средиземноморья, Средней Азии, Болгария, Австралия, Казахстан, Молдова и др.), на территории России эндемичными территориями являются Северный Кавказ, Поволжье, Калмыкия, Башкирия, Сибирь, Чукотка, Дальний Восток. Данные о спорадических случаях зарегистрированы и в других регионах. В различных исследованиях частота эхинококкоза колеблется от 1 до 220 случаев на 100 000 в эндемичных районах [2].

Локализация данных образований представлена следующими локусами: печень (68,8-80%), легкие (10-22,4%), селезенка (0,9-8%), скелет (0,2-3%), почки (0,4-3,7%), мозг (0,4-1%), сердечная мышца (0,02-1,1%), брюшина (2-5,2%), подкожный слой (1,6%) [3]. Внутримышечная локализация эхинококка чаще всего представляет собой «молчаливую» форму заболевания, имитируя абсцессы, гематомы, лимфатические мальформации, синовиальные кисты, липомы, а также некротические злокачественные новообразования мягких тканей, что вызывает трудности в дифференциальной диагностике данного состояния и требует междисциплинарный подход с применением современных методов лабораторной (ELISA, WesternBlot, иммунофлуоресценция, иммунодиффузия, непрямая гемоагглютинация, специфический IgE, специфический IgG, фиксация комплемента) и инструментальной (ультразвуковое исследование (УЗИ), магнитно-резонансная томография, компьютерная томография) диагностики. Поводом для обращения пациентов с внутримышечной локализацией служит появление видимой припухлости и/или болезненности в какой-либо области, что случается значительно позже первого обнаружения проблемы.

Целью данной работы было представить завершенный клинический случай эхинококкоза мышечной локализации у пациента 15 лет и провести анализ опубликованных ранее работ по данной теме.

Материалы и методы: В данном исследовании было рассмотрено 63 документа из базы данных PubMed. Глубина поиска составила 10 лет. Ключевыми словами для поиска являлись: hydatidosis, echinococcus, muscular, scolex. Были проанализированы следующие данные: географический регион,

пол, возраст, анамнез, локализация образования, лечение и его отдаленные результаты. Полученные данные не полны, разнородны и недостаточно детализированы авторами большинства публикаций, что значительно затрудняет работу с материалом.

Результаты. Клинический случай представлен пациентом Р. мужского пола, 15 лет, поступившим в отделение гнойной хирургии с диагнозом: “L02.3 Холодный абсцесс правой ягодичной области”. По данным анамнеза, пациент заметил появление уплотнения в правой ягодичной области за полгода до поступления в стационар. За это время образование увеличилось в размерах. По данным осмотра в латеральном верхнем квадранте правой ягодицы отмечается плотное, подвижное, безболезненное образование, без изменений кожи над ним. Было выполнено полипозиционное УЗИ (сканирование конвексным датчиком 4,0 - 8.0 МГц и линейным датчиком 8,0 - 14,0 МГц). В области правой ягодицы определялась полость размерами 100х73х62 мм (объем 250 мл) расположенная на глубине 19 мм от кожи в толще большой ягодичной мышцы, с наличием тонкой трехслойной капсулы толщиной до 1,4 мм (похожую на эхинококковую), окружающие отделы мышцы не изменены, при цветовом допплеровском картировании в полости кровоток не определяется (Рисунок 1а).

Рисунок 1. – Этапы верификации кисты: а - результаты УЗИ, б - вид кисты в операционном поле, в - сколекс и стенка кисты (х400, гематоксилин и эозин).

Произведено полное хирургическое удаление кисты (Рис. 1б), визуально похожей на эхинококковую, остаточная полость обработана 70% раствором спирта и дренирована. При гистологическом исследовании обнаружены фрагменты стенки кисты с единичными сколексами (Рис. 1в). На основании данных анамнеза, осмотра, УЗИ и хирургического вмешательства, пациент выписан с заключительным диагнозом: “B67.9 Эхинококкоз других органов и неуточненный”.

Нам удалось обнаружить, что в большинстве случаев описано поражение нижних конечностей с преимущественно локализацией в области бедра, в то время как верхние конечности и другие области поражаются реже. Поражение проксимальной части конечности встречается чаще, чем поражение дистальной

части конечности. Так, согласно нашим данным (анализ 130 клинических случаев из 142 обнаруженных), нижняя конечность была поражена в 44,6% случаев, среди которых 37,6% локализация в бедренной области, 6,9% локализация на голени. Верхняя конечность была поражена в 16,9% случаев, среди которых 10,7% локализация в области плеча, 6,1% локализация на предплечье. Другие локализации занимают 36,9% случаев с преимущественным поражением musculi paraspinales (14,6%). Также в отдельную группу следует отнести межмышечную локализацию кист, которая была зафиксирована в 1,53% случаев. Такое распределение, по нашему предположению, может быть объяснено ходом магистральных сосудов, которые являются путями для перемещения эхинококка к конечной цели. Среди дистальных поражений нижней конечности описано 23 случая поражения бедренных мышцы без уточнения локализации, 6 случаев поражения musculus vastus medialis, 5 случаев поражения musculus vastus lateralis, 2 случая поражения musculus vastus intermedius, 1 случай поражения musculus vastus rectus, 6 случаев поражения musculi adductores, 5 случаев поражения musculi gluteus, 1 случай поражения musculus obturatorius. Среди поражений проксимальной части нижней конечности описаны 2 случая поражения голени без уточнения локализации, 3 случая поражения musculus gastrocnemius, 2 случая поражения musculus sartorius, 1 случай поражения musculus tibialis posterior, 1 случай поражения musculus extensor hallucis longus.

Заключение. На сегодняшний день эхинококкоз мышечной локализации по-прежнему остается актуальной проблемой, так как не имеет достаточной описательной базы и представляет трудности для дифференциальной диагностики и лечения.

Список литературы.

1. Шевченко, Ю.Л. Хирургия эхинококкоза / Ю.Л. Шевченко, Ф.Г. Назыров. – М. : Династия, 2016. – 288 с.

2. Hydatidosis of infratemporal fossa with proptosis - An unusual presentation: A case report and review of the literature / S. Thapa [et al.] // Journal of Medical Case Reports. – 2018. – Vol. 12, № 1.

3. Uncommon localizations of hydatid cyst. Review of the literature / G. Salamone [et al.] // Giornale di Chirurgia. – 2016. – Vol. 37, № 4. – P. 180–185.

ХАРАКТЕРИСТИКА ГИСТОЛОГИЧЕСКОГО СТРОЕНИЯ И БЕЛКОВОГО СОСТАВА ПЕРВИЧНОЙ ОПУХОЛИ И МЕТАСТАЗОВ КОЛОРЕКТАЛЬНОГО РАКА

Рукша К.Г., Давыдов Д.А., Портянко А.С.
Белорусский государственный медицинский университет,
кафедра патологической анатомии, г. Минск, Беларусь

Были выявлены гистологические паттерны метастазов колоректального рака (КРР) в регионарных лимфоузлах и их влияние на прогноз течения заболевания, а также установлены различия белкового состава в опухолевой и неопухолевой ткани толстой кишки. Авторами исследования описано четыре гистологических паттерна регионарных метастазов КРР: комедоподобный, классический, зрелый и муцинозный. Келоидоподобный и муцинозный паттерны характеризуются более ранним наступлением прогрессии (медиана 3,1 и 0,6 лет) и летального исхода (медиана 4,3 и 4,5 лет). Классический и зрелый паттерны ассоциируются с более высокой беспрогрессивной (медиана 4,1 и 7,4 года) и опухолеспецифической (медиана 7,3 и 7,5 лет) выживаемостью. В КРР повышена экспрессия ряда биомаркеров, обусловливающих инвазивные свойства опухоли, ангиогенез, синтез белков и нуклеиновых кислот. Обнаруженные биомаркеры являются потенциальными точками приложения для воздействия противоопухолевых лекарственных средств.

Ключевые слова: *колоректальный рак, регионарные метастазы, гистологический паттерн, прогноз, протеом.*

CHARACTERISTICS OF THE HISTOLOGICAL STRUCTURE AND PROTEIN COMPOSITION OF THE PRIMARY TUMORS AND METASTASES OF COLORECTAL CANCER

Ruksha K., Davydov D., Portyanko A.
Belarusian State Medical University,
Department of Pathology, Minsk, Belarus

Histological patterns of metastases of colorectal cancer (CRC) in regional lymph nodes and their influence on the prognosis of the course of the disease were identified, as well as differences in the protein composition in the tumor and non-tumor tissue of the colon. The authors of the study described four histological patterns of regional CRC metastases: comedo-like, classic, mature, and mucinous. Keloid-like and mucinous patterns are characterized by an earlier onset of progression (median 3.1 and 0.6 years) and death (median 4.3 and 4.5 years). The classic and mature patterns are associated with higher progression-free (median 4.1 and 7.4 years) and tumor-specific (median 7.3 and 7.5 years) survival. In CRC, the expression of a number of biomarkers is increased, which determines the invasive properties of the tumor, angiogenesis, and the synthesis of proteins and nucleic acids. The discovered biomarkers are potential application points for the action of anticancer drugs.

Key words: *colorectal cancer, regional metastases, histological pattern, prognosis, proteome.*

Актуальность. По данным Международного агентства по изучению рака колоректальный рак (КРР) находится на третьем месте по частоте встречаемости и на втором месте по смертности среди онкологических заболеваний [1]. За 2018 г. в мире было выявлено 19,7 новых случаев КРР на 100000 населения, при этом в Республике Беларусь этот показатель составил 23,7 на 100000 [2]. Более чем у половины пациентов на момент обнаружения заболевание уже находится в III-IV клинической стадии [3].

В зависимости от взаимоотношения опухоли и перитуморозной ткани описано три гистологических паттерна метастазов в печень: десмопластический, замещающий и экспансивный [4; 5; 6].

С метастазами КРР в лимфоузлы ситуация обстоит иначе: их гистоархитектоника, ее влияние на прогноз, а также белковый состав метастазов не описаны в доступной литературе. Стратификация риска смерти от КРР по гистологическому строению регионарных метастазов и выделение основных морфологических групп в дальнейшем позволит установить молекулярные «драйверы», которые ведут к их формированию, а также предположить возможные мишени для создания лекарственных средств.

Одна из существующих классификаций КРР основывается на ключевых онкогенных мутациях, таких как KRAS и BRAF [7]. Белковый анализ может стать хорошим дополнением для генетического, так как напрямую отражает функциональное состояние раковой клетки [8].

Первую крупную научную работу по обнаружению белковых биомаркеров опубликовали Zhang с соавторами в 2014 году [9]. В своем исследовании они выполнили протеогеномный анализ 95 образцов, представленных в TGCA (Tumor Cancer Genome Atlas), выделили и охарактеризовали 5 протеомных подтипов КРР. Впоследствии в других исследованиях был описан список перспективных биомаркеров КРР из числа белков, вовлеченных в регуляцию апоптоза и оказывающих подавляющее влияние на метаболические процессы в клетке [8, 10-14].

Ни одна из открытых с помощью протеомики «молекула-мишеней» все еще не используется в клинической практике. Потенциальные маркеры не проходят валидацию для клинических испытаний из-за низких чувствительности и специфичности, низкой прогностической/предиктивной ценности или отсутствия клинической значимости в тактике лечащего врача. [15, 16]. Продолжение поиска более перспективных маркеров прогрессии КРР является актуальным направлением научных разработок.

Цель. Выявить гистологические паттерны метастазов колоректального рака (КРР) в регионарных лимфоузлах и их влияние на прогноз течения

заболевания, а также установить различия белкового состава в опухолевой и неопухолевой ткани толстой кишки.

Материалы и методы исследования. Исследование проведено на операционном материале первичных опухолей и регионарных метастазов от 124 пациентов (55 мужчин, 69 женщин), из которых у 14 пациентов была установлена I клиническая стадия, 39 – II стадия, 52 – III стадия и 19 – IV стадия КРР. Пациенты были прооперированы в УЗ «Минский городской клинический онкологический диспансер» с ноября 2009 г. по апрель 2011 г. Статистическая обработка производилась с использованием пакета RStudio, v.1.1.463. Для комплексной оценки гистологических параметров применялся кластерный анализ. Анализ опухолеспецифической и беспрогрессивной выживаемости проводился при помощи построения кривых Каплана-Майера и лог-ранк теста. Качественный и количественный белковый состав образцов был установлен с помощью масс-спектрометрии, после чего проведен его сравнительный анализ в разных типах тканей. Для составления сигнальных путей использовалось программное обеспечение Cytoscape 3.8.2.

Полученные результаты. Методом кластерного анализа были выявлены 4 обособленные группы метастазов в регионарных лимфоузлах: комедоподобный, классический, зрелый, муцинозный. У пациентов III клинической стадии с преобладающими комедоподобным и муцинозным паттернами роста метастазы были обнаружены на более ранних сроках (медиана беспрогрессивной выживаемости 3,1 и 0,6 лет соответственно, p_{lr}=0,003) и раньше наступал летальный исход (медиана опухолеспецифической выживаемости 4,3 и 4,5 года соответственно, p_{lr}=0,14). Классический и зрелый паттерны регионарных метастазов, напротив, ассоциировались с более высокой беспрогрессивной (медиана 4,1 и 7,4 года соответственно) и опухолеспецифической (медиана 7,3 и 7,5 лет соответственно) выживаемостью. Аналогичная закономерность была обнаружена при анализе беспрогрессивной (p_{lr}=0,02) и опухолеспецифической (p_{lr}=0,01) выживаемости пациентов III и IV клинической стадии (рисунок 3). При сравнении пациентов с разным гистологическим типом первичной опухоли по классификации ВОЗ 2019 г. (аденома-подобная, классическая, зубчатая, муцинозная) не было выявлено отличий во времени наступления прогрессии (p_{lr}=0,13) или летального исхода (p_{lr}=0,17). Таким образом, комплексная гистологическая оценка метастазов в регионарных лимфоузлах позволяет стратифицировать риск неблагоприятного исхода, что особенно важно для пациентов III клинической стадии заболевания.

Было установлено, что в первичной опухоли достоверно повышена экспрессия белков, участвующих в сигнальных путях, обеспечивающих иммунный ответ (активация нейтрофилов и макрофагов), адгезию (связывание с кадгеринами), взаимодействие с экстрацеллюлярным матриксом (организация коллагеновых фибрилл), синтез белков (активность аминопептидазы, регуляция стабильности мРНК, связывание с мРНК, экспорт белков из ядра, N-сцепленное

гликозили-рование белков), бессмертие опухолевых клеток (позитивная регуляция стабильности теломер, регуляция локализации белков в хромосомах), а также синтез нуклеиновых кислот (метаболизм нуклеотидных оснований, транспорт нуклеиновых кислот), регуляцию ангиогенеза.

Заключение.

1. Описано четыре гистологических паттерна регионарных метастазов КРР: комедоподобный, классический, зрелый и муцинозный.

2. Келоидоподобный и муцинозный паттерны характеризуются более ранним наступлением прогрессии (медиана 3,1 и 0,6 лет) и летального исхода (медиана 4,3 и 4,5 лет). Классический и зрелый паттерны ассоциируются с более высокой беспрогрессивной (медиана 4,1 и 7,4 года) и опухолеспецифической (медиана 7,3 и 7,5 лет) выживаемостью.

3. В КРР повышена экспрессия ряда биомаркеров, обусловливающих инвазивные свойства опухоли, ангиогенез, синтез белков и нуклеиновых кислот. Обнаруженные биомаркеры являются потенциальными точками приложения для воздействия противоопухолевых лекарственных средств.

Список литературы.

1. Global cancer statistics 2018: GLOBOCAN estimates of incidence and mortality worldwide for 36 cancers in 185 countries / Bray F. [et al.] // CA Cancer J Clin. – 2018. – Vol. 6., № 68. – P. 394–424.

2. Здравоохранение в Республике Беларусь [Электронное издание] / офиц. стат. сб. за 2018 г. – Минск: ГУ РНПЦ МТ, 2019. – 261 с.: стр. 124, сайт http://minzdrav.gov.by, дата доступа 23.06.2020 г.

3. Океанов А.П., Моисеев П.И., Левин Л.Ф. и др. Рак в Беларуси: Цифры и факты. Анализ данных белорусского канцер-регистра за 2009-2018 гг. / под ред. О.Г. Суконко. – Минск: Национальная библиотека Беларуси. – 2019. – 422 с.: стр. 47.

4. Liver Metastases and Histological Growth Patterns: Biological Behavior and Potential Clinical Implications-Another Path to Individualized Medicine? / Oliveira R.C [et al.] // J Oncol. – 2019. – 6280347.

5. International consensus guidelines for scoring the histopathological growth patterns of liver metastasis / van Dam P.J. [et al.] // Br J Cancer. – 2017. – Vol.10, № 117. – P. 1427-1441.

6. Growth pattern of colorectal liver metastasis as a marker of recurrence risk / Eefsen R.L. [et al.] // Clin Exp Metastasis. – 2015. –Vol. 4., № 32. – P. 369-381.

7. The 2019 WHO classification of tumours of the digestive system / Nagtegaal I.D. [et al.] // Histopathology. – 2020. – Vol. 2., № 76. – P. 182-188.

8. Poor-prognosis colon cancer is defined by a molecularly distinct subtype and develops from serrated precursor lesions / De Sousa E Melo F. [et al.] // Nat. Med. – 2013. – Vol. 5., № 19. – P. 614–618.

9. The response to neoadjuvant chemoradiotherapy with 5-fluorouracil in locally advanced rectal cancer patients: A predictive proteomic signature / Chauvin A [et al.] // Clin. Proteomics. – BioMed. Central. – 2018. – 15:16.

10. Proteogenomic characterization of human colon and rectal cancer / Zhang B. [et al.] // Nature. – 2014. – Vol. 513, №7518. – P. 382–387.

11. Predicting response to vascular endothelial growth factor inhibitor and chemotherapy in metastatic colorectal cancer / Martin P. [et al.] // BMC Cancer. 2014. – №14. – P. 1-14.

12. Identification of predictive markers for response to neoadjuvant chemoradiation in rectal carcinomas by proteomic isotope coded protein label (ICPL) analysis / Croner R.S. [et al.] // Int. J. Mol. Sci. – 2016. –№ 17. – P. 209.

13. Identification of protein clusters predictive of tumor response in rec-tal cancer patients receiving neoadjuvant chemoradiotherapy / Repetto O. [et al.] // Oncotarget. – 2017. – Vol. 8., № 17. –P. 28328-28341.

14. Comparative proteomic analysis of irinotecan-sensitive colorec-tal carcinoma cell line and its chemoresistant counterpart / Gong F.M. [et al.] // Anticancer drugs. – 2011. – № 22. – P. 500–506.

15. Identification of phosphorylated serine-15 and -82 residues of HSPB1 in 5-fluorouracil-resistant colorectal cancer cells by proteomics / Sakai A. [et al.] // J. Proteomics Elsevier B.V. – 2012. –№75. – P. 806–818.

16. Diamandis, E.P. The failure of protein cancer biomarkers to reach the clinic: Why, and what can be done to address the problem? / E.P. Diamandis // BMC Med. – 2012. –Vol. 10. – № 2–6.

СОВРЕМЕННЫЕ ПОДХОДЫ В ПРЕПОДАВАНИИ ПАТОЛОГИЧЕСКОЙ АНАТОМИИ

Рыбакова М.Г., Кузнецова И.А., Крылова Ю.С.
ФГБОУ ВО ПСПбГМУ им.И.П.Павлова Минздрава России, Санкт-Петербург, Россия

Представлен опыт кафедры патологической анатомии ФГБОУ ВО ПСПбГМУ им.И.П.Павлова Минздрава России преподавания дисциплины «патологическая анатомия» в условиях пандемии COVID-19. Наиболее эффективным оказалось использование дистанционного обучения в сочетании с классическими методами преподавания патологической анатомии (использованием проблемного метода обучения и междисциплинарной интеграции).

Ключевые слова: *патологическая анатомия, преподавание, новая коронавирусная инфекция, COVID-19*

CURRENT APPROACHES IN TEACHING PATHOLOGICAL ANATOMY

Rybakova M.G., Kuznetsova I.A., Krylova Yu.S..
Federal State Budgetary Educational Institution of Higher Education "Pavlov First Saint Petersburg State Medical University" of the Ministry of Health of Russian Federation, Russia, Saint Petersburg

The experience of the department of anatomical pathology at Pavlov First Saint Petersburg State Medical University in teaching "Pathological anatomy" during the COVID-19 pandemic is presented in the article. Combination of distance learning with classical methods (problematic method of learning and interdisciplinary integration) is the most effective in teaching pathological anatomy.

Keywords: *pathological anatomy, teaching, new coronavirus infection, COVID-19*

Современная система образования в медицинских ВУЗах постоянно находилась в процессе развития, а пандемия COVID-19 заставила внести значительные изменения в преподавании всех дисциплин, в том числе патологической анатомии. Для решения целей и задач нового федерального государственного образовательного стандарта в сложившихся условия необходимо было перестроить учебный процесс, учитывая, что на кафедре патологической анатомии с патологоанатомическим отделением ФГБОУ ВО ПСПбГМУ им.И.П.Павлова Минздрава России традиционно фундаментальное классическое преподавание дисциплин сочеталось с инновационными технологиями, направленными на приоритетное повышение качества практической подготовки будущих специалистов. Высшее образование, в том числе и медицинское, в настоящее время испытывает значительные трудности в

связи с переходом первоначально на дистанционное обучение, а затем на гибридную форму обучения в условиях роста заболеваемости новой коронавирусной инфекции COVID-19. Бесспорно, преподаватели столкнулись с новой ситуацией, которая определила принципиальную перестройку организации учебного процесса. Перед кафедрой стояла и стоит сложная задача, с одной стороны соблюдать и выполнять учебный план на основе проблемного метода обучения и междисциплинарной интеграции, а с другой стороны разработать новые технологические методики, способные максимально приблизить студента к освоению практических навыков.

На кафедре патологической анатомии проблемный метод обучения активно соотносится с традиционным и на лекциях, практических занятиях, самостоятельной и научно-исследовательской работе студентов. Для проблемных лекций характерно наличие проблемных ситуаций, которые затем реализуются в тезисах, доказательствах, выводах.

На практическом занятии каждому студенту предлагаются тесты с проблемным подходом, а также ситуационные задачи, основанные на клинико-анатомическом сопоставлении, что позволяет студенту самостоятельно логически определить закономерности патологических процессов. На итоговом занятии студент работает с индивидуальной диагностической задачей, включающей краткую клиническую информацию с отражением ведущего механизма смерти, результаты патологоанатомического вскрытия и два гистологических препарата с указанием органа и окраски, в которых необходимо диагностировать патологический процесс. Студент должен проанализировать результаты аутопсии, провести клинико-морфологические сопоставления с учетом макро- и микроскопической диагностики. В заключении студент письменно отвечает на сформулированные в задании вопросы, отражающие основные теоретические представление по пройденным нозологическим формам. Данный метод проведения итоговых занятий позволяет на основании клинико-морфологического анализа с проблемным подходом приобрести студенту новые знания и практические навыки.

На практических занятиях активно проводится проблемная беседа преподавателя с студентами. Педагог формулирует проблему в утвердительной, вопросительной или отрицательной форме. Такой подход к изучению патологической анатомии позволит обучить студентов навыкам клинико-анатомического мышления, синтетического обобщения диагностических признаков болезней и правильного их толкования в причинно-следственных взаимоотношениях механизмов и проявлений заболеваний.

Проблемный подход проявляется и в проведении итоговых зачетов и экзаменов, на которых студентам предлагается помимо теоретических вопросов, предусмотренных рабочей программой по специальности, конкретная ситуационная задача с минимальными клиническими данными, макро- и микропрепаратами. Студентам прививается умение обосновывать

клинические проявления заболеваний конкретными данными и на их сновании судить о форме и стадии болезни с возможностями выздоровления или летального исхода. Преподавание проводится при максимальной наглядности, самостоятельном изучении макроскопических и гистологических препаратов, ознакомлении с техникой вскрытия, демонстрации патологических процессов в нативных препаратах, таблицах, слайдах, электронограммах, микротаблицах.

Одними из перспективных направлений совершенствования методики преподавания являются междисциплинарная интеграция, которая осуществляет целенаправленное объединение учебных дисциплин, способствующее формированию у студентов целостной структуры профессиональных знаний, умений и навыков, складывающихся в дальнейшем не в информационную сумму, а в систему.

Обучение на кафедре патологической анатомии ассоциировано с клинико-морфологическим логическим мышлением, позволяющим использовать приобретенные ранее умения и навыки, а в дальнейшем адаптировать комплексное представление об общепатологических процессах и нозологических формах в клинической практике. Для достижения единства и последовательности преподавания медицинских наук необходима теоретическая интеграции, которая подразумевает согласование учебного плана и рабочих программ с обязательным уточнением календарных сроков в планах обучения. На кафедре патологической анатомии уточнены междисциплинарные вопросы, которые предусмотрены в программах обучения кафедр, согласовано их представление с точки зрения общей и частной патологической анатомии (с кафедрами анатомии, биологии, биохимии, физики, микробиологии, рентгенологии, хирургических и терапевтических болезней, стоматологических профильных подразделений).

Освоение ключевых выходных компетенций каждого учебного курса порождает поиск новых методов, которые не исчерпываются решением исключительно задач макро- и микроскопической диагностики, проведением морфологического анализа и формулированием патологоанатомического диагноза, но и включают в себя возможность использовать оптимальные методы управления, организовывать работу медицинского персонала в патологоанатомическом отделении и гистологической лаборатории, находить и принимать ответственные управленческие решения. Профессиональные компетенции будущего специалиста заключаются в способности анализировать результаты морфологического исследования с использованием знаний анатомо-физиологических основ функционирования организма и с учетом клинических, иммунологических и лабораторных данных обследования. Формирование этих компетенций осуществляется целым комплексом теоретических (лекции и самостоятельная работа со специальной литературой и другими информационными источниками) и практических видов подготовки (семинарские, лабораторные и практические занятия, практика в секционном

зале и патогистологической лаборатории). Неоценимую помощь в освоении знаний и навыков оказывает в первую очередь применение проблемного и клинико-анатомического подхода в процессе обучения.

Для качественного обеспечения учебного процесса в период пандемии существуют бесспорно объективные причины, усложняющие его, наибольшее значение среди которых имеют недостаточная материально-техническая база медицинских вузов (недостаточности помещений для проведения аудиторных занятий, лабораторий) и отсутствии программ и методической литературы, дающих возможность проводить учебный процесс по единому современному стандарту.

Общеизвестно, что формирование компетенций, особенно общепрофессиональных, в медицинских вузах связано с контактной работой обучающегося, т.е. необходимо личное присутствие студента на практическом занятии, что позволяет приобрести конкретные навыки в макро- и микроскопической диагностике патологических процессов.

Дистанционное обучение подразумевает не только онлайн-обучение, а включает по мнению D.Taylor «…индивидуальное обучение по специально подготовленным обучающим материалам, печатным и электронным, подкрепленное интегрированными образовательными ресурсами и такими процессами, как очное обучение, практический опыт, обратная связь и поддержка обучающихся» [1].

Сложности связаны с техническими вопросами (нестабильность интернет-соединения, недостаток технически современных компьютеров, освоение платформ для проведения вебинаров) и первоначально личностными особенностями, обусловленными тем, что большая часть ППС впервые столкнулась с форматом онлайн-обучения. Бесспорным положительным фактором явилось наличие учебно-методических материалов, разработанных ранее на кафедре (рабочая тетрадь, учебно-методические пособия согласно современным федеральным государственным стандартам, презентации по части тем к практическим занятиям, лекциям, элективным курсам).

Возможно, что частичный перенос в онлайн режим, в частности, лекций имеет определенные преимущества, в частности максимальная иллюстрированность патологических процессов на макро- и микроскопическом уровне, что обеспечивает большую наглядность в индивидуальном изучении предмета. Преимуществом онлайн-лекции заключается в том, что ее можно записать и повторно прослушать перед промежуточной или итоговой аттестацией. Также ее могут прослушать студенты, пропустившие лекцию. Тем не менее аудиторные занятия направлены не только на получение информации студентами, но и на решение задач по приобретению практических навыков через диалог, решение ситуационных задач и т.д.

Самая главная задача была и остается – сохранить в гибридном обучении принципы аудиторного занятия.

Для обеспечения эффективного практического занятия использовалась компиляция различных подходов, которые в принципе составляют и основу аудиторных занятий и включают контроль теоретических знаний, объяснение и демонстрация преподавателем основных положений и в заключении контроль интеграции знаний и практических навыков у студентов. То есть контроль теоретических знаний проводился в виде тестирования, затем демонстрация макро – и микропрепаратов, в том числе с препаратами музея кафедры, а затем самостоятельная работа в рабочей тетради с отражением (рисунок, описание) патологических процессов.

Дополнительно были размещены учебно-методические пособия в электронной библиотеке Университета, в том числе и презентации с значительным иллюстративным материалом. Для выполнения поставленных задач важен ППС кафедры, преподаватели имеют высокие квалификационные и личностные характеристики.

Таким образом, опыт, полученный при пандемии COVID-19, показывает, что несмотря на определенные ограничения дистанционного обучения, возможно его сочетание с классическими методами преподавания патологической анатомии с использованием проблемного метода обучения и междисциплинарной интеграции. Концепция, сущность, методика проблемного обучения определяет последовательное и самостоятельное усвоение студентами нарастающих по сложности этапов познания каждого раздела общей и частной патологической анатомии с овладением навыков использования этих данных для решения конкретных клинических задач. Таким образом, отчетливо прослеживается «необходимость повседневной связи общей проблемы с частными вариантами ее применения». Обучение в медицинском ВУЗе в настоящее время предполагает обеспечение понимания и формирования у обучающихся возможности интеграции и использования в прикладном аспекте содержания каждой дисциплины для построения целостного представления о патологическом процессе и различных нозологических формах, что является необходимым условием для решения профессиональных задач.

Литература.

1. Taylor D., Grant J., Hamdy H., Grant L., et al. Transformation to learning from a distance. [Electronic resource] – 2020. – №9. – p.76. Mode of access : DOI: 10.15694/mep.2020.000076.1

КЛИНИКО-МОРФОЛОГИЧЕСКИЕ ФОРМЫ СЕКВЕСТРАЦИИ ЛЕГКИХ

Рыбакова М.Г., Кузнецова И.А., Маркусевич Е.В., Тихонова Ю.А.
Федеральное государственное автономное образовательное учреждение высшего образования «Первый Санкт-Петербургский государственный медицинский университет имени академика И.П. Павлова» Министерства здравоохранения Российской Федерации,
Российская Федерация, Санкт-Петербург

Изучен операционный материал врожденной патологии – секвестрации легкого. Установлено, что ранняя диагностика патологии затруднена из-за отсутствия настороженности в связи с ее редкостью, а морфологическая картина секвестрации легкого неспецифична и может проявляться различными типами воспалительных реакций и ремоделирования легочной ткани на фоне выраженной врожденной сосудистой патологии.

Ключевые слова: *врожденная аномалия; секвестрация; легкие; морфология*

CLINICAL AND MORPHOLOGICAL FORMS OF LUNG SEQESTRATION

Rybakova M., Kuznetsova I., Markusevich, Tihonova Yu.
Federal State Budgetary Educational Institution of Higher Education "Pavlov First Saint Petersburg State Medical University" of the Ministry of Health of Russian Federation,
Russian Federation, Saint Petersburg

The surgical material of congenital pathology, lung sequestration, was studied. It has been established that the early diagnosis of pathology of this rare lesion is difficult due to the lack of alertness. The morphological picture of lung sequestration is nonspecific and can manifest itself in various types of inflammatory reactions and remodeling of the lung tissue against the background of severe congenital vascular pathology.

Keywords*: congenital anomaly; sequestration; lungs; morphology*

Актуальность: секвестрация легкого (СЛ) относится к редкой врожденной патологии легочных сосудов, характеризующаяся частичным или полным отделением и независимым развитием измененной части легочной ткани, не участвующей в газообмене. Данная патология составляет от 1 до 6% всех пороков развития легких [1]. Впервые Huber в 1777г. описал аберрантный сосуд у 2-х летнего ребенка, а термин «секвестрация» ввел в 1946г. английский ученый D.M.Pryce. В настоящее время многие авторы считают более правильным использовать другие названия, например, «сепарация легкого», так как ткань легкого остается жизнеспособной, несмотря на ее порочное формирование [2,3].

Выделяют две формы СЛ, основную долю которых составляет интралобулярная (ИЛС) - 75%, которая локализуется в 60% в левой нижней доле и в 40% в правой нижней доле. В ¼ случаев встречается экстралобулярная (ЭЛС), практически всегда развивающаяся в левой нижней доле легкого, при этом аномальная легочная ткань отделена от нормальной ткани собственной плеврой. Поддиафрагмальная СЛ, как вариант ЭЛС, встречается в 10%. ЭЛС может сочетаться с другими пороками развития, такими как врожденная аденоматозная мальформация легкого (ВАМЛ), врожденные пороки сердца, диафрагмальные грыжи, удвоение пищевода, синдром «ятагана» и другие. В большинстве случаев ЭЛС сочетается с ВАМЛ 2 типа [4]. Кровоснабжение секвестрированного участка в легком осуществляется аберрантным сосудом, отходящим непосредственно от аорты или ее ветвей. При ЭЛС возможен артериальный приток из легочной артерии. Венозный отток в ЭЛС системный или портальный, в ИЛС – легочный [5].

Сравнительной анализ форм СЛ показывает, что возраст к моменту диагностики при ЭЛС в 59% выявляется в период раннего детства, а ИЛС у пациентов старше 20 лет. ЭЛС у мужского пола в четыре раза встречается чаще, ИЛС приблизительно в равном соотношении у мужчин и женщин. ЭЛС чаще располагается в плевральной полости, реже в области шеи, средостении, интрадиафрагмально, интраабдоминально, ретроперитонеально, а ИЛС чаще в нижней доле левого легкого.

Клиническая картина СЛ определяется локализацией секвестра, наличием или отсутствием его связи с дыхательными путями, степенью развития гипоплазии легочной ткани и воспалительных изменений. Пациенты чаще предъявляют жалобы на сухой или продуктивный кашель, реже - отхождение гнойной мокроты при обострении воспалительного процесса, умеренные боли в груди на стороне поражения, одышку при физической нагрузке, симптомы интоксикации (слабость, утомляемость, потливость), эпизоды кровохаркания, легочное кровотечение. При этом пациентам устанавливают ошибочные диагнозы, такие как деструктивная пневмония, абсцесс легкого, киста легкого, опухоли (доброкачественные и злокачественные), туберкулез, что позволяет выделить три клинико-рентгенологические формы СЛ: кистозно-абсцедирующая, псевдотуморозная бронхоэктатическая [6].

При обзорной рентгенограмме грудной клетки СЛ чаще выявляется в виде участка снижения пневматизации треугольной формы и возможно формирование кистозных образований в результате присоединении инфекции. Кроме того, наличие округлой тени с неровными, но четкими контурами может свидетельствовать о наличии секвестрации. Бронхограмма позволяет обнаружить отсутствие заполнения сепарированного сегмента [6]. При компьютерной томографии определяется затемненная область, представляющая собой интралобулярный участок ткани с низкой плотностью и четко очерченными границами, связанный с нисходящей грудной аортой. На

контрастной ангиографии выявляется патологическое образование возможно с признаками кальцификации, а также аномальное кровоснабжение (артериальное питание от аберрантного сосуда) [7].

Актуальность данного исследования определяется отсутствием расширенной морфологической характеристики секвестрированного участка в легком.

Цель: изучить клинико-морфологические особенности при СЛ.

Материалы и методы исследования: проведен анализ клинической документации (пол, возраст, результаты инструментальных исследований). Материалом исследования явился операционный материал 16 пациентов, находившихся на лечении в отделении торакальной хирургии ФГБОУВО им. И.П. Павлова Минздрава России (1972-2021 гг). Выполнены окраски гематоксилином и эозином, реактивом Шиффа, по Циль-Нильсену, пикрофуксином по Ван Гизону, иммуногистохимические реакции с антителами CD34, CD68, TTF1, SMA, CK5/6.

Полученные результаты. Соотношение мужчин и женщин 3:1. Средний возраст мужчин составил 22±3 года, женщин 40±3 лет. В анамнезе преобладали жалобы на сухой кашель. В 4 наблюдениях при разделении легочной связки обнаружен аберрантный сосуд, идущий от грудного отдела аорты к нижней доле легкого. В остальных случаях аномальный дополнительный сосуд обнаружен до операции при выполнении компьютерной томографии с ангиографией.

Макроскопически ткань легких неравномерной воздушности плотно-эластической консистенции с одиночными или множественными кистами, в том числе многополостными. В 1/3 наблюдениях определялись опухолеподобные образования с четкими ровными и нечеткими контурами, что имитировало опухоли. Абберантный сосуд извитой, с неравномерным расширением просвета и истончением стенки, участками миксоматоза. Гистологически в нем выявлялись эластофиброз, дезорганизация коллагеновых волокон с участками гомогенизации, фрагментации.

Микроскопическая картина СЛ разнообразна. Легочная ткань неравномерной воздушности с кистами бронхогенного типа и участками эмфиземы, которые сочетаются с участки пониженной воздушности за счет фиброза, ангиоматоза, гладкомышечной пролиферации, воспалительной инфильтрации. Чаще при ИЛС киста или группы кист бронхогенного типа, выстланные цилиндрическим или многорядным плоским эпителием с участками атрофии, часть кист заполнена слизистым содержимым. Кроме того бронхи на поперечном сечении были звездчатого вида и выстланы псевдомногорядным вакуолизировнным призматическим эпителием. Стенка большинства бронхиол неполноценна и представлена пучками коллагеновых и гладкомышечных волокон с расположенными между ними немногочисленными хрящевыми пластинами. В стенке бронхов гладкомышечные волокна с

участками очаговой пролиферации (субстратом для полиповидных разрастаний стенки). Диаметр бронхиол больше обычного размера, а эпителий с участками вакуолизации (напоминают эмбриональные эпителиоциты) и псевдомногорядности. В секвестрированной легочной ткани выявляются бронхиолоподобные структуры с незавершенным контуром, неправильной формы и наличием рабдомиоматозной дисплазии.

При СЛ в пораженном участке сосуды всех калибров были распределены неравномерно и местами формировали сосудистые «клубки». Большинство сосудов с признаками дистонии и неравномерной толщины. В сосудах определялись участки пролиферации гладкомышечных и эндотелиальных клеток с образованием многочисленных «инвагинатов», дезорганизация стенки с вакуолизацией гладкомышечных клеток. В части сосудов отчетливо обнаруживались ангиоматоз и повреждения эндотелия, иногда значительные изменения с образованием крупных субэндотелиальных вакуолей, что было субстратом для тромбообразования. Встречались многочисленные расширенные лимфатические сосуды, расположенные вокруг бронхов и кровеносных сосудов (имитация врожденной легочной лимфангиоэктазии).

Воспалительная инфильтрация при СЛ представлена преимущественно лимфоцитами и макрофагами. В стенке части кист встречалась интенсивная инфильтрация макрофагами (CD68+) и в их также обилие слизи и макрофаги, в том числе пенистые макрофаги. Кроме того, в секвестрированном участке легкого определялись немногочисленные скопления и одиночные макрофаги. В части бронхоподобных кист стенка с интенсивной преимущественно лимфоцитарной инфильтрацией с формированием лимфоидных псевдофолликулов. В единичных наблюдения встречалась смешанная воспалительная инфильтрация с обилием нейтрофилов и гнойных телец, наличием интраэпителиальных лимфоцитов и лейкоцитов. В одном наблюдении определялась гранулематозная реакция в виде очаговых скоплений лимфоцитов, плазмоцитов, гигантских многоядерных клеток типа инородных тел и Лангханса-Пирогова. Местами гранулемы имели строение, подобное при туберкулезе и саркоидозе.

Разрастания соединительной ткани были диффузными и очаговыми и локализовались в большей степени вокруг сосудов, бронхов и бронхоподобных структур. Встречались немногочисленные очаги обызвествления.

Выводы. Ранняя диагностика секвестрации легкого вызывает трудности из-за редкости патологии, отсутствия характерных симптомов и настороженности клиницистов по врожденной патологии легких, особенно у лиц среднего и пожилого возраста, а также сложности в однозначной интерпретации инструментально-рентгенологических и морфологических результатов. Основным методом диагностики является рентгенологический, включающий компьютерную томографию в сосудистом режиме и аортографию. Морфологическая картина секвестрации легкого неспецифична и

может проявляться различными типами воспалительных реакций и ремоделирования легочной ткани на фоне выраженной врожденной сосудистой патологии.

Список литературы.

1. Bush, A. Cystic lung lesions - prenatal diagnosis and management / A.Bush, J Hogg, L Chitty // Prenat Diagn. – 2008. - № 28 (7) – P. 604-611.
2. Peyce, D. Lower accessory pulmonary artery with intralobar sequestration of lung: A Report of seven cases / D. Peyce // J Pathol Bacteriol. – 1946. - № 58 (3) - P. 457-467.
3. Sade, R. The Spectrum of Pulmonary Sequestration / R. Sade, M. Clouse, F. Ellis // Ann Thorac Surg. – 1974. - № 18 (6). – P. 644-658.
4. Langston, C. New concepts in the pathology of congenital lung malformations / C. Langston // Semin Pediatr Surg. – 2003. - № 12 (1). – P. 17-37.
5. Skrabski R, Royo Y, Crosta I, Pueyo C, Sempere T, Maldonado J. Extralobar pulmonary sequestration with an unusual venous drainage to the portal vein: preoperative diagnosis and excision by video-assisted thoracoscopy. / R. Skrabski [et al.] // J Pediatr Surg. – 2012. - № 47 (10). - P. 63-65.
6. Bilateral pulmonary sequestrations mimicking advanced lung malignancy / M. Poh [et al.] // J Thorac Dis. – 2018. - № 10 (9). – P. 710-713.
7. Pulmonary Sequestration: An Aberrant Systemic Blood Supply Demonstrated By Computed Tomographic Angiography With 3-Dimensional Reconstruction / E. Goldstein [et al.] // Ann Thorac Surg. – 2007. - № 84 (4). – P. 1402.

ВОСПАЛИТЕЛЬНАЯ МИОФИБРОБЛАСТИЧЕСКАЯ ОПУХОЛЬ МОЛОЧНОЙ ЖЕЛЕЗЫ

Рябцева С.Н.
Институт физиологии НАН Беларуси,
Беларусь, Минск
Минский городской клинический онкологический центр,
Беларусь, Минск
Котович А.В., Фридман М.В.
Минский городской клинический онкологический центр,
Беларусь, Минск

Представлен случай редкой мезенхимальной опухоли молочной железы – воспалительной миофибробластической опухоли. Авторами подробно описаны морфологические и иммунофенотипические признаки опухоли, обсуждается дифференциальная диагностика с другими мягкотканными новообразованиями молочной железы.

***Ключевые слова**: воспалительная миофибробластическая опухоль; молочная железа*

INFLAMMATORY MYOFIBROBLASTIC TUMORS OF THE BREAST: A CLINICAL CASE

Ryabtseva S.
Institute of Physiology National Academy of Sciences of Belarus,
Belarus, Minsk
Minsk City Clinical Oncologic Centre,
Belarus, Minsk
Kotovich A., Fridman M.
Minsk City Clinical Oncologic Centre,
Belarus, Minsk

A case of a rare breast mesenchymal tumor – an inflammatory myofibroblastic tumo was presented. The authors describe in detail the morphological and immunophenotypic features of the tumor, and discuss differential diagnosis with other soft tissue neoplasms of the breast.

***Keywords**: inflammatory myofibroblastic tumor; mammary gland*

Актуальность: опухоли мезенхимального происхождения составляют 0,5-1% от всех новообразований молочной железы [1-3]. Воспалительная миофибробластическая опухоль (ВМО, Inflammatory Myofibroblastic Tumors – IMT) с 2002 года была включена в Международную классификацию опухолей мягких тканей ВОЗ, где охарактеризована как миофибробластическая опухоль с низким злокачественным потенциалом (локально агрессивная и редко метастазирующая), сформированная веретеновидными клетками и клетками воспалительного ряда (плазмоцитами, лимфоцитами и эозинофилами) [4,5].

ВМО молочной железы впервые была описана в 1988 году и является редкой опухолью данной локализации [2,3]. В литературе представлены 32 случая воспалительной миофибробластической опухоли молочной железы [1].

Цель: описать случай редкой мезенхимальной опухоли молочной железы с акцентом на дифференциальную диагностику.

Материалы и методы исследования: материалом исследования послужили фрагменты опухоли молочной железы. Выполнен макроскопический и микроскопический анализ с использованием стандартной окраски на гематоксилин и эозин. Иммуногистохимическое исследование проведено в автоматическом режиме с маркерами CD45, SMA, CD34, S100, ALK, panCK (AE1/AE3) и EMA (Leica Biosystems Newcastle Ltd., UK, ready-to-use).

Полученные результаты: 69-летней женщине была выполнена секторальная резекция правой молочной железы, так как было выявлено узловое образование диаметром 6,6 см. При макроскопическом исследовании опухолевый узел имел четкие границы, мягко-эластичную консистенцию. На разрезе – серо-белесоватого цвета, дольчатого строения. Гистологически так же прослеживалась дольчатость строения, в строме выявлены очаги миксоматоза, фиброза и гиалиноза, фокусы высокой и низкой клеточности (рис. 1А, 1Б, 1В, 1Д). Строма узла была густо инфильтрирована плазмоцитами и лимфоцитами, с примесью единичных эозинофилов, по периферии образования отмечалось формирование лимфатических фолликулов (рис. 1Г). Веретеновидные клетки опухоли формировали переплетающиеся пучки, разной ширины и длинны (рис. 1Б). Среди опухолевых клеток определялись два типа: 1) длинные узкие веретеновидные клетки с гиперхромными вытянутыми/овальными ядрами, напоминающие фибробласты, и 2) более крупные вытянутые клетки с более эозинофильной цитоплазмой, крупным вытянутым или овальным гиперхромным/гипохромным ядром, напоминающие миофибробласты (рис. 1Е). Отмечалась умеренная атипии миофибробластов, единичные гигантские многоядерные клетки. Митотическая активность составила 1-2 митоза в 10 полях зрения при большом увеличении микроскопа (х400). Результаты иммуногистохимического исследования: отмечена очаговая слабо положительная экспрессия SMA и EMA в опухолевых клетках, положительная экспрессия CD45 в клетках воспалительного инфильтрата, отсутствие реакции с маркерами CD34, S100, ALK и panCK. На основании гистологической структуры и данных иммуногистохимического исследования была диагностирована воспалительная миофибробластическая опухоль молочной железы, ALK-негативный вариант.

Дифференциальная диагностика проводилась с такими новообразованиями как метапластический рак молочной железы, злокачественная опухоль периферических нервов, лейомиосаркома и миофибробластома.

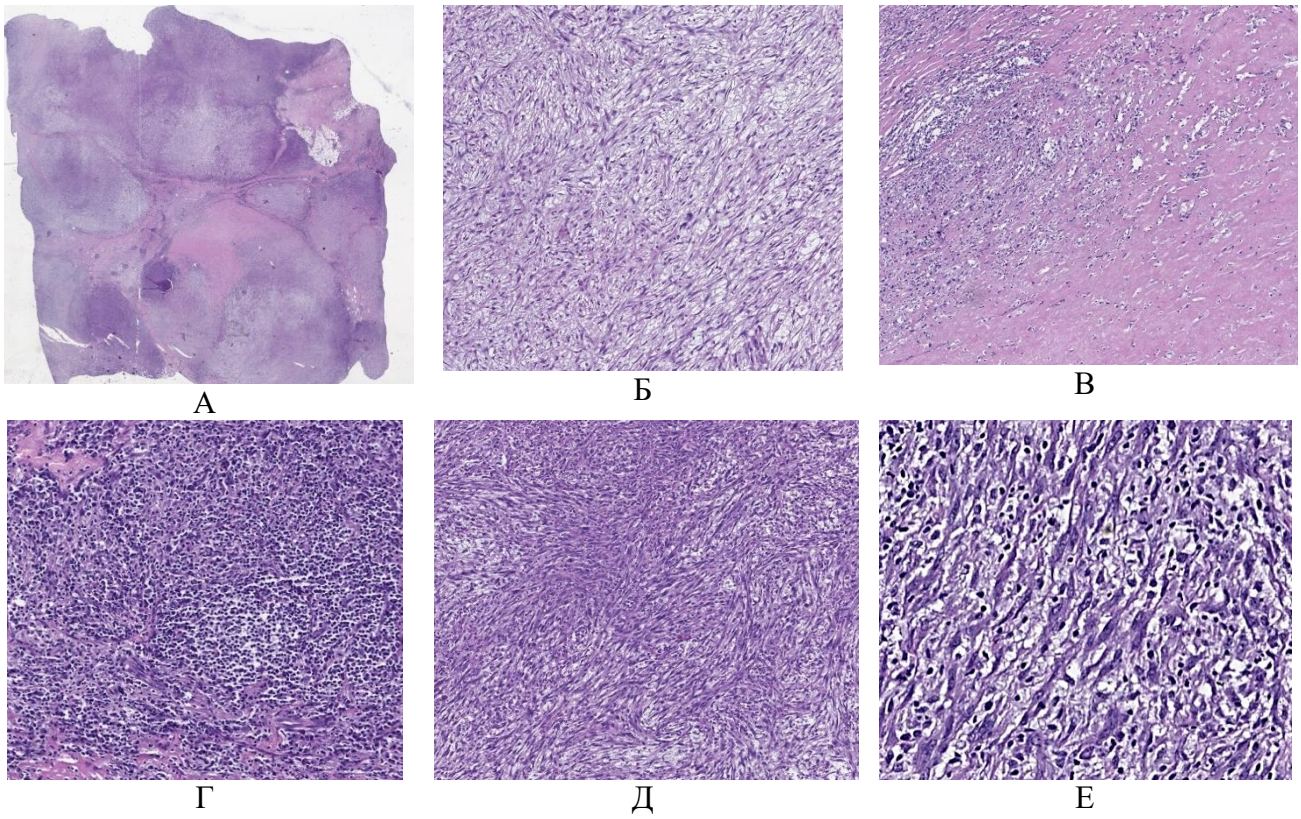

А Б В

Г Д Е

Рисунок 1. – Гистологическая характеристика воспалительной миофибробластической опухоли: А – внешний вид узла, дольчатое строение (х0,4), Б – клетки опухоли формируют разнонаправленные волокна («классический» характер роста) (х10,0), В – фиброз и гиалиноз стромы, участок низкой клеточности (х10,0), Г – лимфоидные фолликулы (х20,0), Д – клеточная компоновка (паттерн) в виде пучков, зона высокой клеточности (х20,0), Е – миофибробласты опухоли (х40,0), гематоксилин и эозин

Метапластический рак – редкая форма рак молочной железы, составляет 0,2-1,0% от всех эпителиальных злокачественных опухолей данной локализации. Средний возраст пациентов 55 лет. Представлен плотным белесоватым узлом. Опухоль может быть сформирована эпителиоидными, веретеновидными клетками или иметь бифазное строение. Веретеновидные клетки формируют разнонаправленные короткие или длинные пучки, расположенные в однородном матриксе, могут быть очаги хондроидной, костной, рабдомиосаркоматозной, ангиосаркоматозной, липосаркоматозной и нейроглиальной дифференцировки или их сочетаний. Воспалительная инфильтрация отсутствует или минимальна. Выражена клеточная атипия, митотическая активность варьирует от низкой до высокой. Иммуногистохимически, опухолевые клетки экспрессируют AE1/AE3, CAM5.2 (75-90%), CK5/6, CK14 и p63 (70-77%), SMA и CD10 (60-70%), отрицательны к ER, PR, CD34 и десмину (80%) [1,3].

Миофибробластома – наиболее часто диагностируемая миофибробластическая опухоль молочной железы. Определяется в виде узла плотно-эластичной консистенции, на разрезе ткань опухоли белого цвета, дольчатого строения, с четкими границами, однако опухолевый узел не имеет истинной капсулы. Миофибробластома представлена однородными, мономорфными, короткими или удлиненными веретеновидными клетками, расположенных в виде коротких пересекающихся пучков, иногда отмечается тенденция к гладкомышечной дифференцировке (клетки приобретают вытянутую форму, с сигароподобным ядром и яркой эозинофильной цитоплдазмой). Пучки клеток миофибробластомы переплетаются с полосами гиалинизированного, ярко эозинофильного коллагена и различным количеством жировой ткани. Сосудистая сеть опухоли выражена умеренно. В строме могут быть единичные лимфоциты и тучные клетки. Зачастую встречаются очаги гиалиноза или миксоматоза стромы, создавая фокусы низкой клеточности. Выделяют клеточный, децидуоподобный и эпителиоидно-клеточный варианты. Возможна умеренная атипия и формирование гигантских многоядерных уродливых клеток, фокусы гладкомышечной, хрящевой и костной метаплазии. Иммуногистохимически, клетки миофибробластомы экспрессируют десмин (91%), CD34 (86%), vimentin, SMA (очагово), ER, PR, AR, Bcl2, CD10, CD99, не экспрессируют Rb, panCK, p63, S100 и EMA [3].

Злокачественная опухоль периферических нервов представляет собой инкапсулированное мягко-эластичное дольчатое образование, серо-белесоватого цвета на разрезе, с очагами некроза и кровоизлияний. Гистологически, опухоль представлена преимущественно гиперцеллюлярными (Антони А) зонами веретенообразных клеток. Гипоцеллюлярные (Антони В) участки с миксоидным матриксом и ядерные палисады с межъядерными фибриллярными зонами (тельца Верокаи) редки или отсутствуют. Веретеновидные короткие клетки с овальным ядром формируют короткие переплетающиеся пучки или завитки. Воспалительная инфильтрация встречается по периферии опухоли, в артериолах и более крупных артериях отмечается гиалиноз стенок. Цитологическая атипия варьирует от слабой до выраженной, митотическая активность высокая, некрозы и кровоизлияния – в строме. Опухолевые клетки экспрессируют S100 и SOX10 (50%), отсутствует экспрессия SMA, MyoD1, характерна потеря ядерной экспрессии H3K27me3. Положительная экспрессия EMA наблюдается в клетках капсулы узла, что может быть «дополнительной диагностической подсказкой» при отрицательной экспрессии всех остальных диагностических маркеров [3-5].

Лейомиосаркома молочной железы описана как инкапсулированный мягко-эластичный узел с волокнистой или дольчатой поверхностью на разрезе. Могут наблюдаться признаки инфильтративного роста. Опухоль представлена длинными атипичными веретеновидными клетками с пузырьковидными сигаропадобными ядрами и эозинофильной цитоплазмой, формирующих

длинные переплетающиеся пучки. Митотическая активность более 10 митозов на 10 полей зрения при большом увеличении. Иммуногистохимически: отмечается положительная экспрессия HHF35 (90%), SMA (90%), виментина и десмина (75%), H-caldesmon, фокально – S100, CD34, ER, EMA и panCK [3-5].

Заключение: диагностическими критериями для верификации воспалительной миофибробластической опухоли являются характер клеточного состава и клеточной компоновки, выраженная воспалительная инфильтрация стромы, чередование зон низкой и высокой клеточности, экспрессия ALK, которая отмечена в 40-60% случаев ВМО.

Список литературы.

1. Primary Breast Tumors with Mesenchymal Morphology / M.S. Tevatia, P. Mishra, A.K. Baranwal, P.B. Nichat, D. Shelly, S. Awasthi, P. Sengupta // Journal of Laboratory Physicians. – 2021. – Vol. 00, No.0. – P. 1–6.

2. Non-epithelial malignancies and metastatic tumours of the breast / M.E. O'Donnell, M. McCavert, J. Carson, F.J. Mullan, M.W. Whiteside, W.I. Garstin // Ulster Med J. – 2009. – Vol. 78, No. 2. – P. 105–112.

3. WHO Classification of Tumours Editorial Board. Breast tumours. Fifth edition // Lyon: International Agency for Research on Cancer. – 2019. – p. 360.

4. Fletcher, C.D.M., Unni, K.K., Mertens, F. World Health Organization classification of tumours. Pathology and genetics of tumours of soft tissue and bone. Lyon: IARC Press. – 2002. – P. 91–92.

5. Karanian, M., Coindre, J.M. Fourth Edition of WHO Classification Tumours of Soft Tissue / Karanian, M., Coindre, J.M. // Ann Pathol. – 2015. – Vol. 35(1). – P. 71–85.

СОЛИТАРНАЯ ФИБРОЗНАЯ ОПУХОЛЬ МОЛОЧНОЙ ЖЕЛЕЗЫ

Рябцева С.Н.
Институт физиологии НАН Беларуси,
Беларусь, Минск
Минский городской клинический онкологический центр,
Беларусь, Минск
Котович А.В., Фридман М.В.
Минский городской клинический онкологический центр,
Беларусь, Минск

Представлен случай редкой мезенхимальной опухоли молочной железы – солитарной фиброзной опухоли. Авторами подробно описаны морфологические и иммунофенотипические признаки опухоли, обсуждается дифференциальная диагностика с другими мягкотканными новообразованиями молочной железы.

***Ключевые слова**: солитарная фиброзная опухоль; молочная железа*

SOLITARY FIBROUS TUMOR OF THE BREAST: A CLINICAL CASE

Rjabceva S.
Institute of Physiology National Academy of Sciences of Belarus,
Belarus, Minsk
Minsk City Clinical Oncologic Centre,
Belarus, Minsk
Kotovich A., Fridman M.
Minsk City Clinical Oncologic Centre,
Belarus, Minsk

A case of a rare breast mesenchymal tumor – a solitary fibrous tumor was presented. The authors describe in detail the morphological and immunophenotypic features of the tumor, and discuss differential diagnosis with other soft tissue neoplasms of the breast.

***Keywords**: solitary fibrous tumor; mammary gland*

Актуальность: солитарная фиброзная опухоль (СФО, Solitary Fibrous Tumor – SFT) – редкое мезенхимальное новообразование, составляет 2% от всех мягкотканых опухолей человека и менее 0,2% от всех первичных новообразований молочной железы [1,2]. Чаще опухоль развивается на четвертом-седьмом десятилетии жизни с одинаковыми показателями заболеваемости по полу [3]. Большинство СФО характеризуются доброкачественным течением; однако описаны злокачественные варианты с развитием рецидивов и метастазов. Согласно Международной классификации опухолей мягких тканей Всемирной организации здравоохранения 5-го пересмотра солитарная фиброзная опухоль классифицируется как «фибробластическое новообразование с промежуточным (редко метастазирующим) биологическим поведением» [4]. К гистологическим

критериям злокачественного течения солитарной фиброзной опухоли относят: размер образования (более 10 см), высокий ядерный плеоморфизм, наличие очагов некроза, кровоизлияний, сосудистая инвазия, высокая митотическая активность (≥ 4 митозов на 10 полей зрения при увеличении х400), высокий процент экспрессии маркера пролиферативной активности – Ki67 и признаки дифференцировки опухоли [2,5]. Также предложены критерии по определению риска прогрессирования СФО. Оценка производится по сумме баллов, в расчет включены такие показатели как возраст (до 55 лет (0 баллов) и более 55 лет (1 балл)), размер опухоли (до 5 см – 0 баллов, от 5 до 10 см – 1 балл, от 10 до 15 см – 2 балла и более 15 см – 3 балла) и митотическая активность (менее 1 митоза в 10 полях зрения при большом увеличении – 0 баллов, 1-3 митоза – 1 балл, более 4 митозов – 2 балла). При сумме баллов 0-2 опухоль оценивают как с низким риском прогрессирования, 3-4 балла – с промежуточным, 5-6 – с высоким риском развития метастазом [2]. В литературе представлены менее 30 случаев солитарной фиброзной опухоли молочной железы [5[.

Цель: представить случай редкой мезенхимальной опухоли молочной железы.

Материалы и методы исследования: Материалом исследования послужили фрагменты опухоли молочной железы. Выполнено микроскопическое исследование с использованием стандартной окраски на гематоксилин и эозин. Проведена иммуногистохимическая реакция в автоматическом режиме с маркерами SMA, CD34, S100, panCK (AE1/AE3) и Ki67 (Leica Biosystems Newcastle Ltd., UK, ready-to-use).

Полученные результаты: 45-летней женщине была выполнена трепан-биопсия образования левой молочной железы. Образцы полученной на исследование ткани были представлены фрагментами фиброзной ткани, ткани молочной железы с очаговой кистозной трансформацией протоков и участками опухоли (рис. 1А). Новообразование было представлено веретеновидными клетками со слабо базофильной цитоплазмой с просветлениями (вакуолизацией), с овальными ядрами с одним-двумя слабо различимыми ядрышками (рис. 1В). Границы клеток визуализировались слабо. Выявлен ядерный полиморфизм (рис. 1В). Отмечался миксоматоз стромы. Опухолевые клетки формировали разнонаправленные короткие и длинные, узкие и широкие волокна (пучки). Поперечно идущие пучки опухолевых клеток создавали впечатление бифазного строения новообразования с наличием «эпителиоидно-клеточных участков». В строме определялось умеренное количество сосудов с неравномерно расширенным просветом и наличием разветвлений, при этом опухолевые клетки формировала своеобразные «муфты» вокруг сосудов (так называемый гемангиоперицитома-подобный характер роста, рис. 1Б). Гиалиноз стенок сосудов, фиброз стромы и низкоклеточные участки в анализируемых фрагментах ткани новообразования отсутствовали. Митозы, некрозы и кровоизлияния так же не выявлены. Иммуногистохимически отмечена

диффузная цитоплазматическая положительная реакция с маркерами CD34 и SMA, отрицательная – на цитокератины (AE1/AE3) и белок S100 (рис. 1Г-Д). Ядерная экспрессия маркера пролиферативной активности (Ki67%) отмечена в 25% опухолевых клетках (рис. 1Е). С учетом локализации, гистологии опухоли и результатов иммуногистохимического анализа был предложен диагноз: солитарная фиброзная опухоль молочной железы с неопределенным злокачественным потенциалом.

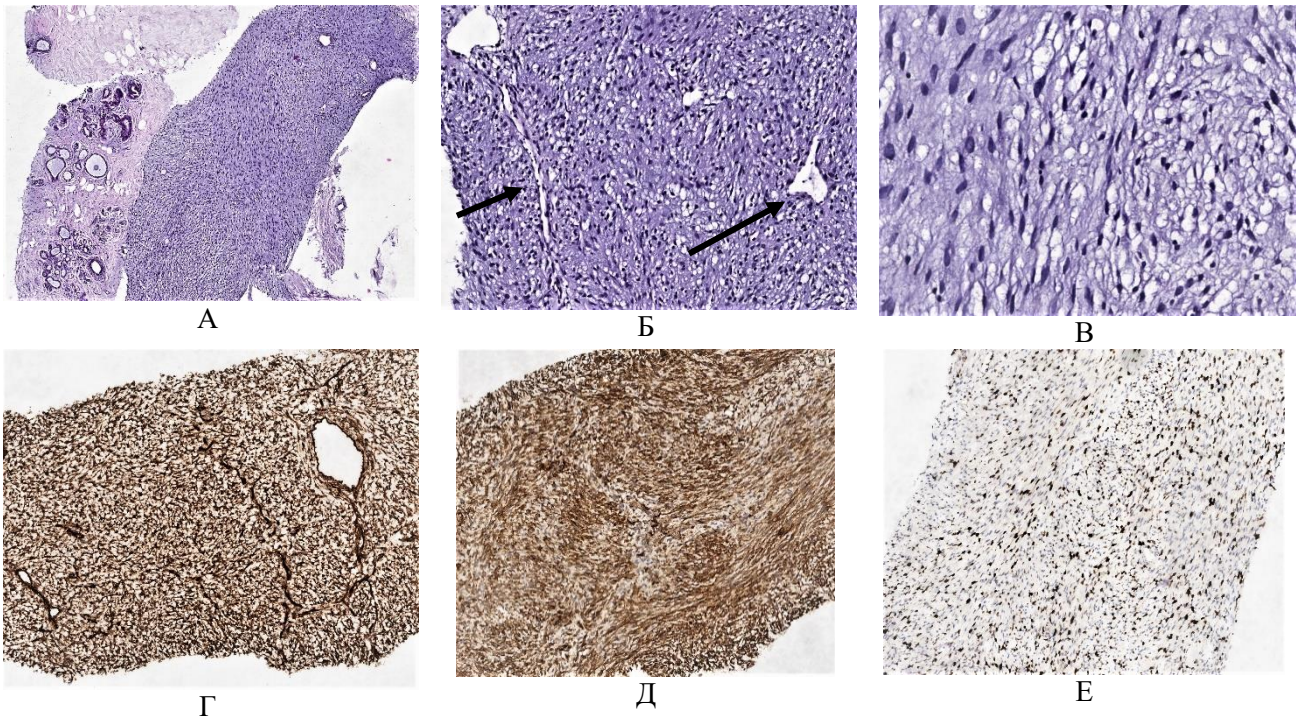

Рисунок 1. – Гистологическая характеристика солитарной фиброзной опухоли: А – фрагмент опухоли и участок ткани молочной железы (х5,0). Б – гемангиоперицитома-подобный паттерн (х20,0), В – клетки опухоли с просветлениями в цитоплазме, поперечный и продольный ход клеточных волокон, Г – экспрессия маркера эндотелиальных клеток – CD34 (х10,0), Д – экспрессия маркера гладкомышечного актина-α – SMA (х10,0), Е – экспрессия маркера пролиферативной активности (х10,0); гематоксилин и эозин (А-В), иммуногистохимия (Г-Е)

Ранее считалось, что CD34 является высоко чувствительным маркером для солитарной фиброзной опухоли, однако он неспецифичен и может отсутствовать в 5-10% гистологически характерных СФО. В клетках солитарной фиброзной опухоли была идентифицирована мутации гена в хромосоме 12 (внутрихромосомная парацентрическая инверсия с участием длинного плеча – 12q13) – *NAB2-STAT6* и ее варианты. Положительная экспрессия маркера STAT6 считается специфическим диагностическим критерием для верификации СФО [1-5].

Дифференциальная диагностика в описанном случае в первую очередь проводилась с клеточной миофибробластомой, так как ее клетки так же экспрессируют CD34 и SMA и характеризуются отрицательной иммунгогистохимической реакцией с panCK и S100. Клеточная миофибробластома представлена однородными, мономорфными, короткими или удлиненными, «плотно упакованными», веретеновидными клетками, расположенными в виде коротких пересекающихся пучков, переплетающихся с тонкими полосами гиалинизированного коллагена. Для миофибробластомы не характерен гемангиоперицитома-подобный характер роста.

Солитарную фиброзной опухоли молочной железы следует дифференцировать с другими вариантами миофибробластомы, с нодулярным фасциитом, фиброматозом и воспалительной миофибробластической опухолью молочной железы (таблица 1).

Таблица 1. – Критерии дифференциальной диагностики солитарной фиброзной опухоли молочной железы

Название опухоли	Морфологические параметры												
	Гистологические характеристики стромы				Характер экспрессии иммуногистохимических маркеров								
	Миксоматоз	Фиброз	Гиалиноз	Воспалительная	CD34	SMA	Desmin	β-catenin	ALK	STAT6	EMA	Bcl2	CD99
Солитарная фиброзная опухоль	+	+	-/+	-/+	+	+	-	+	-	+	-/+	-/+	+/-
Нодулярный фасциит	+	-/+	-	-/+	-	-	-/+	-	-	-	-	-	-
Фиброматоз	+	-/+	-	-	-	-	-	+	-	-	-	-	-
Воспалительная миофибробластическая опухоль	+	+	+	+++	-	-/+	-	-	+	-	-/+	-	-
Миофибробластома	+	+	++	-/+	+	+	+	-	-	-	-	-/+	-/+

Следует помнить, что нередко результаты иммуногистохимического исследования мезенхимальных опухолей заводят диагностический процесс «в тупик». Поэтому мы рекомендуем ставить акцент на характер клеточной компоновки и другие гистологические «особенности» перечисленных мезенхимальных новообразований молочной железы: короткие и длинные переплетающиеся пучки, гемангиоперицитома-подобный рост характерен для солитарной фиброзной опухоли, короткие пучки с участками гипо- и гиперклеточности с формированием «эффекта зональности» опухоли – для нодулярного (узлового) фасциита, длинные клеточные волокна, инфильтративный рост – для фиброматоза, беспорядочно ориентированные

веретеновидные клетки в виде коротких пучков в коллагеновой строме – для миофибробластомы, длинные и/или короткие пучки, сформированные фибробластами и миофибробластами, выраженная воспалительная инфильтрация – для воспалительной миофибробластической опухоли.

Заключение: солитарная фиброзная опухоль отсутствует в списке мезенхимальных опухолей молочной железы в Международной классификации опухолей данной локализации, но может развиваться в ткани молочной (у женщин) и грудной (у мужчин) железы в редких случаях.

Список литературы.

1. Salemis, N.S. Solitary fibrous tumor of the breast: A case report and the review of the literature / N.S. Salemis // Breast J. – 2018. – Vol. 24(1). – P. 78–81.

2. Risk assessment in solitary fibrous tumors: validation and refinement of a risk stratification model / E.G. Demicco, M.J. Wagner, R.G. Maki [et al] // Mod Pathol. – 2017. – Vol. 30 (10). – P. 1433–1442.

3. Solitary fibrous tumor of the breast: a case report and review of the literature / S.J. Rhee, J.K. Ryu, S.A. Han, K.Y. Won // J Med Ultrason. – 2016. – Vol. 43(1). – P. 125–8.

4. Demicco, E.G., Fritchie, K.J., Han, A. Solitary fibrous tumour / E.G. Demicco, K.J.Fritchie, F. Han // World Health Organisation Classification of Soft Tissue and Bone Tumours, 5th ed.; WHO Classification of Tumours Editorial Board, Eds.; IARC Press, Lyon, France. – 2019. – P. 104–108.

5. Solitary Fibrous Tumor of Breast with Anaplastic Areas (Malignant Solitary Fibrous Tumor): A Case Report with Review of Literature / M.J. Jung, D. Alrahwan, E. Dubrovsky [et al] // J Breast Cancer. – 2019. – Vol.22(2):e30. – P. 1–10.

МЕТОДИЧЕСКИЕ ПОДХОДЫ К ПРЕПОДАВАНИЮ ПАТОЛОГИЧЕСКОЙ АНАТОМИИ НА АНГЛИЙСКОМ ЯЗЫКЕ ИНОСТРАННЫМ СТУДЕНТАМ

Самсонова И.В., Лесничая О.В., Клопова В.А., Галецкая А.А.
УО «Витебский государственный медицинский университет»
Беларусь, Витебск

Изложены особенности преподавания дисциплины «патологическая анатомия» студентам, обучающимся на английском языке в отечественных ВУЗах, отмечено важное значение лекции в адаптации клинико-анатомических принципов отечественной патологической анатомии и согласовании терминов.

Ключевые слова: *патологическая анатомия, изучение, английский язык*

METHODOLOGICAL APPROACHES TO TEACHING PATHOLOGICAL ANATOMY IN ENGLISH TO FOREIGN STUDENTS

Samsonova I.V., Lesnichaya O.V., Klopova V.A., Galetskaya A.A.
Educational institution "Vitebsk State Medical University"
Belarus, Vitebsk

The specific features of teaching the discipline of "pathological anatomy" to the English-speaking students at Russian universities are outlined, the importance of the lecture in adapting the clinical and anatomical principles of domestic pathological anatomy and co-ordination of the terms is noted.

Keywords: *pathological anatomy, learning, English*

Патологическая анатомия занимает важное место в системе высшего медицинского образования. Данная дисциплина объединяет в себе как фундаментально-теоретические, так и клинические аспекты с изучением структурных основ болезней человека, закономерностей течения общепатологических процессов. Обширность и многогранность материала, клинико-морфологическая направленность предмета, специальные методы патологической анатомии, необходимость трансляции знаний на английском языке, а также разный уровень базовой подготовленности студентов и разным уровнем владения ими английским определяют необходимость в разработке особых подходов в ее преподавании иностранным студентам [1].

Особенностью отечественной патологической анатомии является, в первую очередь, ее клинико-анатомическая направленность [2,3]. Это отличает методику преподавания предмета в нашем вузе от методики преподавания в вузах стран Западной Европы и США, где патологическая анатомия преподается в едином блоке с патологической физиологией и имеет название «патология». В связи с этим на каждом занятии по всем разделам дисциплины помимо обсуждения теоретического материала разбираются клинические ситуационные задачи и тестовые задания с трактовкой терминологии, пато- и морфогенеза симптомов и синдромов.

Особое значение в преподавании предмета англоговорящим студентам имеет лекция. Она позволяет адаптировать клинико- анатомические принципы отечественной патологической анатомии к особенностям изложения материала в известных англоязычных пособиях, привести в определенное соответствие данные зарубежной литературы и требования рабочей учебной программы. Одним из требований, предъявляемых нами – преподавателями – к лекциям для англоговорящих студентов является их учебно-программный и проблемный характер. На начальном этапе изучения предмета отдается предпочтение учебно-программным лекциям курса общей патологической анатомии. Такой тип лекций позволяет систематически осветить основные патологические процессы, связать их с клиникой, тем самым мотивировать студентов на изучение предмета. Проблемные же лекции посвящаются отдельным наиболее важным вопросам патологической анатомии.

Значительное внимание на кафедре при изложении лекционного курса уделяется терминологической согласованности излагаемого материала, чему способствуют создание на кафедре большого количества демонстративных материалов (слайдов, макро- и микропрепаратов с пояснительными надписями на русском и английском языках). «Наглядность» при преподавании предмета является, в значительной мере, фактором, обусловливающим успешность овладения студентами изучаемого материала.

Лекции и практические клинические занятия построены так, чтобы студенты могли легко усвоить общепризнанные явления, имеющие практическое значение. «Англоговорящие» студенты имеют полный доступ как к лекционному материалу, так и материалам к практическим занятиям, размещенным в университетском ресурсе Системы дистанционного образования. Студенты также получают методические разработки по каждой теме занятий с описанием, изучаемых во время занятия макро- и микропрепаратов. Этот же ресурс позволяет осуществлять контроль усвоения знаний путем интерактивного тестирования.

С целью оптимизации проведения занятий и объективизации знаний студентов на кафедре применяются тесты текущего и итогового контроля знаний. Еженедельные индивидуальные консультации (как очные, так и on-line), позволяют студентам разобраться в наиболее сложных разделах дисциплины.

В целом же, использование в преподавании иностранным студентам комплекса схематизированного изложения материала, латинских терминов с демонстрацией патологических процессов на макро- и микроскопическом уровнях при использовании всех уровней контроля знаний (практические, итоговые занятия, экзамен) определяют высокую результативность изучения предмета и, в целом, являются одной из составляющих успешного обучения.

Литература:

1. Новые образовательные технологии в системе преподавания

патологической анатомии в Витебском медицинском университете / А.Л. Товсташев, М.Н. Медведев, И.В. Самсонова // Международный науч.-практический журнал (International theoretical and practical journal). Специальный выпуск (Special edition) «Здоровье, демография, экология финно-угорских народов (health, demography, ecology of finno-ugric peoples). – 2014. – №3. – С. 46-47.

2. Формирование клинического мышления как основа профессионально-нравственного воспитания студентов на морфологических кафедрах / Г.Г. Бурак [и др.] // Тезисы докладов IX Международной медицинской конференции «Проблемы врачебной этики в современном мире» – Витебск, 23-24 мая 2013 г. – Минск «ПРО ХРИСТО». – С.64-67.

3. Практико-ориентированное преподавание патологической анатомии как основа формирования клинического мышления у студентов медицинского вуза / И.В. Самсонова [и др.] // Сборник материалов республиканской науч.-практ. конф. с междунар. участием «Инновационные обучающие технологии в медицине». – Витебск: ВГМУ, 2017. – С. 119- 121.

КЛИНИКО-МОРФОЛОГИЧЕСКИЕ ПОКАЗАТЕЛИ ПРИ ПОЛИКИСТОЗЕ ПОЧЕК

Сахаталиева Р.Р., Маматалиева М.А., Шерматов Т.
Андижанский государственный медицинский институт,
Узбекистан, Андижан

Была дана оценка клинико-морфологических проявлений и диагностических показателей поликистоза почек. Авторами получены новые данные об особенностях почечных и внепочечных проявлений, течения и исхода болезни у детей и родителей в семьях с поликистозом почек.

***Ключевые слова**: поликистоз почек, генеалогические исследование, морфологические изменения, почечная недостаточность.*

CLINICAL AND MORPHOLOGICAL INDICATORS IN POLYCYSTIC KIDNEY DISEASE

Sakhatalieva R., Mamatalieva M., Shermatov T.
Andijan State Medical Institute,
Uzbekistan, Andijan

Clinical and morphological manifestations and diagnostic parameters of polycystic kidney disease were evaluated. The authors obtained new data on the features of renal and extrarenal manifestations, course and outcome of the disease in children and parents in families with polycystic kidney disease.

Key words: polycystic kidney disease, genealogical study, morphological changes, renal failure.

Актуальность: Поликистоз почек является врожденной патологией, которая характеризуется появлением множественных полостей, заполненных жидкостью (кист) в обеих почках. Поликистоз почек по тяжести клинического течения и числу осложнений занимает первое место среди почечной патологии, третье место в списке заболеваний, приводящих к развитию терминальной почечной недостаточности [1,2].

Цель: оценить клинико-морфологические проявления и диагностические показатели поликистоза почек.

Материалы и методы исследования: исследование проводилось на основе изучения историй развития ребенка, медицинской картой амбулаторного и стационарного больного в урологическом отделении клиники Андижанского государственного медицинского института и 1-детской клинической больницы Андижанской области за 2010-2020 гг. В урологическом отделении проходили обследование и лечение 46 пациента с поликистозом почек в различных стадиях развития заболевания. Возраст больных колебался от 1 до 77 лет. Средний возраст на момент первого выявления кист в почках составил 8,2±0,6 лет, минимальный – 1 месяц, максимальный – 58 лет. Средний возраст на момент установления диагноза поликистоза почек составил 9,5±0,7

лет. Средний возраст на момент катамнеза составил 13,2±0,5 лет, максимальный – 18 лет, минимальный – 1,5 года.

При генеалогическом исследовании 60 семей в 6 получены сведения о родственниках 5 поколений, в 43 семьях – 4 поколений, в 11 семьях – 3 поколений. В результате проведения генеалогического анализа 71 семьи с диагнозом «поликистоз почек», удалось выделить 60 семей (52 детей и подростков и 46 взрослых) с четким аутосомно-доминантным типом наследования поликистоза почек. Заболевание наследовали от отца 33 пробанда, от матери – 29 пробандов. Согласно родословным, аутосомно-доминантный поликистоз почек диагностирован у 10 сибсов и у 86 родственников 2-4 степени родства. У 4 пробандов родились дети (от 1 до 4 лет), у 2 из которых (мальчик и девочка) диагностирован поликистоз почек, у 2 (мальчик и девочка) на момент катамнеза кист в почках не обнаружено. Соотношение полов составило 1,2:1.

Всем больным было выполнено: сбор медико-генетического анамнеза, ультрасонография органов брюшной полости и забрюшинного пространства, экскреторная урография; лабораторные исследования. При обследовании особое внимание уделяли определению уровня креатинина крови, показателей фильтрации (скорость клубочковой фильтрации, клиренс эндогенного креатинина, который определили в пробе Реберга-Тареева) и реабсорбции (расчетная формула Schwartz, проба Зимницкого) для определения степени снижения почечной функции у больного.

Показатели функции почек оценивали, используя изучение уровня азотемии. С целью изучения степени возможных гемодинамических нарушений в паренхиме почки и связи их с артериальной гипертензией нами было выполнено эходоплерография с цветным доплеровским картированием (при расчете объема почек использовали формулу усеченного эллипса (Капустин С.В, Пиманов С.И, 1998): объем почки ($см^3$) = длина х ширина х толщина х 0,053).

Полученные результаты. По нашим данным наблюдались боль в брюшной полости (или спине) и гематурия, в среднем в 50% и 13-57% (в среднем в 35%) случаев соответственно. Боли в боку и спине чаще развивались у женщин. Генез болевого синдрома связывают с растяжением капсулы почек.

Изучение анализов крови у наших больных показало, что показатель гемоглобина крови ниже нормы был при поступлении у 6 (14,3%) больных, в пределах нормы (от 110 г/л до 139 г/л) – у 35 (83,3%) больных. Ускоренная СОЭ выше 50 мм/ч отмечена у 15 (35,7%) больных с сопутствующим пиелонефритом и острой задержкой мочи.

Показатели функции почек характеризовались следующим образом: при поступлении нормальное содержание мочевины в крови было у 35 (83,3%) больных. При поступлении нормальный уровень креатинина крови был у 26 (61,9%) пациентов. Учитывая наличие необратимых структурных изменений в

почках у пациентов с поликистозом почек, рекомендовано в формулировке диагноза указывать стадию хронической болезни почек (ХБП) (по уровню СКФ в расчетной формуле Schwartz) в соответствии с национальными и изменениями, внесенными в МКБ-10.

В процессе обследования и лечения больным выполняли анализ мочи. При поступлении у 15 (35,7 %) больных отмечены следы белка, до 1 г/л белок обнаружен у остальных 27 больных. Определенное значение имело изучение концентрационной способности почек. Она была снижена у 11 (26,1%) больных, в том числе незначительное снижение функции наблюдалось у 7 (16,7%), гипостенурия – у 3 (7,1%) больных. Клиренс эндогенного креатинина определяли у 34 больных, из которых нормальная клубочковая фильтрация и канальцевая реабсорция были в 11 (32,3%) случаях, незначительное снижение этих показателей отмечалось в 23 (67,6 %) случаях.

При поступлении в клинику изменения в миокарде (ЭКГ) выявлены у 25 (59,5%) больных. Из 46 взрослых пациентов артериальная гипертензия диагностирована у 37 (19 мужчин и 18 женщин) и носила стабильный характер. Развитие синдрома артериальной гипертензии у взрослых пациентов (67,3%) достоверно чаще, чем у детей и подростков (21%), было в 60 семьях с поликистозом почек до развития у них хронической почечной недостаточности. Синдром артериальной гипертензии наблюдался у 29 (69,0%) обследованных больных. Мочекаменная болезнь была выявлена у 6 (14,3%) пациентов, из них камни одной из почек обнаружены у 5 больных, обеих почек – у 1 больного.

Определены возрастные особенности диагностики почечных кист по УЗИ у детей: до 15 лет кисты выявлены в 57,6% случаев, из них в возрасте до 18 месяцев (очень раннее выявление) – в 23,0%; в возрасте от 15 до 18 лет – в 19,2% случаев. Средний возраст детей к моменту выявления кист по УЗИ (8,24±0,64 лет) достоверно меньше, чем у их родителей (29,4±1,3 лет) в семьях с поликистозом почек.

При морфологическом исследовании у новорожденных и детей до года наблюдалось гломерулярные кисты диаметром до 0,2-0,3 см, связи между клубочковой и канальцевой экскреторной системой не было.

Макроскопически почки сохранили дольчатость, под капсулой и на срезе наблюдалось множественные маленькие кисты диаметром от 1 мм до 2 мм, сглаживающихся между мозговым и корковым слоем почек, лоханки и чашечки значительно удлинены, деформированы. Равномерное распределение кист в паренхиме придало почкам губчатый вид. У взрослых наблюдалось тубулярные и экскреторные кисты, образующиеся из дистальных, проксимальных извитых канальцев и собирательных трубок. У них частично сохранилась проходимость мочевого тока, в дальнейшем это приводило к неравномерному увеличению этих кист и деформации почек.

Стенка кист состояла из грубой волокнистой ткани, выстланным уплощенным эпителием, кистозная жидкость была водянистая, желто-коричневой окраски. Паренхима между кистами была атрофирована.

Заключение. На основании проведенного анализа получены новые данные об особенностях почечных и внепочечных проявлений, течения и исхода болезни у детей и родителей в семьях с поликистозом почек.

Список литературы.

1. Bergmann, C. Polycystic Kidney Disease: ADPKD and ARPKD / Bergmann C., Zerres K. // Comprehensive Pediatric Nephrology / Edited by Geary DF, Schaefer – Mosby F: Elsevier, 2008. – P. 155–178.

2. Wilson, PD. Polycystic kidney disease: new understanding in the pathogenesis / PD Wilson // Int. J. Biochem. Cell Biol. – 2004. – №36. – P. 1868–1873.

АССОЦИАЦИЯ ЭКСПРЕССИИ МЕТАЛЛОПРОТЕИНАЗ И TIMP1 И ВЫРАЖЕННОСТИ ВОСПАЛИТЕЛЬНОЙ ИНФИЛЬТРАЦИИ В ШЕЙКЕ МАТКИ ПРИ ИНТРАЭПИТЕЛИАЛЬНОЙ НЕОПЛАЗИИ И МИКРОИНВАЗИВНОЙ КАРЦИНОМЕ С ВОЗРАСТОМ ПАЦИЕНТОК

Селякова М.С., Агеева Т.А., Тельпуховская Е.А.
Новосибирский государственный медицинский университет,
Россия, Новосибирск

Были изучены экспрессия металлопротеиназ и TIMP1, а также патоморфологические особенности воспалительной реакции в строме шейки матки при цервикальной интраэпителиальной неоплазии и микроинвазивной карциноме у пациенток различных возрастных групп. Авторами исследования установлено, что выявление уровня экспрессии металлопротиназ и их соотношения с TIMP1 – важный дополнительный критерий оценки прогноза прогрессирования интраэпителиальной неоплазии в шейке матки у женщин разных возрастных групп.

***Ключевые слова**: рак шейки матки; CIN; матриксные металлопротеиназы; тканевой ингибитор матриксных металлопротеиназ*

ASSOCIATION OF THE EXPRESSION OF METALLOPROTEINASES AND TIMP1 AND THE EXPRESSION OF INFLAMMATORY INFILTRATION IN THE CERVICE IN INTRAEPITHELIAL NEOPLASIA AND MICROINVASIVE CARCINOMA WITH AGE OF PATIENTS

Selyakova M., Ageeva T., Telpukhovskaya E.
Novosibirsk State Medical University,
Russia, Novosibirsk

The expression of metalloproteinases and TIMP1, as well as the pathomorphological features of the inflammatory reaction in the stroma of the cervix in cervical intraepithelial neoplasia and microinvasive carcinoma in patients of various age groups were studied. The authors found that the level of metalloprotinases expression and their relationship with TIMP1 is an important additional criterion for assessing the prognosis of the progression of intraepithelial neoplasia in the cervix in women of different age groups.

***Keywords**: cervical cancer; CIN; matrix metalloproteinases; tissue inhibitor of matrix metalloproteinases*

Актуальность: частота встречаемости инвазивного рака шейки матки (РШМ) остается достаточно высокой, несмотря на то, что данной проблеме уделяется повышенное внимание со стороны гинекологов, онкологов, патоморфологов. В развитии дисплазии и РШМ играют роль различные этиологические факторы, на которые возникает воспалительный ответ в шейке матки, что может способствовать запуску механизмов инициации канцерогенеза, опухолевой прогрессии, ангиогенезу, опухолевой инвазии [1].

В настоящее время в онкоморфологии уделяется большое внимание изучению молекулярных маркеров опухолевой прогрессии и оценке возможности их использования как прогностических маркеров, в том числе активно изучается роль матриксных металлопротеиназ (MMP), способных деградировать коллаген IV типа (основной компонент базальной мембраны) и другие компоненты внеклеточного матрикса [2]. Регуляция MMP осуществляется на нескольких уровнях, в том числе с помощью продиводействующих им тканевых ингибиторов матриксных металлопротеиназ (TIMP) [3].

Известно, что металлопротеиназы продуцируются многими клетками: фибробластами, макрофагами, нейтрофилами, лимфоцитами, дермальными фибробластами, лейкоцитами, эндотелиальными клетками, что определяет необходимость оценки их роли в условиях сочетания предопухолевых изменений (цервикальной интраэпителиальной неоплазии – CIN) и воспалительно-клеточной реакции, а также их баланс/дисбаланс с TIMP. Кроме того, на экспрессию MMP могут оказывать влияние половые гормоны, что актуально в рассмотрении особенностей экспрессии MMP и TIMP в разных возрастных группах женщин, имеющих CIN и микрокарциному шейки матки.

Цель исследования: изучить экспрессию металлопротеиназ и TIMP1, а также патоморфологические особенности воспалительной реакции в строме шейки матки при цервикальной интраэпителиальной неоплазии и микроинвазивной карциноме у пациенток различных возрастных групп.

Материал и методы: проведено морфологическое, морфометрическое и иммуногистохимическое исследование биоптатов шейки матки с диспластическими изменениями и микроинвазивной карциномой пациенток двух возрастных групп: 1 группа – пациентки раннего репродуктивного возраста от 18 до 35 лет (n = 95) (средний возраст 28,5 ± 0,58 лет), 2 группа – женщины пострепродуктивного (перименопаузального и менопаузального) возраста – от 49 до 65 лет (n=85) (средний возраст 55,4 ± 0,98 лет). Каждая из вышеуказанных возрастных групп была разделена на подгруппы: пациентки с CIN1, CIN2, CIN3 и пациентки с микроинвазивной карциномой (глубина инвазии до 3 мм).

Проводили микроскопическую оценку гистологических препаратов, приготовленных по стандартной методике, окрашенных гематоксилином и эозином. При оценке изменений в шейке матки, диагноз CIN разной степени выраженности и микроинвазивной карциномы формулировали в соответствии с общепринятыми морфологическими критериями оценки многослойного плоского эпителия и стромы. Исследовали объемную плотность (Vv) и клеточный состав воспалительной инфильтрации (%) в строме шейки матки.

Методом иммуногистохимии оценивали уровень экспрессии представителей семейства металлопротеиназ – MMP 2 и 9 с помощью антител: Anti-MMP-2 antibody - (клон 4D3, mouse monoclonal, «Abcam», Англия); Anti-

human MMP-9 antibody (клон EP127, rabbit monoclonal, EPITOMICS an abcam company, USA). Проводили оценку экспрессии универсального тканевого ингибитора металлопротеиназ - TIMP–1 (TIMP–1 antibody – (клон 102D1, mouse monoclonal, «GeneTex», USA). Иммуноморфологическое окрашивание выполняли в соответствии с рекомендациями, изложенными в руководствах по иммуногистохимическим исследованиям в аппарате Autostainer Link 48.

Полученные результаты: при оценке воспалительных изменений в строме шейки матки выявлено, что объемная плотность воспалительного клеточного инфильтрата у женщин репродуктивного возраста (1 возрастная группа) при всех степенях диспластических изменений и с микроинвазивной карциноме была достоверно выше, чем у женщин 2 группы и увеличивалась с нарастанием CIN вплоть до микроинвазивной карциномы.

У пациенток пострепродуктивного возраста этот показатель также увеличивался при нарастании степени CIN до микроинвазивной карциномы, но был достоверно ниже, чем у молодых женщин (в 2; 2,1; 2,2 и 1,4 раза соответственно).

Морфометрический анализ клеточного состава воспалительного инфильтрата выявил, что у женщин обеих групп при всех степенях CIN и при микроинвазивной карциноме при примерно одинаковом содержании макрофагов наибольшую долю составили лимфоидные клетки (лимфоциты и плазмоциты), содержание которых в сумме было около 40% от всех клеток у женщин обеих возрастных групп. В составе воспалительной инфильтрации содержание нейтрофилов и эозинофилов было невысоким у пациенток обеих групп, однако в целом суммарно доля этих клеток у пациенток репродуктивного возраста была выше во всех подгруппах. Отмеченная тенденция свидетельствует о большей активности перифокальной воспалительной реакции в строме шейки матки в более молодом возрасте, что согласуется с рядом исследований [4]. Доля фибробластов из общего состава клеток инфильтрата, напротив, была выше при всех степенях CIN и при микроинвазивной карциноме у пациенток 2 группы (в 1,3, 1,5, 2,5 и 1,9 раза соответственно), что указывает на более активные процессы фибротизации у женщин старшего возраста.

При оценке экспрессии MMP установлено, что в обеих группах пациенток с нарастанием степени дисплазии, вплоть до микроинвазивной карциномы, увеличивалась экспрессия MMP9 и MMP2 (таблица 1), что вероятно связано с нарастанием атипии, перестройкой эпителия и биохимическими изменениями прилежащей стромы, которая начинает продуцировать различные ростовые факторы, такие как эпидермальный ростовой фактор, сосудистый ростовой фактор, а они в свою очередь индуцируют экспрессию MMP [5]. Также установлено, что у молодых женщин уровень экспрессии MMP9 был достоверно выше во всех подгруппах от CIN I до микроинвазивной карциномы (в 4,7; 2,0; 1,5 и в 1,3 раза соответственно) в

сравнении с женщинами пострепродуктивного возраста. Наряду с этим у женщин первой возрастной группы экспрессия MMP2 также была достоверно выше начиная с CINII и до микроинвазивной карциномы (в 5; 1,2 и в 1,5 раза соответственно).

Любой из белков семейства TIMP поддерживает разные про-ММР в неактивном состоянии и считается, что нарушение баланса между ферментом и его ингибитором может приводить к активности металлопротеиназ. Установлено, что доля клеток стромы и воспалительного инфильтрата, экспрессирующих универсальную TIMP1 у женщин репродуктивного возраста снижалась с нарастанием дисплазии примерно в 5 раз: с 2,6% при CIN1 до 0,4% при CIN 3, и достигала минимальных значений при микроинвазивной карциноме, снизившись в 60 раз – встречались крайне редкие единичные позитивно окрашенные клетки (таблица 1). Напротив, у женщин пострепродуктивного возраста этот показатель от CIN1 до микроинвазивной карциномы увеличился в 17 раз – достигнув значения 1,7%.

Таблица 1. – Сравнительная характеристика результатов иммуногисто-химического исследования экспрессии матриксных металлопротеиназ и TIMP1 в группах женщин разных возрастов с CIN разной степени выраженности и микроинвазивной карциномой

	Молодые женщины (1 группа)				Женщины старшего возраста (2 группа)			
	CIN1	CIN2	CIN3	Микро-инвазивная карцинома	CIN1	CIN2	CIN3	микроинвазивная карцинома
MMP2	2,1±0,4	20,3±0,8	23,2±0,4	31,5±1,7	2,0±0,3	4±1	18,7±1,4	20,3±1,3
MMP9	10,5±2	13,7±0,5	15,4±1,2	18,3±1,3	2,2±0,4	6,4±1	10,4±1,4	13,8±1,3
TIMP1	2,6±0,08	0,5±0,01	0,4±0,02	0,04±0,01	0,1±0,06	0,4±0,1	1,5±0,3	1,7±0,4

Заключение: у молодых женщин воспалительный процесс был более выражен и активен, в сравнении с женщинами пострепродуктивного возраста, следовательно, они имели и более высокий клеточный потенциал для синтеза металлопротеиназ.

Кроме того, установлено достоверное нарастание экспрессии металлопротеиназ с прогрессированием диспластических изменений в обеих возрастных группах и данный показатель также был достоверно выше у молодых женщин в каждой подгруппе, что, видимо, ассоциировано с более выраженным и активным воспалительным процессом в строме шейки матки у них.

В настоящем исследовании установлено, что экспрессия TIMP1 была достоверно выше у пациенток старшего возраста и нарастала с прогрессированием патологических изменений, а у женщин репродуктивного возраста отмечены противоположные результаты. Соответственно, более

высокий уровень экспрессии TIMP1 у женщин старшего возраста может являться одним из факторов, способствующих снижению синтеза металлопротеиназ у них.

Таким образом, выявление уровня экспрессии металлопротиназ и их соотношения с TIMP1 – важный дополнительный критерий оценки прогноза прогрессирования интраэпителиальной неоплазии в шейке матки у женщин разных возрастных групп.

Список литературы.

1. Gelatinase B/MMP-9 in tumor pathogenesis and progression / Farina AR, Mackay AR. // Cancers. – 2014. – Vol. 6, №1. – P. 240-296.

2. The rennin-angiotensin system meets the hallmarks of cancer / Wegman-Ostrosky T. [et al.] // J. Renin Angiotensin Aldosterone Syst. – 2015. – Vol.16, №2. – P. 227-233.

3. Diagnostic value of matrix metallopteinase-9 and tissue inhibitor of matrix metallopteinase-1 in cholesteatoma / Olszewska E. [et al.] // Histol. Histopathol. – 2016. – Vol. 31, №3. – P. 307-315.

4. Evidence for Chlamydia trachomatis as a human papillomavirus cofactor in the etiology of invasive cervical cancer in Brazil and the Philippines / Smith J.S. [et al.] // J. Infect. Dis. – 2002. – Vol.185. – P. 324–331.

5. Molecular basis underlying inhibition of metastasis of gastric cancer by anti-VEGFa treatment / Mao D. [et al.] // Tumour Biol. – 2014. – Vol.35, №8. – P.8217-23

МОРФОМЕТРИЧЕСКАЯ ХАРАКТЕРИСТИКА ИНТЕРЛАМИНАРНЫХ АСТРОЦИТОВ НЕОКОРТЕКСА ПАЦИЕНТОВ С СОСУДИСТОЙ И ПОСТТРАВМАТИЧЕСКОЙ ДЕМЕНЦИЕЙ

Семёник И.А., Корнеева М.А., Рябцева С.Н.
ГНУ «Институт физиологии Национальной академии наук Беларуси, Беларусь, Минск
Недзьведь М.К., Гузов С.А.
УО «Белорусский государственный медицинский университет», Беларусь, Минск

Были изучены реактивные изменения астроцитов I молекулярного слоя коры лобной и теменной доли больших полушарий головного мозга пациентов, страдавших сосудистой и посттравматической деменцией с когнитивными нарушениями. Толщина глиальной пластинки, клеточная плотность и площадь тел интерламинарных астроцитов в неокортексе данных пациентов была выше по сравнению с контрольной группой. Площадь тел интерламинарных астроцитов I молекулярного слоя неокортекса головного мозга пациентов с сосудистой деменцией была выше, а толщина глиальной пиальной пластинки – ниже по сравнению с пациентами, страдавших посттравматической деменцией.

Ключевые слова: *интерламинарные астроцитов; глиальная пиальная пластинка; деменция*

MORPHOMETRIC CHARACTERISTICS OF INTERLAMINAR ASTROCYTES OF THE NEOCORTEX IN PATIENTS WITH VASCULAR AND POSTTRAUMATIC DEMENTIA

Siamionik I.A., Korneeva M.A., Rjabceva S.N.
Institute of Physiology National Academy of Sciences of Belarus, Belarus, Minsk
Nedzvedz M.K., Guzov S.A.
Belarusian State Medical University, Belarus, Minsk

Reactive changes in astrocytes of I molecular layer of the neocortex of the frontal and parietal lobes of the brain of patients with vascular and post-traumatic dementia with cognitive impairment were studied. The thickness of the superficialis glia pial limitans, cell density and area of interlaminar astrocytes somas in the neocortex of these patients was higher compared with the control group. The area of interlaminar astrocytes somas of I molecular layer of the neocortex of the brain of patients with vascular dementia was higher, and the thickness of superficialis glia pial limitans was lower compare to patients with post-traumatic dementia.

Key words: *interlaminar astrocytes; superficialis glia pial limitans; dementia*

Актуальность: деменция – это общий термин, описывающий проблемы с рассуждением, планированием, суждением, памятью и другими мыслительными процессами. Деменция может быть, как первичным нейродегенеративным заболеванием, так и возникать вследствие иных патологических состояний. Понятие «сосудистая деменция» объединяет несколько клинико-патоморфологических и клинико-патогенетических синдромов, общим признаком для которых является развитие когнитивных нарушений, обусловленных патологией головного мозга вследствие нарушения кровотока [1]. Морфофункциональные особенности клеток астроглии при деменции стали изучать относительно недавно [2]. Ввиду многообразия функций, которые астроциты выполняют в центральной нервной системе в норме, а также при развитии различных патологических процессов, в настоящее время продолжается интенсивное изучение морфофункциональных особенностей данных глиальных клеток. Согласно современным представлениям астроциты являются гетероморфной популяцией клеток, доказаны видовые и региональные особенности их структурной организации [3, 4]. В коре больших полушарий головного мозга взрослого человека выявлены особые формы астроцитов, такие как интерламинарные поляризационные и астроциты с варикозными расширениями отростков [3]. Острые и хронические поражения головного мозга сопровождаются изменениями астроцитов, известных как реактивный астроглиоз, который представляет собой сложное морфофункциональное ремоделирование астроцитов, при этом характер и выраженность его зависит от степени повреждения и длительности воздействия патологических факторов. В настоящее время функция интерламинарных астроцитов не установлена. Исследование морфологической гетерогенности астроцитов, их морфофункциональной трансформации с возрастом и при развитии патологических процессов является актуальным и важным направлением невропатологии.

Цель: провести сравнительную морфометрическую оценку изменений интерламинарных астроцитов при сосудистой и посттравматической деменции.

Материалы и методы исследования: материалом исследования послужили фрагменты коры лобной и теменной доли больших полушарий головного мозга умерших пациентов, страдавших сосудистой деменцией (первая группа, n=10), посттравматической деменцией (вторая группа, n=5) и без клинических проявлений психоневрологических заболеваний (третья группа, n=10). Для визуализации интерламинарных астроцитов проводили иммуногистохимическое исследование образцов мозговой ткани с применением первичных антител к глиальному фибриллярному кислому белку (GFAP, клон P14136, производитель FineTest, в рабочем разведение 1:40000). Иммуногистохимический анализ был выполнен в ручном режиме, эндогенную пероксидазную активность блокировали с помощью Peroxide Block (3% перекись водорода) в течение 10 мин, термическую демаскировку антигенов

выполняли на водяной бане при 96^0С в течение 20 мин в цитратном буферном растворе pH 6,0 (ab973, Abcam, США). Инкубацию с первичными антителами проводили в течение 1 часа во влажной камере в термостате при 32^0С. Для визуализации реакции нами была выбрана система детекции с использованием набора Mouse/Rabbit UnoVue HRP/DAB Detection system (UMR1000PD, Diagnostic BioSystems, США). Для морфометрического исследования площади тел астроцитов были выбраны не менее 100 клеток в каждом случае. В 20-ти неперекрывающихся полях зрения при увеличении микроскопа x400 (Optec, Китай) проводили подсчет количества астроцитов и измерение толщины глиальной пиальной пластинки в каждом из анализируемых полей зрения (площадь поля зрения составила 66585,35 мкм^2). Морфометрическая обработка проводилась с помощь. программы анализа изображений «ImageJ» (https://imagej.nih.gov/ij/download.html). Статистическая обработка полученных данных проведена с помощью непараметрических методов программы Statistica 10.0. Данные описательной статистики указаны в виде медианы (Me) и квартилей (Q25%; Q75%).

Полученные результаты: в первом слое коры больших полушарий головного мозга пациентов групп исследования четко визуализировались GFAP-позитивные интерламинарные астроциты, которые имели овальное или округлое ядро и обилие коротких отростков. Характерной морфологической особенностью интерламинарных астроцитов являлось наличие длинного тонкого отростка, пронизывающего нейропиль низлежащих слоев коры больших полушарий, достигая II–IV кортикального слоя. Длинные отростки интерламинарных астроцитов располагались преимущественно перпендикулярно субпиальной поверхности коры головного мозга, создавая своеобразный «частокол» (рис. 1А). Короткие ветвящиеся отростки интерламинарных астроцитов в толще первого слоя формировали межклеточную сеть, в области субпиальной поверхности отмечалось более густое их «сплетение» с выраженной гиперэкспрессией маркера GFAP, которое представляло собой поверхностную глиальную пиальную пластинку (superficialis glia pial limitans) (рис. 1Б).

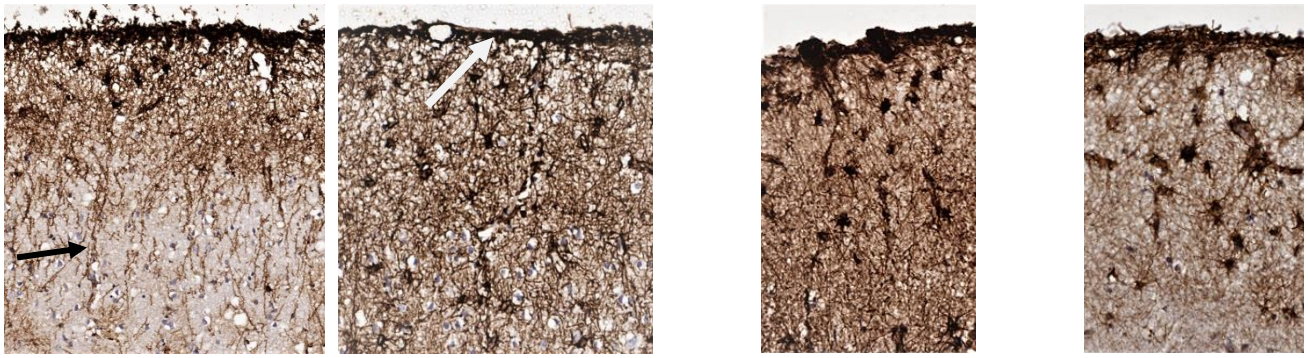

А **Б** **В** **Г**

Рисунок 1 – Морфологическая характеристика интерламинарных астроцитов коры больших полушарий головного мозга пациентов: **А** – длинные отростки интерламинарных астроцитов пронизывают второй слой коры больших полушарий (стрелка), **Б** – глиальная пиальная пластинка (стрелка), сформированная короткими отростками интерламинарных астроцитов, в контрольной группе, **В** – изменение глиальной пиальной пластинки и тел интерламинарных астроцитов у пациентов с сосудистой деменцией, **Г** – изменение глиальной пиальной пластинки и тел интерламинарных астроцитов у пациента с посттравматической деменцией; иммуногистохимия, маркер GFAP, увеличение х100 (А), х200 (Б-Г)

При морфометрическом исследовании в группах исследования были установлены различия по численности астроцитов и площади их клеточных тел.

В первой группе исследования возраст пациентов, страдавших сосудистой деменцией, составил 70,5±9,7 лет. Глиальная пиальная пластинка была хорошо выражена, её толщина составила 12,3 (9,8;15,9) мкм. Количество интерламинарных астроцитов в поле зрения варьировало от 11 до 37 клеток, медиана клеточной плотности составила 365,4 (298,4;432,7) клеток/мм^2. Интерламинарные астроциты коры больших полушарий головного мозга пациентов данной группы характеризовались увеличенными телами неправильной формы, медиана площади клеточного тела которых составила 89,4 (70,4;106,4) мкм^2 (рис. 1В).

Средний возраст пациентов с посттравматической деменцией (вторая группа исследования) составила 65,0±6,8 лет. Толщина глиальной пиальной пластинки коры больших полушарий была равна 14,7 (11,9;17,3) мкм. Количество интерламинарных астроцитов в поле зрения варьировало от 16 до 34 клеток, медиана клеточной плотности составила 343,2 (328,2;380,5) клеток/мм^2. Тела интерламинарных астроцитов имели неправильную форму, медиана площади которых составила 77,7 (62,1;96,0) мкм^2 (рис. 1Г).

В третьей группе исследования (пациенты без клинических проявлений психоневрологических заболеваний) возраст пациентов составил 68,3±14,8 лет. По сравнению с пациентами с различными формами деменции в данной группе исследования глиальная пиальная пластинка была менее выражена, толщина её

составила 6,4 (5,3;7,8) мкм. Количество интерламинарных астроцитов в поле зрения варьировало от 5 до 15 клеток, медиана клеточной плотности была 126,8 (104,4;149,9) клеток/мм^2. Тела интерламинарных астроцитов характеризовались округлой формой, медиана площади составила 51,7 (41,7;64,6) мкм^2.

При статистической обработке полученных данных различий по полу в группах исследования не выявлено (p=0,491). Установлены достоверные статистические отличия по толщине глиальной пиальной пластинки (p=0,000), клеточной плотности интерламинарных астроцитов (p=0,000) и площади их тел (p=0,000). Анализируемые морфометрические показатели у пациентов с сосудистой деменцией достоверно отличались от аналогичных параметров у пациентов контрольной группы (p=0,000 для всех анализируемых морфометрических данных). Также выявлены достоверные различия по толщине глиальной пиальной пластинки, клеточной плотности астроцитов и площади их тел в группах пациентов с посттравматической деменцией и без психоневрологических заболеваний (p=0,000 для всех морфометрических данных). Однако у пациентов с сосудистой деменцией толщина глиальной пиальной пластинки была достоверно ниже (p=0,000), а площадь тел интерламинарных астроцитов (p=0,002) преобладала по сравнению с аналогичными данными группы пациентов, страдавших посттравматической деменцией.

Следовательно, при развитии деменции наблюдается реактивный астроглиоз в первом слое коры больших полушарий головного мозга с гипертрофией тел интерламинарных астроцитов клеток и утолщением глиальной пиальной пластинки.

Заключение: при развитии сосудистой и посттравматической деменции реакция астроцитарной глии первого слоя неокортекса проявляется в пролиферации и увеличении размеров клеточных тел интерламинарных астроцитов, при этом более выраженная гипертрофия наблюдается при сосудистой деменции. На основании полученных данным можно предполагать, что в зависимости от этиологии и патогенеза деменции, выраженность изменений интраламинарных астроцитов носит различный характер, что требует дальнейшего изучения.

Список литературы.

1. Дамулин, И.В. Сосудистая деменция: патогенез диагностика и лечение / И.В. Дамулин // Фарматека. – 2010. – №7. – С. 13–18.

2. Astroglia in dementia and Alzheimer’s disease / J.J. Rodrıguez [et al] // Cell death and differentiation. – 2009. – Vol. 16. – P. 378–385.

3. Uniquely hominid features of adult human astrocytes / N. A. Oberheim [et al] // The Journal of Neuroscience. – 2009. – Vol. 29, №10. – P. 3276–3287.

4. Акулинин, В.А. Реакция астроцитов неокортекса человека на клиническую смерть и реперфузию / В.А. Акулинин, С.С. Степанов, Д.Б. Авдеев // Журнал анатомии и гистопатологии. – 2019. – Т. 8, №3. – С. 9–17.

ХАРАКТЕРИСТИКА ЭКСПРЕСИИ НЕКОТОРЫХ МОЛЕКУЛЯРНЫХ БИОМАРКЕРОВ В РАКЕ ПОДЖЕЛУДОЧНОЙ ЖЕЛЕЗЫ

Степуро О.А., Летковская Т.А., Прохоров А.В.
УО «Белорусский государственный медицинский университет», Беларусь, Минск

Был проведен анализ экспрессии CD227, E-cadherin, Ki-67, Chromogranin A, S100 в образцах рака поджелудочной железы. Авторами исследования установлена высокая степень экспрессии CD227 (90,9% случаев), слабая степень и очаговая утрата экспрессии E-cadherin (соответственно в 72,7% и 45,4% случаев). Обнаружена связь между индексом пролиферативной активности по Ki-67 (среднее значение – 17,3±9,2) и степенью дифференцировки опухоли, а также наличием периневральной инвазии.

***Ключевые слова**: рак поджелудочной железы, молекулярные биомаркеры.*

CHARACTERIZATION OF THE EXPRESSION OF SOME MOLECULAR BIOMARKERS IN PANCREATIC CANCER

Stepuro O., Liatkouskaya T., Prochorov A.
Belorussian State Medical University, Belarus, Minsk

The expression of CD227, E-cadherin, Ki-67, Chromogranin A, S100 in the pancreatic samples were analyzed. The authors established more pronounced expression of CD227 (90,9% cases), low expression and focal loss of E-cadherin expression (in 72.7% and 45.4% of cases, respectively). A correlation was found between the index of proliferative activity according to Ki-67 (mean value - 17.3±9.2) and the degree of differentiation of the tumor, as well as the presence of perineural invasion.

***Keywords**: pancreatic cancer, molecular biomarkers.*

Актуальность: По данным белорусского канцер регистра за 2018 г. доля рака поджелудочной железы (РПЖ) в структуре злокачественных новообразований составила 11,18% [1]. РПЖ представляет собой агрессивное заболевание, характеризующееся сложными биологическими особенностями и неблагоприятным прогнозом [2,3]. В литературе последних лет многие публикации посвящены молекулярным биомаркерам и мишеням для улучшения стадирования, лечения и, следовательно, выживаемости пациентов [4,5].

Цель: установить характер экспрессии некоторых молекулярных биомаркеров в образцах рака поджелудочной железы.

Материалы и методы исследования: исследование проведено на основе проспективного анализа образцов РПЖ 22 пациентов, проходивших лечение в Минском городском клиническом онкологическом центре. В 19 случаях был

исследован материал резецированной опухоли (3 стадии), в 3 – материал метастатических очагов (в 2 случаях – в печени, в 1 – в лимфатических узлах). Морфологические изменения оценены при стандартной окраске образцов опухоли гематоксилином и эозином и иммуногистохимических (ИГХ) окрасках с антителами к CD27 (MUC 1), E-cadherin, Ki-67, Chromogranin A, S100. Для цитоплазматической и/или мембранной локализации продукта реакции (CD 227, E-cadherin) результаты ИГХ реакций оценивали, исходя из процента и интенсивности положительно окрашенных опухолевых клеток. Критерии бальной оценки интенсивности окрашивания: 0 баллов – негативное окрашивание, 1 балл – слабая интенсивность (+), 2 балла – умеренная интенсивность (++), 3 балла – сильная интенсивность (+++). По экспрессии Ki-67 определяли индекс пролиферативной активности клеток. Определение экспрессии производилось в 4-9 случайных полях зрения на большом увеличении микроскопа (объектив х40), где подсчитывались общее число клеток (не менее 1000) и количество иммунопозитивных клеток к Ki-67 с последующим вычислением индекса пролиферативной активности ИПА = число иммунопозитивных клеток / общее число опухолевых клеток × 100. ИГХ окрашивание с антителами к Chromogranin A проводили для исключения нейроэндокринной природы поражения, с антителами к S100 – для выявления периневральной инвазии. Статистическое исследование проведено с использованием пакета программ Excel 13.0 и Statistica 10.0.

Полученные результаты. Возраст пациентов в исследованной группе варьировал от 35 лет до 74 лет, средний составил 60,5±10,4. Среди пациентов было 12 женщин и 10 мужчин. В большинстве случаев (16/19) первичная опухоль имела строение протоковой аденокарциномы, в 1 случае имел место аденоплоскоклеточный рак, в 1 – муцинозный некистозный рак, в 1 – солидно-псевдопапиллярная опухоль. Образцы (3 случая) метастатического рака были представлены аденокарциномой. Первичные опухоли были низкодифференцированными (степень G3) у 47,4% пациентов, умереннодифференцированными (степень G2) – у 52,6%. В 8 случаях (в 42,1%) в образцах первичной опухоли определялась периневральная инвазия.

Экспрессия CD227 выявлена во всех исследованных случаях, преобладала выраженная интенсивность ИГХ окрашивания (20/22). Снижение экспрессии имело место в 1 случае протоковой аденокарциномы и было особенно явным в 1 случае аденоплоскоклеточного рака. Наши данные о степени экспрессии данного молекулярного биомаркера при РПЖ согласуются с литературными относительно того, что рецептор MUC1 является возможной мишенью для таргетной терапии этого заболевания.

Экспрессия E-cadherin была выраженной в нормальных протоках и ацинусах поджелудочной железы, определявшихся в некоторых случаях вблизи опухоли. В образцах РПЖ экспрессия E-cadherin была в основном слабой (72,7% случаев) и очагово полностью утраченной (45,4% случаев).

ИПА опухолевых клеток варьировал от 5,7% до 32%, среднее значение – 17,3±9,2. Наиболее высокие цифры ИПА (25,9±11,8) имели место в случаях метастатического рака. Установлена прямая корреляционная связь ($p<0,05$) между значением ИПА и степенью дифференцировки опухоли, а также наличием периневральной инвазии (соответственно $r=0,72$ и $r=0,64$).

Заключение. Таким образом, в настоящем исследовании проведена оценка экспрессии некоторых молекулярных биомаркеров в образцах рака поджелудочной железы. Установлена высокая степень экспрессии CD227 (90,9% случаев), слабая степень и очаговая утрата экспрессии E-cadherin (соответственно в 72,7% и 45,4% случаев). Обнаружена связь между индексом пролиферативной активности по Ki-67 и степенью дифференцировки опухоли, а также наличием периневральной инвазии. Исследование молекулярных биомаркеров в перспективе может помочь определить, какие пациенты должны получать более агрессивное адъювантное лечение, что требует дальнейшего изучения.

Список литературы.

1. Океанов, А.Е. Рак в Беларуси: цифры и факты. Анализ данных белорусского канцер-регистра за 2009-2018 гг. / Океанов А.Е. и др. // Минск: Государственное учреждение "Национальная библиотека Беларуси». – 2019. – 420 С.

2. Rahib, L. Projecting cancer incidence and deaths to 2030: the unexpected burden of thyroid, liver, and pancreas cancers in the United States / L. Rahib [et al.]. // Cancer Res. – 2014. – Vol. 74. – P. 2913–2921.

3. Bailey, P. Genomic analyses identify molecular subtypes of pancreatic cancer / P. Bailey [et al.]. // Nature. – 2016. – Vol. 531. – P. 47–52.

4. Myoteri, D. Prognostic evaluation of vimentin expression in correlation with Ki67 and CD44 in surgically resected pancreatic ductal adenocarcinoma D. Myoteri [et al.]. // Gastroenterol Res Pract. – 2017. – 2017: 9207616.

5. Scarpa, A. Pancreatic endocrine tumors: improved TNM staging and histopathological grading permit a clinically efficient prognostic stratification of patients / A. Scarpa [et al.]. // Mod Pathol. – 2010. – Vol. 23. – P. 824–833.

ГРАНУЛЕМАТОЗНЫЕ БОЛЕЗНИ ЛЕГКИХ: НОВЫЕ ПОДХОДЫ К ГИСТОЛОГИЧЕСКОЙ ДИФФЕРЕНЦИАЛЬНОЙ ДИАГНОСТИКЕ

Суркова Л.К., Дюсьмикеева М.И., Залуцкая О.М., Стринович А.Л., Шаламовский В.В.

Государственное учреждение «Республиканский научно-практический центр пульмонологии и фтизиатрии», Беларусь, Минск

Были изучены частота и спектр гранулематозных заболеваний легких при ретроспективном анализе консультативного биопсийного материала легких и лимфатических узлов средостения у 370 пациентов. Проведена оценка информативности молекулярно-биологических исследований биопсийного материала в определении этиологии инфекционного гранулематозного воспаления и уточнены морфологические проявления отдельных гранулематозных заболеваний легких.

Ключевые слова: *гранулематозные заболевания; инфекции; молекулярно-биологическая диагностика*

GRANULOMATOUS LUNG DISEASES: NEW APPROACHES TO HISTOLOGICAL DIFFERENTIAL DIAGNOSIS

Surkova L., Dyusmikeeva M., Zalutskaya O, Strinovich A., Shalamovsky V.

Republican Scientific and Practical Center of Pulmonology and Tuberculosis Belarus, Minsk

The frequency and spectrum of granulomatous lung diseases were studied in a retrospective analysis of advisory biopsy material of the lungs and mediastinal lymph nodes in 370 patients. The information content of molecular biological studies of biopsy material was assessed in determining the etiology of infectious granulomatous inflammation. The morphological manifestations of individual granulomatous lung diseases were clarified.

Key words*: granulomatous diseases; infections; molecular biological diagnostics*

Актуальность. Гранулематозные болезни легких – это группа заболеваний различной этиологии, которая включает широкий спектр патологии с вариабельными клиническими проявлениями, различными фенотипами, прогнозами и исходами [1, 2, 3].

Интерес к проблеме гранулематозных болезней легких (ГБЛ) обусловлен ростом распространенности этих заболеваний и трудностью дифференциальной диагностики ввиду разнообразия морфологических проявлений и включением в дифференциально-диагностический ряд большой группы заболеваний инфекционной и неинфекционной природы. Согласно последним исследованиям первичные иммунодефициты, аутоиммунные нарушения и

состояния, имеющие определенный генетический фон могут проявляться легочными гранулематозами [3, 4].

Основным признаком, определяющим клинико-морфологическую сущность гранулематозных заболеваний, является наличие гранулем.

Клинические проявления, лабораторные исследования, рентгенологические данные, включая компьютерную томографию высокого разрешения (КТВР), зачастую не позволяют установить правильный диагноз гранулематозного заболевания. В большинстве случаях необходима биопсия, в то же время причина гранулематозного воспаления не устанавливается в более чем 1/3 наблюдений даже после гистологического исследования [5].

Совершенствование клинико-морфологической диагностики гранулематозных заболеваний легких остается актуальной проблемой и имеет большое практическое значение, так как возможности улучшения течения и прогноза при целом ряде гранулематозных болезней связаны с точной и ранней диагностикой и использованием современных методов лечения.

Цель исследования - определение частоты и структуры гранулематозных заболеваний легких при гистологическом исследовании, оценка информативности молекулярно-биологических исследований биопсийного материала в определении этиологии инфекционного гранулематозного воспаления и уточнение морфологических проявлений отдельных гранулематозных заболеваний легких.

Материалы и методы исследования. Проведен ретроспективный анализ консультативного биопсийного материала легких и лимфатических узлов средостения у 370 пациентов в возрасте от 9 до 80 лет (мужчины – 162, женщины – 208) с установленными в Республиканском консультативном фтизиопульмонологическом центре РНПЦ пульмонологии и фтизиатрии гранулематозными заболеваниями легких в период с 2018 по 31.07.2021гг. включительно.

Биопсийный материал был получен при диагностической торакоскопии в различных медицинских организациях республики. При выявлении гранулематозного воспаления гистологическое исследование было дополнено молекулярно-биологическими исследованиями парафиновых блоков гистологического биоматериала (n=95) с использованием теста Xpert MTB/Rif (ПЦР в реальном времени) для одновременного выявления ДНК M.tuberculosis и устойчивости к рифампицину и метода гибридизации ДНК с типоспецифическими зондами (LPA) для выявления ДНК M.tuberculosis с одновременным определением устойчивости к противотуберекулезным лекарственным средствам I и II ряда (GenoType MTB DR plus, GenoType MTB DR sl., Hain LifeScience, Гермаия) и выявления и видовой идентификации нетуберкулезных микобактерий (GenoType Mycobacterium CM/AS, Hain LifeScience, Германия).

Молекулярно-генетическое исследование парафиновых блоков проводили после их депарафинизации по стандартной методике. Статистическую обработку материала проводили с использованием метода доверительных интервалов.

Полученные результаты. При ретроспективном анализе биопсийного материала был выявлен крайне разнообразный спектр нозологических форм ГБЛ с преобладанием саркоидоза и инфекционного гранулематозного воспаления (табл. 1).

Наиболее часто выявлялся саркоидоз – в 31,35% (95% ДИ 26,6-36,0) наблюдений, удельный вес туберкулеза составил 26,48% (95% ДИ 22,0-31,0), на долю микобактериоза легких приходится 5,4% (95% ДИ 3,1-7,7), грибковая инфекция была диагностирована только в 1,89% (95% ДИ 0,5-3,3) всех наблюдений, поражение легких при гранулематозе с полиангиитом (Вегенера) встречалось реже – в 0,54% наблюдений.

В 16,48% (61/370) (95% ДИ 12,7-20,3) наблюдений нозологическую характеристику гранулематозного процесса в легких установить не представлялось возможным.

Традиционная окраска срезов по Цилю-Нильсену для подтверждения туберкулезной природы гранулематозного воспаления имеет низкую чувствительность (60%) и не позволяет отличить микобактерии туберкулеза от нетуберкулезных микобактерий.

На современном этапе диагностика туберкулеза должна быть основана на выявлении и последующем определении вида микобактерий с использованием культуральных посевов и молекулярно-биологических исследований.

Таблица 1. – Частота и спектр гранулематозных заболеваний легких на гистологическом материале (n=370)

Гранулематозные заболевания	2018	2019	2020	2021 7 мес.	Всего		95% ДИ
					абс	%	
Саркоидоз	52	42	10	12	116	31,35	26,6-36,0
Гиперчувствительный пневмонит	7	7	1	5	20	5,4	3,1-7,7
Туберкулез	20	53	10	15	98	26,48	22,0-31,0
Грибковая инфекция	1	5	1		7	1,89	0,5-3,3
Неклассифицируемая гранулема	7	13	5	3	28	7,56	4,9-10,3
Паразитарные заболевания		0	0	1	1	0,27	-0,3-0,8/
Пневмокониоз	6	7	1	1	15	4,05	2,0-6,1
Микобактериоз		6	6	8	20	5,4	3,1-7,7
Другие инфекции	1				1	0,27	-0,3-08
Гранулематоз Вегенера		2			2	0,54	-0,2-1,3
Лангергансоклеточный гистиоцитоз	1	2	2		5	1,35	0,2-2,5
Ревматоидный артрит	3	6		1	10	2,7	1,0-4,4
Микобактериоз + туберкулез				3	3	0,81	-0,1-1,7

Продолжение таблицы 1.

Остаточные туберкулезные изменения (ОТИ)	1	1			2	0,54	-0,2-1,3
Некротизирующийся саркоидный гранулематоз	1	1		1	3	0,81	-0,1-1,7
Дифференциальный диагноз туберкулеза и микобактериоза	8	2	1		11	2,97	1,2-4,7
Дифференциальный диагноз туберкулеза и саркоидоза	9	11	2		22	5,94	3,5-8,3
Диагноз не установлен	6				6	1,62	0,3-2,9
	123	158	39	50	370		

Оценка диагностической значимости молекулярно-биологических исследований парафиновых блоков гистологического биоматериала при гранулематозных заболеваниях легких показала, что при морфологических изменениях характерных для туберкулеза, ДНК M.tuberculosis в парафиновых блоках выявлены у 40,42% (19/47) (95% ДИ 26,4-54,4) пациентов, при саркоидозе ДНК M.tuberculosis не обнаружены ни в одном случае.

Применение метода гибридизации ДНК с типоспецифическими зондами (LPA) у пациентов с предполагаемым микобактериозом легких позволило выявить различные виды нетуберкулезных микобактерий (НТМБ) у 61,55% (8/13) (95% ДИ 35,1-88,0) пациентов, во всех случаях тест Xpert MTB/Rif был отрицательным (ДНК M.tuberculosis не выявлены).

Морфологические проявления при микобактериозе не являлись строго специфическими и отличались различным спектром изменений: от развития очагов казеозного некроза в 71,05% (27/38) (95% ДИ 56,6-85,5) и эпителиоидно-клеточных гранулем некротизирующихся и ненекротизирующихся – в 50,0% (19/38) (95% ДИ 34,1-65,9) до неспецифической воспалительной реакции продуктивного типа в 21,0% (95% ДИ 8,1-34,0), очагов фиброза – в 68,42% (95% ДИ 53,6-83,2) и лимфоцитарных инфильтратов – в 73,68% (95% ДИ 59,7-87,7) всех наблюдений. В большинстве случаев различить туберкулез и микобактериоз не представляется возможным.

Микобактериоз диагностируется при культуральных и молекулярно-биологических исследованиях. Решающий ключ к диагностике микобактериоза может дать окраска срезов на кислотоустойчивость, позволяющая выявить многочисленные НТМБ внутриклеточно в макрофагах (гистиоцитах) у иммунокомпрометированных лиц.

В дифференциальной диагностике саркоидоза и туберкулеза существенную помощь оказывают молекулярно-биологические исследования (тест Xpert MTB/Rif) в случае выявления ДНК M.tuberculosis в биопсийном материале с учетом специфических морфологических изменений.

Особенностями морфологических проявлений саркоидоза (n=52), проявившихся в последние десятилетия, явилось более частое развитие фибриноидного некроза как в центре гранулем – в 26,92% (95% ДИ 14,9-38,9), так и вне гранулем – в 5,76% (95% ДИ -0,5-12,0) и в очагах фиброза – 11,53% (95% ДИ 2,4-26,2), преобладание фиброзно-гиалинозных изменений с атрофией эпителиоидно-клеточных элементов в 28,84% (15/52) (95% ДИ 16,5-41,4), частое развитие выраженного концентрического фиброза с гиалинозом вокруг гранулем в 44,23% (23/52) (95% ДИ 30,7-57,7) наблюдений.

Заключение. Решающее значение для достоверной дифференциальной диагностики гранулематозных болезней легких имеет мультидисциплинарный подход с точной оценкой клинических, рентгенологических, включая КТВР, данных, лабораторных и патогистологических исследований биопсийного материала легких.

Проведенный на этапе патогистологической диагностики культуральный посев и молекулярно-биологические исследования «свежих» тканевых образцов и в т.ч. парафиновых блоков позволяют повысить результативность диагностики и дифференцировать туберкулез от других гранулематозов (саркоидоз, микобактериоз).

В случае подозрения на гранулематозное заболевание легких биопсийный материал следует направлять в гистологическую и микробиологическую лаборатории, где проводятся культуральные и молекулярно-генетические исследования на туберкулез и микобактериоз.

Литература.

1. Струков, А.И. Гранулематозное воспаление и гранулематозные болезни / А.И. Струков, О.Я. Кауфман // АМН СССР – М. : Медицина. – 1989 – 179 с.

2. Самсонова, М.В. Гранулематозные заболевания легких / М.В. Самсонова, А.А. Черняев // Пульмонология. – 2017. – 27 (2). – С. 250-261. doi:10.18093/0809-0189-2017-27-2-250-261.

3. Differential diagnosis of granulomatosis lung disease: clues and pitfalls / S. Ohshimo [et al.] // Eur. Respir. Rev. – 2017. – Vol. 26. – 170012. htpps://doi.org./10.1183/16000017.

4. Pulmonary granulomatosis of genetic origin / S.F.N. Bode [et al.] // Eur. Respir. Rev. – 2021. – Vol. 30, iss. 160. – 200152. htpps://doi: 10.1183/16000617.0152-2020.

5. Causes of pulmonary granulomas: a retrospective study of 500 cases from seven countries / S. Mukhopadhyay [et al.] // J. Clin Pathol. – 2012. – Vol. 65 (1). – S. 51-57. htpps://doi.org/10.1136/jclinpah–2011-200336.

ОСОБЕННОСТИ ДИАГНОСТИКИ И МОРФОЛОГИЧЕСКИЕ ПРОЯВЛЕНИЯ НЕТУБЕРКУЛЕЗНОГО МИКОБАКТЕРИОЗА

Суркова Л.К., Дюсьмикеева М.И., Залуцкая О.М., Николенко Е.Н., Стринович А.Л., Шаламовский В.В.

ГУ «Республиканский научно-практический центр пульмонологии и фтизиатрии»,

Беларусь, Минск

Были изучены морфологические проявления микобактериоза в зависимости от вида нетуберкулезных микобактерий и возможность диагностики при гистологическом исследовании операционного и/или биопсийного материала легочной ткани и других органов. Проведенные авторами молекулярно-генетические исследования парафиновых блоков гистологического биоматериала методом гибридизации с линейными ДНК-зондами позволили в 68,42% случаях определить вид нетуберкулезных микобактерий и установить диагноз микобактериоза.

Ключевые слова: *нетуберкулезные микобактерии, микобактериоз, молекулярно-генетическая диагностика*

FEATURES OF DIAGNOSIS AND MORPHOLOGICAL MANIFESTATIONS OF NON-TUBERCULOSIS MYCOBACTERIOSIS

Surkova L.K., Dyusmikeeva M.I., Zalutskaya O.M., Nikolenko E.N., Strinovich A.L., Shalamovsky V.V.

Republican Scientific and Practical Center of Pulmonology and Tuberculosis

Belarus, Minsk

The morphological manifestations of mycobacteriosis were studied depending on the type of non-tuberculous mycobacteria and the possibility of diagnosis by histological examination of the surgical and/or biopsy material of the lung tissue and other organs. Molecular genetic studies of paraffin blocks of histological biomaterial by hybridization with linear DNA probes made it possible to determine the type of non-tuberculous mycobacteria in 68.42% of cases and establish the diagnosis of mycobacteriosis.

Key words: *nontuberculous mycobacteria, mycobacteriosis, molecular and genetic diagnostics*

Актуальность. Диагностика микобактериоза представляет определённые трудности, обусловленные сходством его клинических и рентгенологических проявлений с туберкулезом, отсутствием характерных гистоморфологических признаков микобактериоза, а также в связи с возможным присоединением микобактериоза к туберкулезу и/или неспецифической бронхолегочной патологии [1, 2]. В последние годы в республике происходит неуклонный рост заболеваемости микобактериозами легких, что в первую очередь связано с внедрением в медицинскую практику современных методов

микробиологической диагностики и совершенствованием видовой идентификации микобактерий [3, 4, 5].

Цель исследования – изучить морфологические проявления микобактериоза в зависимости от вида нетуберкулезных микобактерий (НТМБ) и возможность диагностики при гистологическом исследовании операционного и/или биопсийного материала легочной ткани и других органов.

Материалы и методы исследования. В исследование включено 38 пациентов (мужчин – 16, женщин – 22) в возрасте от 11 до 73 лет с установленным диагнозом микобактериоза легких и других локализаций, госпитализированных и/или консультированных в РНПЦ пульмонологии и фтизиатрии в 2015-2020 гг. Видовую принадлежность НТМБ устанавливали молекулярно-генетическим методом гибридизации ДНК МБТ с линейными зондами (LPA) (тест-системы GenoType Mycobacterium CM/AS, Hain LifeScience, Германия).

Результаты. У 68,42% (26 из 38) (95% ДИ: 53,6-83,2) пациентов нетуберкулезные микобактерии обнаружены при молекулярно-генетическом исследовании парафиновых блоков гистологического биоматериала и у 23,68% (9 из 38) (95% ДИ: 10,2-37,2) – при культивировании биопсийного или операционного материала.

Морфологическими проявлениями микобактериозов являлись воспалительная реакция продуктивного типа с формированием ненекротизирующихся эпителиоидноклеточных гранулем в 34,2% (95% ДИ: 19,1-49,3), очагов казеозного некроза в 71,0% (95% ДИ: 56,6-85,5), многоядерных гигантских клеток – в 52,63% (95% ДИ: 36,7-68,5), лимфоцитарной инфильтрации в 73,65% (95% ДИ: 59,7-87,7) и фиброзных изменений в 68,42% (95% ДИ: 53,6-83,2) случаях.

Очаги казеоза с инкапсуляцией либо с гранулематозно-фиброзным валом определялись при микобактериальном воспалении, вызванном комплексом *M. avium – M. intracellulare, M. kansasii, M. xenopi, M. mucogenicum, M. gordonae*. Изменения в виде гранулематозного воспаления в сочетании с неспецифическим продуктивным воспалением развивались при микобактериозах легких, вызванных *M. fortuitum, M. scrofulaceum*.

Микобактериальное воспаление в легочной ткани, вызванное *M. avium*, характеризовалось наличием множественных очагов казеоза с инкапсуляцией, местами сгруппированных в виде малой туберкуломы, с выраженным перифокальным фиброзом и лимфоцитарной инфильтрацией (рис. 1).

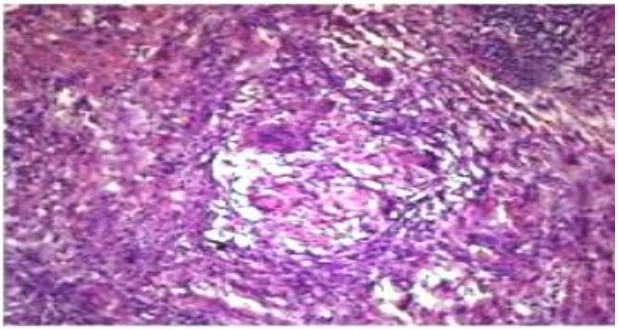

Рисунок 1. – Гранулематозное воспаление в легочной ткани, вызванное *M. avium*: ненекротизирующаяся гранулема с гигантскими многоядерными клетками, в прилежащей ткани лимфоцитарная инфильтрация, пневмосклероз. Окраска гематоксилин-эозином Х200.

Микобактериальное воспаление, вызванное *M. intracellulare*, отличалось наличием множества мелких полиморфных гранулем без некроза, гранулем сливного и конгломерирующего характера, с перифокальной лимфоцитарной инфильтрацией и гигантскими многоядерными клетками (рис. 2).

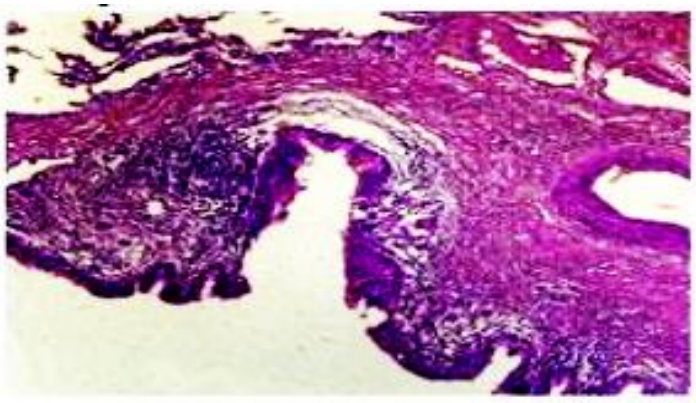

Рисунок 2. – Микобактериальный гранулематозный эндобронхит, вызванный *M. intracellulare*. Окраска гематоксилин-эозином Х100.

При микобактериозе легких, вызванным *M. kansasii*, определялись группы очагов казеоза с широким гранулематозно-фиброзным валом с перифокальной лимфоцитарной инфильтрацией, «лимфонодули» и конгломераты мелких гранулем саркоидного типа без некроза (рис. 3).

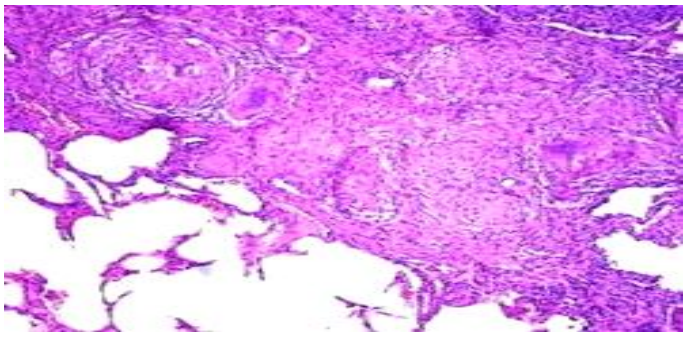

Рисунок 3. – Гранулематозное воспаление в легочной ткани: конгломерирующие ненекротизирующиеся гранулемы с гигантскими многоядерными клетками при микобактериозе легких, вызванном *M. kansasii*. Окраска гематоксилин-эозином Х100.

При генерализованном микобактериозе, вызванном *M. avium*, у пациентки с первичным иммунодефицитом при окраске гистологических срезов по Цилю-Нильсену в макрофагах определялись многочисленные кислотоустойчивые микобактерии (рис. 4), что явилось важным моментом в диагностике, так как при микобактериозе НТМБ могут выявляться внутриклеточно в гистиоцитах и макрофагах в отличие от микобактерий туберкулеза.

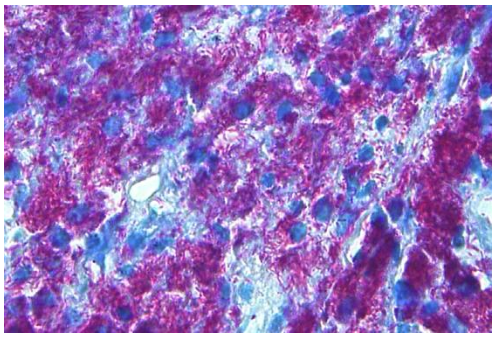

Рисунок 4. – Кислотоустойчивые микобактерии в количестве, не поддающемся подсчету, в макрофагах гранулемы в ткани легкого при генерализованном микобактериозе, вызванном *M. avium*. Окраска по Цилю-Нильсену Х1000.

Заключение. Микобактериальное воспаление, вызванное НТМБ, характеризовалось спектром разнообразных гистологических изменений, сходных с таковыми при туберкулезе, с наличием эпителиоидноклеточных и макрофагальных гранулем, очагов казеозного некроза, фиброза с лимфоцитарной инфильтрацией различной степени выраженности в сочетании с неспецифической грануляционной тканью. Разнообразие тканевых реакций при микобактериозе было связано с видовым разнообразием возбудителей заболевания и реакциями иммунного ответа макроорганизма.

Диагностика микобактериоза должна быть основана на выделении и последующем определении вида НТМБ. При клинических данных, свидетельствующих в пользу микобактериоза, и проведении резекции ткани необходимо соблюдать алгоритм, включающий наряду с гистологическим исследованием с проведением окраски на кислотоустойчивость, культуральное и молекулярно-биологические исследования образцов ткани в т. ч. парафиновых блоков (тест Xpert MTB/Rif и метод LPA) с видовой идентификацией НТМБ. Молекулярно-генетические исследования парафиновых блоков гистологического биоматериала методом гибридизации с линейными ДНК-зондами (LPA) (GenoType Mycobacterium AS/CM) позволили в 68,42% случаях определить вид НТМБ и установить диагноз микобактериоза.

Список литературы.

1. Литвинов В.И. Нетуберкулезные микобактерии. Микобактериозы. / Вестник ЦНИИТ. – 2018. – Т. 2, № 3. – С. 5–20.

2. Нетуберкулезные микобактерии у пациентов с заболеваниями органов дыхания (клинико-лабораторные исследования) / А. Э. Эргешов [и др.] // Пульмонология. – 2016. – Т. 26, № 3. – С. 303–308.

3. Литвинов, В.И. Нетуберкулезные микобактерии / В.И. Литвинов, М.В. Макарова, М.А. Краснова // М.: МНПЦБГ. - 2008. - 256 с.

4. Гунтупова Л.Д. Микобактериозы органов дыхания в современной фтизиопульмонологической практике: диагностика, клиника, лечение и наблюдение: автореф. дис. …докт. мед. наук. – М., 2020. – 46 с.

5. Rindi, L. Increase in non-tuberculous mycobacteria isolated from humans in Tuscany, Italy, from 2004 to 2014 [Электронный ресурс] / L. Rindi, C. Gazzelli // BMC infect. Dis. – 2016. – Т.16: 44. Режим доступа: https://doi.org/10.1186/s12879-016-1380-y.

ОЦЕНКА РЕЗУЛЬТАТОВ ПРИМЕНЕНИЯ ЦИТОЛОГИЧЕСКОГО МЕТОДА ДИАГНОСТИКИ ДЛЯ ОПРЕДЕЛЕНИЯ ХАРАКТЕРА РАНЕВОГО ПРОЦЕССА У ПАЦИЕНТОВ С ОГНЕСТРЕЛЬНЫМИ ПОВРЕЖДЕНИЯМИ КОНЕЧНОСТЕЙ

Терешко Д. Г.
УО «Белорусский государственный медицинский университет», Республика Беларусь, г. Минск
Трухан А.П.
ГУ «432 Главный военный клинический медицинский центр Вооруженных Сил Республики Беларусь» г. Минск, Республика Беларусь
Летковская Т.А.
УО «Белорусский государственный медицинский университет» г. Минск, Республика Беларусь

В ходе исследования проведена оценка возможности практического применения врачами-хирургами цитологического метода диагностики. Разработанный метод позволяет врачу-хирургу объективно оценить характер раневого процесса и определить оптимальные сроки закрытия огнестрельной раны.

Ключевые слова: *цитологическая диагностика; цитограммы; раневой процесс; огнестрельные раны*

EVALUATION OF THE RESULTS OF THE USE OF THE CYTOLOGICAL DIAGNOSIS METHOD TO DETERMINE THE NATURE OF THE WOUND PROCESS IN PATIENTS WITH GUN SHORT LIMB INJURIES

Tereshko D.
Belorussian State Medical University, Belarus, Minsk
Trukhan A.
432 Main military clinical medical center of the Armed Forces of the Republic of Belarus
Belarus, Minsk
Letkovskaya T.
Belorussian State Medical University, Belarus, Minsk

During the study, an assessment of the possibility of practical application of the cytological diagnostic method was carried out. The developed method allows the surgeon to objectively assess the nature of the wound process and determine the optimal timing for closing the gunshot wound.

Keywords: cytological diagnosis, cytograms, wound process, gunshot wounds

Актуальность. Зачастую динамическая оценка течения раневого процесса основывается исключительно на клинической характеристике самой раны и носит субъективный характер. Метод цитологической диагностики позволяет определить клеточный состав раны и рационально оценить характер раневого процесса. Выявление некротического, дегенеративно-воспалительного и воспалительного типов цитограмм подтверждает течение I фазы заживления, закрытие раны на данном этапе не представляется возможным. Выявление воспалительно-регенераторного, регенераторно-воспалительного, регенераторного типов цитограмм свидетельствует о благополучном течении второй фазы заживления и определяет показания к закрытию раны [1,2,3]. Применение данного метода дает возможность определить точные сроки закрытия раневых дефектов, что особенно актуально для огнестрельных ранений.

Цель. Оценить возможность практического применения врачами-хирургами цитологического метода диагностики для оценки течения раневого процесса и определения оптимальных сроков закрытия раневых дефектов у пациентов с огнестрельными ранениями конечностей.

Материал и методы. Исследование проводилось на базе государственного учреждения «432 Главный военный клинический медицинский центр Вооруженных Сил Республики Беларусь». Предварительно была проведена оценка динамики раневого процесса у 20 пациентов с огнестрельными ранениями конечностей согласно разработанной цитологической методике [4]. На первом этапе исследования осуществлялось обучение врачей-хирургов забору раневого экссудата, приготовлению цитологических препаратов и их оценке при помощи световой микроскопии. В исследовании приняло участие 25 врачей-хирургов. На втором этапе, по окончанию обучения каждый врач выполнял оценку двух полученных цитологических препаратов с установлением типа цитограммы и фазы раневого процесса. Далее был проведен анализ полученных результатов с учётом правильности определения клеточного состава и фазы заживления.

Результаты. В 82% случаев был правильно установлен тип цитограммы. Анализ ошибок показал, что в 4% случаев был установлен некротический тип вместо дегенеративно-воспалительного; в 2% случаев – воспалительный вместо дегенеративно-воспалительного; в 4% случаев воспалительный вместо воспалительно-регенераторного; в 8% случаев - воспалительно-регенераторный вместо регенераторно-воспалительного. При этом соответствующая фаза раневого процесса была правильно определена в 96% случаев. Таким образом, был выявлен ряд ошибок в определении типов цитограмм, однако в большинстве случаев данный факт не влиял на установление фазы раневого процесса и соответственно определению показаний к закрытию раневых дефектов.

Выводы. Разработанный метод позволяет врачу-хирургу объективно оценить характер раневого процесса и определить оптимальные сроки закрытия огнестрельной раны.

Литература.

1. Абаев Ю.К. Справочник хирурга. Раны и раневая инфекция. - Ростов н/Д: Феникс. - 2006. - 427 с.

2. Кузин М.И., Костюченок Б.М. Объективные критерии оценки течения раневого процесса. В кн. «Раны и раневая инфекция». - М. 1990. 190 с.

3. Супильников А.А., Девяткин А.А., Павлова О.Н., Гуленко О.Н. Морфологические и физиологические аспекты течения раневого процесса (литературный обзор) / А.А. Супельников [и др]// Вестник медицинского института "РЕАВИЗ": реабилитация, врач и здоровье. 2016. № 3 (23). С. 144-151.

4. Терешко Д.Г., Трухан А.П., Летковская Т.А. Применение цитологического метода оценки раневого процесса при огнестрельных травмах конечности / Д.Г. Терешко [и др]// Военная медицина – 2021. №3. С. 16-20.

СОЧЕТАННЫЕ ФОРМЫ АМИЛОИДОЗА С ПОРАЖЕНИЕМ КОЖИ (КЛИНИКО-МОРФОЛОГИЧЕСКОЕ НАБЛЮДЕНИЕ)

Тихонова Ю.А, Мыльникова А.А.
ФГБОУВО «Первый Санкт-Петербургский государственный медицинский университет имени академика И.П. Павлова» Министерства здравоохранения Российской Федерации,
Россия, Санкт-Петербург

Научно-практические публикации, в которых описываются проявления системного амилоидоза в коже, немногочисленны, а сочетание различных форм системного амилоидоза у одного пациента не описаны вовсе. Авторами представлены 2 клинических случая сочетанных форм системного амилоидоза в коже у пациентов с хронической сердечной недостаточностью. В работе обсуждаются вопросы клинических и морфологических особенностей представленных случаев.

Ключевые слова: *амилоидоз; легкие цепи иммуноглобулинов; транстиретин; иммуногистохимия*

COMBINED FORMS OF AMYLOIDOSIS WITH SKIN LESION (CLINICAL AND MORPHOLOGICAL OBSERVATION)

Tikhonova Yu.A., Mylnikova A.A.
Pavlov First Saint Petersburg State Medical University,
Russia, Saint-Peterburg

Publications describing the manifestations of systemic amyloidosis in the skin are few, and the combination of various forms of systemic amyloidosis in one patient is not described at all. The authors present 2 clinical cases of combined forms of systemic amyloidosis in the skin in patients with chronic heart failure. The paper discusses the issues of clinical and morphological features of the presented clinical cases.

Key words: *amyloidosis; immunoglobulin light chains; transthyretin; immunohistochemistry*

Актуальность: в последние годы существенно изменились представления о природе амилоидоза, в основе которого лежит отложение фибриллярного белка трехмерной β-складчатой конфигурации в соединении с плазменными полисахаридами, гликозаминогликанами, иммунными комплексами и т.д. В настоящее время идентифицировано 36 белков-предшественников амилоида, наиболее изученными являются AL-cA дикий (ATTRwt-A) и мутированный (ATTRmt-A) типы транстиретинового системного амилоидоза [1]. Научно-практические публикации, в которых описываются проявления системного и локального амилоидоза в коже, немногочисленны. Чаще других встречаются случаи диагностики местного (локализованного) амилоидоза кожи, имеющего три клинических варианта – узелковый,

пятнистый и узловато-бляшечный [2,3]. Наблюдения же проявлений системного амилоидоза в коже представлены минимально, а сочетание различных форм системного амилоидоза у одного пациента не описаны. К настоящему времени в мировой медицинской литературе опубликованы единичные работы, указывающие на возможность одновременного наличия двух вариантов системного амилоидоза у одного больного [4,5,6,7].

Цель: выявление сочетанных форм системного амилоидоза в коже у больных с хронической сердечной недостаточностью (ХСН).

Материалы и методы исследования: материалом исследования явились фрагменты кожи туловища двух мужчин, 82 и 79 лет, с метаболическим синдромом и развитием ХСН, у которых в клинике проводили дифференциальную диагностику между амилоидозом кожи и эндогенной токсикодермией в одном случае, и лимфомой кожи – в другом. *Гистологическое и иммуногистохимическое (ИГХ) исследование*: для проведения микроскопии из фиксированных в 10% формалине и залитых в парафин биоптатов кожи выполняли срезы толщиной 5-7 мкм, которые окрашивали гематоксилином и эозином, Конго рот с последующим изучением в поляризованном свете. Критерием включения в исследуемую группу явилось подтверждение наличия в препаратах амилоида в случае обнаружения гомогенных эозинофильных масс, Конго рот-позитивно окрашенных и демонстрирующих эффект двойного лучепреломления при исследовании в поляризованном свете. Выполнялось традиционное ИГХ-исследование с использованием мышиных моноклональных антител к Amyloid A(AA) (DAKO, Denmark); мышиных моноклональных антител к Amyloid-P (SAP) (DAKO, Denmark); кроличьих поликлональных к Prealbumin (ATTR) (DAKO, Denmark), кроличьих поликлональных к легким цепям иммуноглобулинов (λ, κ) (DAKO, Denmark).

Полученные результаты: В первом наблюдении при внешнем осмотре пациента на коже туловища определялись мелкие зудящие папулы ярко-красного цвета, преимущественно локализованные в межлопаточной области. Микроскопически в эпидермисе наблюдались акантоз с достаточно равномерными акантотическими выростами, участки гипер- и паракератоза, явления спонгиоза, преимущественно под эпидермисом – умеренно выраженная диффузно-очаговая лимфогистиоцитарная инфильтрация. В собственно дерме и гиподерме по ходу коллагеновых волокон и в сосудах жировой клетчатки определялись мелкие депозиты, имеющие свойства амилоида (дихроизм, Конго рот-позитивность). В сосудистых стенках амилоидные отложения располагались достаточно равномерно, депозиты AL-амилоида между коллагеновыми волокнами имели округлую форму. При иммуногистохимическом исследовании амилоидных масс выявлена коэкспрессия Р-компонента амилоида, преальбумина и ALλ (λ:κ=6:1).

Во втором наблюдении у пациента макроскопически на коже поясничной области и боковой поверхности туловища определялись симметрично расположенные на эритематозном фоне блестящие узелки розовато-синюшного цвета плотной консистенции размерами 2-3 мм. Наряду с узелковыми элементами были выявлены очаги депигментации и атрофии. Микроскопически эпидермис с умеренным акантозом и гиперкератозом. В верхней дерме выявлялась очаговая, преимущественно перивазальная полиморфноклеточная инфильтрация с преобладанием мононуклеаров и явлениями кариорексиса нейтрофилов, мелкие сосуды с набуханием клеток эндотелия. В более глубоких отделах собственно дермы обнаружено огрубение коллагеновых волокон, между ними и в стенке мелких сосудов выявлены отложения Конго рот-позитивных депозитов, имеющих свойство дихроизма. При иммуногистохимическом исследовании выявлена коэкспрессия Р-компонента амилоида, АА и ALλ (λ:κ=7:1).

Заключение: Представленные наблюдения доказывают существование сочетанных форм системного амилоидоза с различной комбинацией белков-предшественников. Микроскопические признаки неспецифичны и могут протекать под масками других видов патологии кожи, чаще всего – хронических дерматозов, в том числе без определенной нозологической принадлежности.

Список литературы.

1. Amyloid nomenclature 2018: recommendations by the International Society of Amyloidosis (ISA) nomenclature committee / M. D. Benson [at al.] // Amyloid. – 2018. – Vol. 25, №4. – P. 215–219.
2. В.И., Карачева Ю.В., Гузей Т.Н., Наумова А.С. Клинический случай сочетания папулезной и опухолевидной формы AL-амилоидоза кожи и миеломной болезни Бенс-Джонса / В. И. Прохоренков [и др.] // Клиническая дерматология и венерология.
3. Елькин, В. Д. Случай развития узловато-бляшечного амилоидоза кожи / В. Д. Елькин, М. Ю. Коберник, Е. Н. Бородина // Пермский медицинский журнал. – 2020. – Т. 37, №1. – С. 111-117.
4. Once AL amyloidosis: not always AL amyloidosis / T. Jhaveri [at al.] // Amyloid. – 2018. – Vol. 25, №4. – P. 139–140.
5. The occurrence of two types of amyloid in the same patient / S Koba [at al.] // British Journal of Dermatology. – 2008. – Vol. 158. – P. 860–862.
6. Two types of amyloid in a single heart / S. Mahmood [at al.] // Blood. – 2014. – Vol. 124, №19. – P. 3025–3027.
7. Two types of amyloidosis presenting in a single patient: a case series / M. H. Sidiqi [at al.] // Blood Cancer Journal. – 2019. – Vol. 9, №3. – P.30.

АНАЛИЗ МОРФОЛОГИЧЕСКИХ ИЗМЕНЕНИЙ ВИЧ-АССОЦИИРОВАННОЙ ЛИМФАДЕНОПАТИИ С ИСПОЛЬЗОВАНИЕМ ИММУНОГИСТОХИМИЧЕСКОГО МЕТОДА

Тищенко Г.В.
УО «Гомельский государственный медицинский университет», Беларусь, Гомель

Проанализированы наиболее характерные морфологические и иммуногистохимические особенности поражения лимфатических узлов у 16 *ВИЧ-инфицированных пациентов. При исследовании гистологических препаратов 49 лимфатических узлов выявлено преобладание II-й стадии персистирующей генерализованной лимфаденопатии, проявляющееся сохранностью лимфоидных фолликулов в виде мелких скоплений CD20+ В-лимфоцитов в корковом слое с нечеткими контурами.*

Ключевые слова: *вич-инфекция, спид, лимфаденопатия, иммуногистохимия*

ANALYSIS OF MORPHOLOGICAL CHANGES IN HIV-ASSOCIATED LYMPHADENOPATHY USING THE IMMUNOHISTOCHEMICAL METHOD

Tishchenko G.V.
Gomel State Medical University, Belarus, Gomel

The most characteristic morphological and immunohistochemical features of lymph node involvement in 16 HIV-infected patients were analyzed. The study of histological samples of 49 lymph nodes revealed the predominance of stage II persistent generalized lymphadenopathy, manifested by the preservation of lymphoid follicles in the form of small accumulations of CD20+ B-lymphocytes in the cortical layer with fuzzy contours.

Key words: *HIV infection, AIDS, lymphadenopathy, immunohistochemistry*

Актуальность. ВИЧ-инфекция остается одной из основных проблем глобального общественного здравоохранения: на сегодняшний день она унесла более 37 млн человеческих жизней [1].

Анализ многолетней регистрации пациентов с ВИЧ показывает, что неуклонно увеличивается их кумулятивное количество, при этом клинический статус этих пациентов становится тяжелее [1].

ВИЧ-ассоциированная лимфаденопатия развивается в результате взаимодействия ВИЧ и иммунокомпетентных клеток в лимфатических узлах (ЛУ) [2]. В клинической практике, в связи с характерным поражением всех групп ЛУ, ВИЧ-ассоциированная лимфаденопатия именуется персистирующей генерализованной лимфаденопатией (ПГЛ). При этом, ПГЛ является достаточно достоверным клиническим признаком ВИЧ-инфекции, когда

выявляется увеличение двух или более групп ЛУ, достигающих величины до 5 см и более в диаметре [3].

Описаны 5 последовательных стадий ПГЛ, которые характеризуются постепенными изменениями в гистоархитектонике ЛУ, от гиперплазии лимфоидных фолликулов (ЛФ) с широкими герминативными центрами (ГЦ) до их атрофии и делимфотизации, а также учитывают наличие поражения оппортунистическими инфекциями (ОИ) и заболеваниями (ОЗ) [2, 4].

Цель. Проанализировать наиболее характерные морфологические и иммуногистохимические (ИГХ) особенности поражения ЛУ ВИЧ-инфицированных пациентов.

Материалы и методы исследования. Объектом исследования послужили гистологические препараты 49 ЛУ от 16 ВИЧ-инфицированных пациентов Светлогорского района Гомельской области за период с 2017 по 2019 год. Критерием исключения являлись ЛУ с морфологическими признаками ОИ и ОЗ.

Для морфологического исследования материал подвергался стандартной процедуре гистологической обработки. ИГХ исследование проводили с использованием антител к CD3, CD4, CD10, CD20, CD21 и bcl-2. Изучение микропрепаратов проводилось с помощью компьютерной техники после оцифровки с использованием цифровой автоматизированной системы для сканирования препаратов MoticEasyScan Pro 6, с разрешением до 400 крат.

Результаты. ЛУ принадлежали 10 (62,5%) мужчинам и 6 (37,5%) женщинам. Средний возраст пациентов на момент изъятия ЛУ составил 43,5 года, Me=43 (39; 46) года. Средний показатель стажа инфицирования – 8,2±5,8 года.

Пациентов с I клинической стадией ВИЧ-инфекции не было. 3 (18,8%) пациента имели II клиническую стадию ВИЧ-инфекции, 5 (31,3%) пациентов – III стадию, 8 (50,0%) пациентов – IV стадию.

Иммунный статус пациентов определялся согласно классификации Центра по контролю и профилактики заболеваний США [5]. Так, количество CD4+ лимфоцитов менее 200 клеток в 1 мкл крови было у 43,8% человек, от 201 до 500 CD4+ лимфоцитов – у 25,0%, более 500 клеток – у 12,5%. Распределение по уровню вирусной нагрузки ВИЧ в плазме крови пациентов было следующим: менее 500 копий/мкл – у 37,5% человек, от 501 до 10000 копий/мкл – у 25,0%, от 10001 до 30000 копий/мкл – у 6,3%, более 30001 копий/мкл – у 12,5%. Данные о количестве CD4+ лимфоцитов и вирусной нагрузки ВИЧ отсутствовали у 3 (18,8%) пациентов. АРТ проводилась 56,3% пациентам.

Согласно морфологической классификации ПГЛ [3, 5], I-я стадия характеризовалась гиперплазией ЛФ с наличием ГЦ и, соответственно, чётко дифференцированной мантийной зоной, а также перифолликулярной моноцитоидной В-клеточной гиперплазией в корковом слое ЛУ. При ИГХ

исследовании наблюдались чётко дифференцируемые округлые скопления CD20+ В-лимфоцитов в корковом слое ЛУ, с положительной CD10 и отрицательной bcl-2 окраской в ГЦ. I-я стадия ПГЛ была выявлена у 3 (18,8%) пациентов

II-я стадия ПГЛ характеризовалась атрофией ЛФ, что морфологически выглядело как скопление базофильных тёмных лимфоцитов в корковом слое ЛУ без ГЦ, а также могло проявляться в виде фолликулярного лизиса. При ИГХ исследовании такие атрофичные фолликулы выглядели в виде более мелких скоплений CD20+ В-лимфоцитов в корковом слое с нечёткими контурами, без дифференцировки ГЦ и мантийной зоны, диффузной отрицательной реакцией на антиген CD10 и положительной bcl-2. Количество CD3+ и CD4+ Т-лимфоцитов в паракортикальной зоне в этой стадии уменьшалось, их расположение зачастую носило перифолликулярный характер, исчезала дифференцировка коры и паракортекса, что проявлялось диффузным рассеянным окрашиванием, могла наблюдаться очаговая CD20+ плазмоцитарная инфильтрация. CD21+ окрашивались единичные зрелые В-лимфоциты. II-я стадия ПГЛ была выявлена у 9 (56,3%) пациентов

III-я стадия ПГЛ характеризовалась наличием лимфоидного истощения, что морфологически выглядело в виде гиалиноза или отсутствия ЛФ, делимфотизацией паракортикальной зоны, утолщением капсулы и трабекул ЛУ. CD20+ В-лимфоциты не формировали скоплений, положительное окрашивание в корковом слое носило диффузный рассеянный характер. Отмечалось отрицательное окрашивание CD10 и слабоположительное bcl-2. Значительно уменьшалось содержание CD3+ и CD4+ Т-лимфоцитов в паракортикальной зоне, вплоть до рассеянного слабоположительного окрашивания. III-я стадия ПГЛ была выявлена у 4 (25,0%) пациентов.

При всестороннем анализе гистологических препаратов были сформулированы характерные морфологические изменения на разных стадиях ПГЛ (таблица 1).

Таблица 1. – Морфологическая характеристика ВИЧ-ассоциированной лимфаденопатии при ИГХ исследовании

Антитело	I стадия ПГЛ	II стадия ПГЛ	III стадия ПГЛ
CD3+	Диффузное выраженное окрашивание клеток в паракортикальном слое	Положительное в паракортикальной зоне, преимущественно перифолликулярно. ЛФ – отрицательное	Рассеянное слабоположительное во всех зонах
CD4+	В ГЦ – слабоположительное окрашивание, в мантийной зоне – отрицательное, паракортикальный слой ЛУ – диффузное выраженное окрашивание	Положительное в паракортикальной зоне, преимущественно перифолликулярно. В ЛФ – отдельные клетки	Рассеянное слабоположительное во всех зонах
CD10+	Положительное в ГЦ	Отрицательное (кроме эндотелиальных клеток)	Отрицательное (кроме эндотелиальных клеток)
CD20+	Четко дифференцируемые округлые скопления В-лимфоцитов в корковом слое	Мелкие скопления В-лимфоцитов в корковом слое с нечеткими контурами	Диффузное рассеянное окрашивание в корковом слое, без формирования скоплений в виде ЛФ
CD21+	Слабое в ГЦ	Отрицательное	Отрицательное
bcl-2	Отрицательное в ГЦ, В мантийной зоне ЛФ и в паракортикальном слое ЛУ – положительное	Умеренное диффузное окрашивание, без зон просветления	Слабое диффузное окрашивание, без зон просветления

Заключение. При гистологическом исследовании ЛУ у ВИЧ-инфицированных пациентов преобладает II-я стадия ПГЛ, проявляющаяся сохранностью ЛФ в виде мелких скоплений CD20+ В-лимфоцитов в корковом слое с нечеткими контурами.

Список литературы.

1. Беляков, Н. А. Противодействие ВИЧ-инфекции и рост заболеваемости в России / Н. А. Беляков, В. В. Рассохин, А. С. Бобрешова // ВИЧ-инфекция и иммуносупрессии. – 2017. – Т. 9, № 2. – С. 82–90.

2. Тищенко, Г. В. Клинико-морфологические особенности персистирующей генерализованной лимфаденопатии при ВИЧ-инфекции / Г. В. Тищенко, В. М. Цыркунов // Клин. инфектология и паразитология. – 2019. – Т. 8, № 3. – С. 391–400.

3. HIV lymphadenopathy: differential diagnosis and important imaging features / T. Glushko [et al.] // American Journal of Roentgenology. – 2021. – Vol. 216, № 2. – P. 526–533.

4. Тищенко, Г. В. Сравнительный анализ гистологической и иммуногистохимической картины лимфатических узлов при ВИЧ-инфекции / Г. В. Тищенко, В. М. Цыркунов // Журнал Гродненского государственного медицинского университета. – 2019. – Т. 17, № 5. – С. 578–586.

5. Vajpayee, M. CDC staging based on absolute CD4 count and CD4 percentage in an HIV-1-infected Indian population: treatment implications / M. Vajpayee [et al.] // Clinical & Experimental Immunology. – 2005. – Vol. 141, № 3. – P. 485–490.

РЕДКИЙ СЛУЧАЙ ПЕРВИЧНОГО АМИЛОИДОЗА КОЖИ

Тищенко Г.В., Ачинович С.Л., Мартемьянова Л.А., Лось Д.М.
УО «Гомельский государственный медицинский университет», Беларусь, Гомель
УЗ «Гомельский клинический онкологический диспансер», Беларусь, Гомель

Описан клинический случай нодулярного (опухолевидного) амилоидоза кожи, который представляет собой редкий вариант первичного локализованного амилоидоза кожи.

***Ключевые слова**: амилоидоз; кожа; случай из практики*

A RARE CASE OF PRIMARY SKIN AMYLOIDOSIS

Tishchenko G.V., Achinovich S.L., Martemyanova L.A., Los D.M.
Gomel State Medical University, Belarus, Gomel
Gomel Regional Clinical Oncological Dispensary, Belarus, Gomel

A clinical case of nodular (tumor-like) skin amyloidosis, which is a rare variant of primary localized skin amyloidosis, is described.

***Key words:** amyloidosis; skin; clinical case*

Актуальность: нодулярный (опухолевидный) амилоидоз кожи является редким вариантом первичного локализованного амилоидоза кожи, при этом опухолевидные образования различной величины и формы определяются в области лица, груди, наружных половых органов [1, 2, 3]. Отложения амилоида выявляются в дерме и гиподерме, кожа над ними атрофична, легко собирается в складки по типу «папиросной бумаги». Встречается данная патология чаще у пожилых мужчин, отмечены случаи заболевания у родственников в нескольких поколениях. В 15% случаев в дальнейшем у пациентов может развиться системный амилоидоз [1, 3, 4]. Дифференциальная диагностика проводится с базальноклеточным раком, метастазами в кожу неоплазий различных локализаций [1, 4].

Цель: описать особенности клинического течения, морфологической диагностики и дифференциальной диагностики первичного амилоидоза кожи на основании случая из собственной клинической практики.

Материалы и методы исследования: клинические данные брались из медицинской карты стационарного пациента. Для морфологического исследования операционный материал подвергался стандартной процедуре гистологической обработки. Гистологические срезы окрашивались гематоксилином и эозином, и конго красным. Изучение микропрепаратов проводилось с помощью световой микроскопии, на микроскопе Leica DM2500.

Полученные результаты. Пациент К., мужского пола, 63 лет, поступил в онкологическое отделение опухолей головы и шеи с жалобами на новообразование кожи подбородка, существующее в течение 3-х лет; травмы в анамнезе не отмечает. Пациент был направлен в УЗ «ГОКОД» с подозрением на базалиому кожи подбородка.

Локальный статус при поступлении: на коже подбородка новообразование до 1,3 см, безболезненное при пальпации. В поликлинике по месту жительства был взят соскоб новообразования. Заключение цитологического исследования: роговые чешуйки, элементы крови.

В тот же день была выполнена тонкоигольная аспирационная биопсия опухоли кожи. Заключение цитологического исследования: элементы крови. При пересмотре препаратов в цитологической лаборатории УЗ «ГОКОД»: материал малоинформативный, элементы крови, фрагменты стромы, безъядерные роговые чешуйки, единичные клетки плоского эпителия.

Общий анализ крови: эритроциты 5,40×1012/л, гемоглобин 160 г/л, лейкоциты 8,8×109/л, эозинофилы 2, палочкоядерные 1, сегментоядерные 53, лимфоциты 43, моноциты 1; СОЭ 4 мм/ч. Анализ мочи: удельный вес 1015, прозрачная, цвет светло-жёлтый, реакция кислая, эпителиальные клетки 1-2, лейкоциты 0-1; белок – нет, глюкоза – нет. Биохимический анализ крови: общий белок 71,0 г/л, мочевина 5,2 ммоль/л, креатинин 107,8 мкмоль/л, билирубин общий 15,2 ммоль/л, АЛТ 117,6 Ед, АСТ 104,4 Ед.

ЭКГ: ритм синусовый, 72 уд/мин, положение ЭОС нормальное, отмечаются субэндокардиальные изменения в миокарде боковой и нижней стенке левого желудочка. УЗИ органов брюшной полости: поджелудочная железа 27,0×1,8×2,8 мм, контуры ровные, четкие. Лимфоузлы не определяются. Печень не увеличена, гиперэхогенная, очаговых структур не определяется, края печени острые. Холедох диаметром 4 мм, воротная вена диаметром 10 мм. Желчный пузырь 63×39 мм, стенка толщиной 2 мм, конкрементов не определяется. Селезенка 100×54 мм, структура однородная. Левая почка 104×46 мм, корковый слой 14 мм, контур ровный, правая почка 114×47 мм, корковый слой 15 мм. Чашечно-лоханочная система не расширена, но в просвете с обеих сторон определяются конкременты до 3 мм. Мочевой пузырь 100 см3, однородный. Заключение: диффузные изменения печени, мочекаменная болезнь. Флюорография органов грудной клетки: патологических теней не выявлено.

На следующий день после поступления в стационар выполнена операция: иссечение кожно-фасциального лоскута с опухолью подбородка. Операционный материал: кожно-фасциальный лоскут с мелкобугристым плотным новообразованием 1,3×0,4×0,9 см.

Гистологическое исследование: эпидермис с невыраженным очаговым акантозом, местами с атрофическими изменениями; субэпидермально слабовыраженная лимфоидная воспалительная инфильтрация, в дерме и

гиподерме массивные отложения гомогенных масс вокруг сальных желез и волосяных фолликулов, местами с поражением сосудов дермы по периколлагеновому типу (рисунок 1А). При окраске гистологических препаратов конго красным и при микроскопии в поляризованном свете определялись отложения амилоида в виде характерного свечения «apple-green birefringence» (рисунок 1В). Гистологическое заключение: амилоидоз кожи.

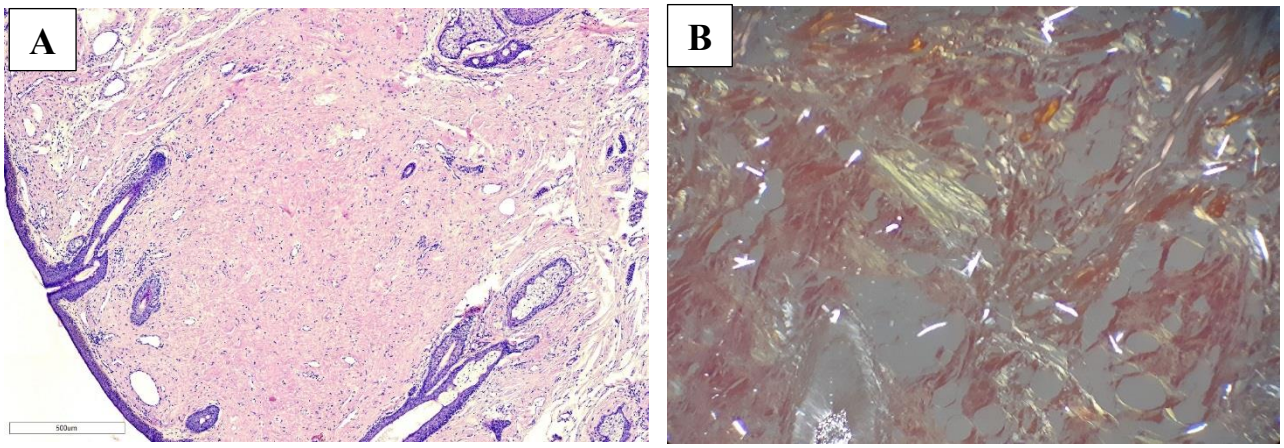

Рисунок 1. А – эпидермис с атрофическими изменениями, субэпидермальная лимфоцитарная воспалительная инфильтрация, в дерме массивные отложения амилоидных масс вокруг сальных желез и волосяных фолликулов. Окраска гематоксилином и эозином, увеличение ×40. В – характерное свечение амилоида в дерме в поляризованном свете. Окраска конго красным, увеличение ×400.

При дополнительном исследовании кожных покровов подобных новообразований обнаружено не было. Послеоперационный период протекал без осложнений, пациент был выписан через 15 дней после операции.

Заключение. Данный случай представляет интерес в плане дифференциальной диагностике между злокачественными неоплазиями и другими патологическими процессами кожи.

Список литературы.

1. Румянцева, Е. Е. Первичный локализованный амилоидоз кожи / Е. Е. Румянцева // Российский журнал кожных и венерических болезней. – 2003. – № 4. – С. 53–56.

2. Верхогляд, И. В. Вторичный амилоидоз кожи / И. В. Верхогляд, Ю. А. Галлямова, О. Р. Катунина // Российский журнал кожных и венерических болезней. – 2007. – № 2. – С. 34–37.

3. Amri, R. An Unusual Presentation of Primary Skin Amyloidosis / R. Amri [et al.] // Asian Journal of Research in Surgery. – 2020. – С. 23–27.

4. Cai, D. Comparative proteomics analysis of primary cutaneous amyloidosis / D. Cai [et al.] // Experimental and therapeutic medicine. – 2017. – Vol. 14, № 4. – С. 3004–3012.

СТАТИСТИЧЕСКИЙ АНАЛИЗ ПАТОЛОГОАНАТОМИЧЕСКОГО ОБСЛЕДОВАНИЯ ПАЦИЕНТОВ, УМЕРШИХ ОТ КОРОНАВИРУСНОЙ ИНФЕКЦИИ

Турсунов Х.З., Бабаев Х.Н., Омонов Ш.Р.
Ташкентская медицинская академия,
Узбекистан, Ташкент

Проведен клинико-патологоанатомический анализ 218 случаев смерти от коронавирусной инфекции с клинически установленным диагнозом пневмонии. Авторы продемонстрировали, что мужчины чаще умирали в возрасте от 50 до 80 лет, большая летальность наблюдалась среди женщин в возрасте 20-29 лет. Наиболее частыми сопуствующими заболеваниями были артериальная гипертензия и сахарный диабет.

Ключевые слова: *коронавирусная инфекция, тромбоэмболия, патологическая анатомия, статистический анализ*

STATISTICAL ANALYSIS OF PATHOLOGICAL ANATOMICAL EXAMINATION OF PATIENTS DEAD FROM CORONAVIRUS INFECTION

Tursunov H.Z., Babaev H.N., Omonov Sh.R.
Tashkent Medical Academy,
Uzbekistan, Tashkent

A clinical and pathological analysis of 218 cases of death from coronavirus infection with a clinical diagnosis of pneumonia was carried out. The authors showed that men more often died at the age of 50-80 years, high mortality was observed among women aged 20-29 years. The most common comorbidities were arterial hypertension and diabetes mellitus.

Keywords: *coronavirus infection, thromboembolism, pathological anatomy, statistical analysis*

Актуальность: COVID-19 впервые был выявлен в Китае в провинции Хубэй, в городе Ухань, когда произошла вспышка эпидемии [1]. Впервые об этом стало известно 31 декабря 2019 года, а 30 января 2020 года ВОЗ объявила распространение COVID-19 глобальной чрезвычайной ситуацией в области здравоохранения [2, 3]. 11 марта 2020 года ВОЗ объявила COVID-19 глобальной пандемией [4]. 11 февраля 2020 года Международный Комитет Вирусов исследовательской группы коронавируса опубликовал заявление об официальном обозначении нового вируса: Острый респираторный синдром коронавируса-2 SARS-CoV-2 (severe acute respiratory syndrome coronavirus 2). Анализ случаев коронавируса показывают, что случаи заболеваемости и смертности чаще встречаются у людей, страдающих в основном сердечно-сосудистыми заболеваниями, сахарным диабетом, хроническими

заболеваниями легких и избыточным весом, а также, употребляющих табак, алкогольную продукцию, в том числе людей с низким содержанием жира.

Цель исследования: Клинико-патологоанатомический анализ случаев смерти от коронавирусной инфекции.

Материалы и методы исследования. Исследование проводилось в Республиканском патологоанатомическом центре. С января 2020 года по август 2021 года было проведено 218 вскрытий больных, умерших с клинически установленным диагнозом пневмонии вызванной вирусом COVID-19. Из них мужчин - 102, женщин – 116.

Результаты исследования: патологоанатомическое исследование установило, что на фоне пневмонии, вызванной вирусом COVID-19, у умерших пациентов были также выявлены следующие основные заболевания: острое нарушение мозгового кровообращения в виде ишемического инфаркта головного мозга – 1 случаи (0,46%), инфаркт миокарда - 5 случаев (2,30%). Из сопутствующих заболеваний выявлены: беременность - в 11,62% случаев, гипертония – в 40,46%, ожирение – в 1,39%, хроническая обструктивная болезнь легких (ХОБЛ) – в 5,11%, хронический пиелонефрит – в 6,97%, сахарный диабет –в 19,53%, атеросклероз – в 5,58%, анемия – в 3,72%, гепатит- в 0,94%, кардиосклероз – в 0,47%, хронический атрофический гастрит – в 2,80%, язвенная болезнь желудка – в 0,94%, язва 12 перстной кишки – в 0,47% случаев. Наиболее частыми смертельными осложнениями явились отек легких, который составил 96,3% случаев, ТЭЛА – 3,22% и отек головного мозга – 0,48%.

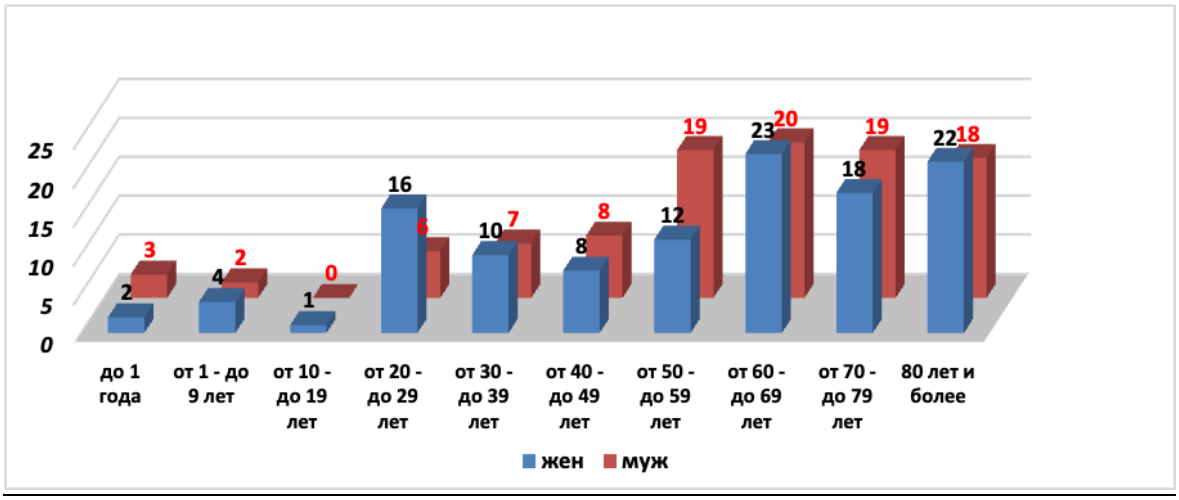

Рисунок 1. - Возрастной анализ пациентов, умерших с диагнозом COVID-19

Рисунок 2. – Осложнения основного заболевания у пациентов, умерших от инфекции COVID-19

Вывод:

1. Среди мужчин чаще умирали в возрасте от 50-80 лет.
2. У женщин большая летальность наблюдалась в возрасте 20-29лет, это были беременные.
3. Частыми сопуствующими заболеваниями были артериальная гипертензия и сахарный диабет.

Список литературы.

1. CDC. 2019 Novel Coronavirus, Wuhan, China. [Electronic resource] / Mode of access: https://www.cdc.gov/ coronavirus/2019-ncov/about/index.html. – Date of access: 27.01.2020.

2. Gallegos, A. WHO Declares Public Health Emergency for Novel Coronavirus [Electronic resource] / A. Gallegos. – Mode of access: https://www.medscape.com/viewarticle/924596. – Date of access: 31.01.2020.

3. Ramzy, A. W.H.O. Declares Global Emergency as Wuhan Coronavirus Spreads. The New York Times. [Electronic resource] / A. Ramzy, D.G. McNeil. - Mode of access: https://nyti.ms/2RER70M. Date of access: 30.01.2020.

4. Coronavirus Live Updates: W.H.O. Declares Pandemic as Number of Infected Countries Grows. The New York Times. [Electronic resource] / Mode of access: https://www.nytimes.com/ 2020/03/11/world/coronavirus-news.html#link-682e5b06. – Date of access: 11.03.2020.

КЛИНИКО-МОРФОЛОГИЧЕСКАЯ ХАРАКТЕРИСТИКА ИНФАРКТА МИОКАРДА

Убайдуллаева В.У.
Республиканский научный центр экстренной медицинской помощи, Узбекистан, Ташкент
Магрупов Б.А.
Центр развития профессиональной квалификации МЗ РУз, Узбекистан, Ташкент

Были изучены морфологические особенности сердца при различных формах инфаркта миокарда 1 типа и проведена сканирующая микроскопия стентированных коронарных артерий со стентами, установленными в различный период времени. Установлено, что пределом риска развития инфаркта миокарда следует считать увеличение внешних размеров сердца с преобладанием ширины над длиной, увеличение массы сердца более чем на 200 грамм и перестройку сердечных путей, соответствующих «тоногенному удлинению гипертрофированного сердца». Серийное сканирование стентов в пораженных зонах коронарных сосудов позволило объективно подойти к вопросам о качестве изготавливаемых стентов, о возможных повреждениях при установке последних в просвет коронарных сосудов, о процессах тромбообразования в стентах без лекарственных покрытий.

Ключевые слова: *морфология; инфаркт миокарда; сканирующая электронная микроскопия; ремоделирование сердца*

CLINICAL AND MORPHOLOGICAL CHARACTERISTICS OF MYOCARDIAL INFARCTION

Ubaydullaeva V.
Republican Scientific Center for Emergency Medical Care, Uzbekistan, Tashkent
Magrupov B.
Center for the Development of Professional Qualifications of the Ministry of Health of the Republic of Uzbekistan, Uzbekistan, Tashkent

The morphological features of the heart were studied in various forms of type 1 myocardial infarction. Scanning microscopy of stented coronary arteries with stents installed at different times was performed. It has been established that the limit of the risk of developing myocardial infarction should be considered an increase in the external dimensions of the heart with a predominance of width over length, an increase in heart mass more than 200 grams and a restructuring of the cardiac pathways corresponding to "tonogenic lengthening of the hypertrophied heart". Serial scanning of stents in the affected areas of the coronary vessels made it possible to objectively approach the issues of the quality of the manufactured stents, possible

damage during the installation of the latter into the lumen of the coronary vessels, and the processes of thrombosis in stents without drug coatings.

Keywords: *morphology; myocardial infarction; scanning electron microscopy; remodeling of the heart*

Актуальность. Ишемическая болезнь сердца (ИБС) объединяет большое количество групповых понятий и нозологий, выделенных на основании их этиологии и патогенеза, и включена в МКБ-10, класс IX. Так к острым формам ИБС отнесены: внезапная коронарная смерть, острый коронарный синдром, нестабильная стенокардия, инфаркт миокарда (ИМ) без подъема сегмента ST, ИМ с подъемом сегмента ST, безболевая ишемия миокарда, синдром X, «оглушенный» миокард и «гибернирующий» миокард [1].

Современная классификация непосредственно острого инфаркта миокарда включает 5 типов, причем варианты танатогенеза при этом могут значительно отличаться: спонтанный ИМ (ИМ типа 1), ИМ, вторичный по отношению к ишемическому дисбалансу (ИМ типа 2), ИМ, приведший к смерти, когда показатели кардиоспецифических биомаркеров недоступны (ИМ типа 3), ИМ, ассоциированный с чрескожным коронарным вмешательством (ИМ типа 4 А), ИМ, ассоциированный с тромбозом стента коронарной артерии сердца (ИМ типа 4 Б), ИМ, ассоциированный с операцией АКШ (ИМ типа 5) [2,3].

Наряду с медикаментозной терапией ИБС, активно внедряется в практику интервенционная кардиология, где наиболее эффективными методами является стентирование пораженных сегментов коронарных артерий, а также хирургическое лечение - аорто-коронарное шунтирование.

Целью настоящего исследования явилось изучение морфологических и морфометрических показателей сердечной мышцы больных, умерших от различных форм инфаркта миокарда (ИМ), и результаты оперативных вмешательств, направленных на коррекцию дисбаланса коронарного кровообращения.

Материалы и методы. Проведено комплексное морфологическое исследование различных отделов 247 сердечных мышц при различных формах инфаркта миокарда 1 типа, с использованием гистологических, гистохимических и морфометрических методик. При производстве аутопсий были исследованы 32 морфометрических параметра, которые включали внешние размеры сердца, измерение трактов желудочков, окружностей коронарных артерий, раздельное взвешивание частей сердца с математической обработкой данных. Для морфологических исследований был взят миокард из зоны некроза, пограничной зоны, в 2 см от зоны некроза, напротив некроза из стенки левого желудочка (ЛЖ) и правого желудочка (ПЖ). Срезы окрашивали гематоксилином и эозином, пикрофуксином по Ван Гизону, реактивом Шиффа. Замороженные срезы окрашивали суданом III.

При помощи сканирующей электронной микроскопии (СЭМ) проведено исследование 45 стентированных коронарных артерий (КА), со стентами, установленными в различный период времени (от суток до 3-х лет).

Полученные результаты. Развитие первого инфаркта миокарда происходило не в здоровом, а в патологически измененном сердце, с признаками его длительной перестройки. Зона некроза миокарда расширялась в первые 72 часа. В зоне, граничащей с инфарктом, наблюдались изменения, идентичные зоне некроза, с задержкой на 8-12 часов. На расстоянии 2 см были обнаружены дистрофические изменения, интерстициальный отек. В противоположной стенке от инфаркта в ЛЖ, ПЖ, были отмечены периваскулярный отек, полнокровие сосудов. При повторных и рецидивирующих инфарктах миокарда патологический процесс более обширен, а дистрофические изменения по периферии более выражены. Поражение сердечной мышцы при развитии инфаркта имело не очаговое, связанное лишь с зоной некроза, а глобальное поражение, так как во всех участках миокарда наблюдались изменения в виде отека стромы, полнокровия сосудов и дистрофии кардиомиоцитов. Чем больше была зона некроза, тем более выраженные изменения развивались по периферии инфаркта. Если не предпринимались никакие вмешательства, то расширение зоны некроза наблюдалось в течение 72 часов от начала инфаркта.

Границей риска для развития инфаркта миокарда следует считать увеличение внешних размеров сердца в среднем на 3-5см, с преобладанием ширины над длиной, увеличением массы сердца более чем на 200 грамм, и перестройкой сердечных трактов, соответствующих фазе «тоногенного удлинения гипертрофированного сердца».

Морфометрическое изучение сердечной мышцы показало, что в группе больных с острым инфарктом миокарда наблюдалась постепенная перестройка сердечных трактов, тогда как в группах с повторным и рецидивирующим инфарктом миокарда у женщин на момент смерти отмечались признаки декомпенсации сердечной деятельности, а мужчины погибали при неисчерпанных ресурсах сердечной мышцы. Возможности компенсации сердечной мышцы зависели от внешних размеров сердца, массы сердечной мышцы, перестройки сердечных трактов, обширности поражения миокарда, с учетом возможного наличия в анамнезе предыдущего инфаркта или без него, состояния коронарных сосудов с индексом кровоснабжения миокарда.

Важным показателем развивающейся гипертрофии, а также последующей миогенной дилатации, являлся индекс кровообращения миокарда, который вычислялся у умерших в ходе исследования. В группе больных с острым инфарктом миокарда миогенная дилатация гипертрофированного сердца наблюдалась у 61,9% и у такого же количества пациентов развивалась неадекватность коронарного кровообращения. При повторном инфаркте миокарда перестройка сердечных трактов с развитием сердечной

недостаточности и миогенной дилатацией сердца отмечена у 85%, неадекватность коронарного кровообращения зарегистрирована у 70% мужчин и женщин. При рецидивирующем инфаркте миокарда миогенная дилатация гипертрофированного сердца отмечена у 80% мужчин и женщин, неадекватность коронарного кровообращения наблюдалась в 85% наблюдений.

Сканирующая электронная микроскопия помогла выявить осложнения, развившиеся в ходе установки стентов, увидеть процессы тромбообразования, а также образование неоинтимы. Из 45 случаев стентирований (100%) КА в 26,6% наблюдалась диссекция типа А, в 2% - перфорация КА с образованием псевдоаневризмы, в 8,2% - острая окклюзия тромбом, в 4% - деформация стента.

Заключение. Зона некроза миокарда расширялась в первые 72 часа. В зоне, граничащей с инфарктом, наблюдались изменения, идентичные зоне некроза, с задержкой на 8-12 часов. На расстоянии 2 см были дистрофические изменения, интерстициальный отек. В противоположной стенке от инфаркта в ЛЖ, ПЖ, были отмечены периваскулярный отек, полнокровие сосудов. При повторных и рецидивирующих инфарктах миокарда патологический процесс более обширен, а дистрофические изменения по периферии более выражены. Пределом риска развития инфаркта миокарда следует считать увеличение внешних размеров сердца с преобладанием ширины над длиной, увеличение массы сердца более чем на 200 грамм и перестройку сердечных путей, соответствующих «тоногенному удлинению гипертрофированного сердца». Серийные сканы позволили определить характер расположения стентов в пораженных зонах коронарных сосудов. Увеличение изображения исследуемого объекта в несколько тысяч раз позволило объективно подойти к вопросам о качестве изготавливаемых стентов, о возможных повреждениях при установке последних в просвет коронарных сосудов, о процессах тромбообразования в стентах без лекарственных покрытий.

Список литературы.

1. Формулировка патологоанатомического диагноза. Клинические рекомендации/ Г.А. Франк и соавт.; Российское общество патологоанатомов. - М. - :Практическая медицина, 2016. - 98 с.
2. Cardiac hypertrophy at autopsy / C.Basso [at all.] // VirchovArchiv. - 2021. - Vol. 279, № 1. - P. 479-494.
3. Diagnosis of myocardial infarction at autopsy: AECVP reappraisal in the light of the current clinical classification / K.Michaud [at all.] // VirchovArchiv. - 2020. – Vol. 476, № 2.-P. 179–194.

МЕСТО СИДЕРОФАГА В КЛЕТОЧНОМ МИКРООКРУЖЕНИИ ЭНДОМЕТРИОИДНОЙ КИСТЫ ЯИЧНИКА В ПРОЦЕССЕ ЕЕ ЭВОЛЮЦИИ

Украинец Р.В., Корнева Ю.С.

ФГБОУ ВО «Смоленский государственный медицинский университет» Минздрава России, кафедра патологической анатомии
Россия, Смоленск
ОГБУЗ «Смоленский областной институт патологии», отделение клинической патологии №2
Россия, Смоленск

Выявлена динамика изменения корреляционных связей между сидерофагами, другими клеточными популяциями и количеством сосудов в стенке эндометриоидной кисты яичника. Установлено, что отсутствие сидерофагов в строме эндометриоидной выстилки – показатель ее достаточной васкуляризации. Макрофагальный клеточный центр вынужден поддерживать гомеостаз посредством поляризации эндометрий-ассоциированных макрофагов в макрофаги, обладающие функцией фагоцитоза с последующей ликвидацией продуктов нарушения кровоснабжения и формированием сидерофагов.

Ключевые слова*: эндометриоидная киста яичника; сидерофаги; сосуды; клеточное микроокружение*

PLACE OF SIDEROPHAGE IN THE CELLULAR MICROENVIRONMENT OF OVARIAN ENDOMETRIOID CYST IN THE PROCESS OF ITS EVOLUTION

Ukrainets R.V., Korneva Y.S.

Smolensk State Medical University, Department of Pathological Anatomy
Russia, Smolensk
Smolensk Regional Institute of Pathology,
Department of Clinical Pathology №2
Russia, Smolensk

The dynamics of changes in correlations between siderophages, other cell populations and the number of vessels in the wall of the endometrioid ovarian cyst were revealed. It was found that the absence of siderophages in the stroma of the endometrioid lining is an indicator of its sufficient vascularization. The macrophage cell center is forced to maintain homeostasis through the polarization of endometrial-associated macrophages into macrophages with the function of phagocytosis, followed by the elimination of blood supply disruption products and the formation of siderophages.

Key words: *endometrioid ovarian cyst; siderophages; vessels; cellular microenvironment*

Актуальность: термин эндометриоз подразумевает под собой наличие жизнеспособной ткани эктопического эндометрия в различных анатомических локализациях за пределами полости матки [1]. Этиопатогенез данного заболевания до сих пор является предметом дискуссий, а одним из главных вопросов морфологии эндометриоза является взаимоотношение сосудистого русла и его клеточного микроокружения, особенно макрофагов и сидерофагов [2; 3].

Цель: выявить динамику изменения корреляционных связей между сидерофагами, другими клеточными популяциями и количеством сосудов в стенке эндометриоидной кисты.

Материалы и методы исследования: эндометриоидные кисты яичника от 57 пациенток после оперативного лечения были подвергнуты гистологическому исследованию. Предварительно на основании ряда морфологических признаков все исследуемые эндометриоидные кисты были поделены на «молодые», «зрелые» и «старые» (рисунок 1). В стенке эндометриодной кисты после окраски гематоксилином и эозином на увеличении х400 в 10 полях зрения подсчитывалось клеточное микроокружение, а также количество сосудов. Полученные данные были подвергнуты статистическому анализу с использованием непараметрических методов.

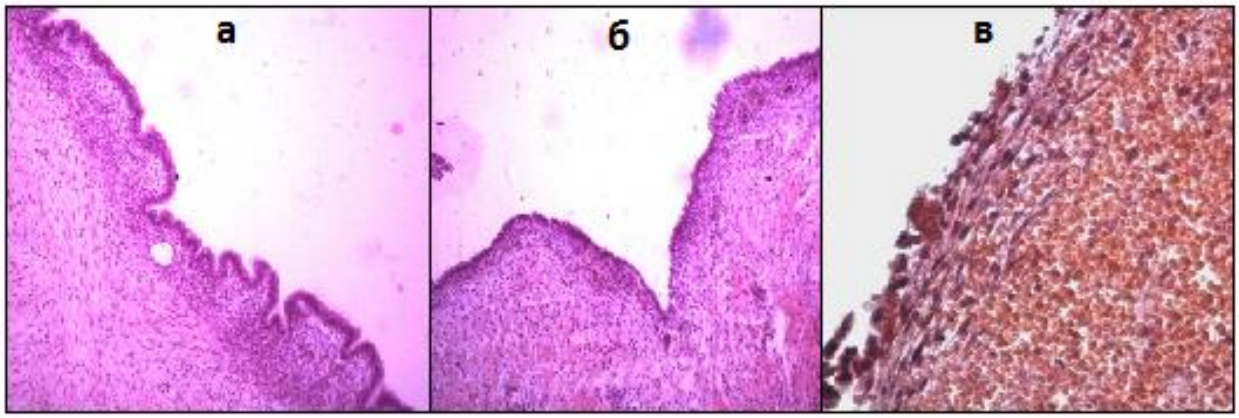

Рисунок 1. – типы эндометриоидных кист яичника: а – «молодая» эндометриоидная киста; б – «зрелая» эндометриоидная киста; в – «старая» эндометриоидная киста

Полученные результаты. Сидерофаги на этапе «молодой» эндометриоидной кисты встречаются редко и представлены единичными клетками, формирующими следующие корреляционные связи: отрицательные с нейтрофилами в маточном эпителии и строме эндометриоидной выстилки, а положительную – с нейтрофилами подлежащей фиброзной прослойки. Помимо этого, имеется единичная положительная корреляционная связь между сидерофагами и макрофагами в строме эндометриоидной выстилки.

Обнаружена отрицательная корреляционная связь между количеством сосудов и сидерофагов в строме эндометриоидной выстилки (рисунок 2).

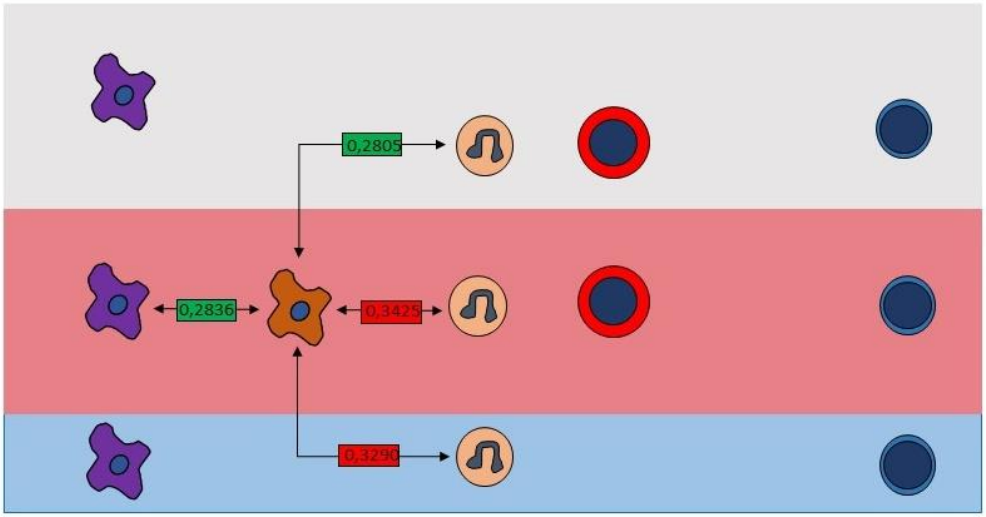

Рисунок 2. – корреляционные связи клеточных популяций с сидерофагами в тканях «молодой» эндометриоидной кисты.

Резкое увеличение количества сидерофагов – отличительный признак «зрелых» эндометриоидных кист, что может свидетельствовать о возникающих нарушениях кровоснабжения тканей гетеротопии. Существенные изменения претерпевают корреляционные связи между сидерофагами и другими клеточными популяциями, число которых значительно увеличивается. Сохраняется отрицательная корреляционная связь между количеством сосудов и сидерофагов (рисунок 3).

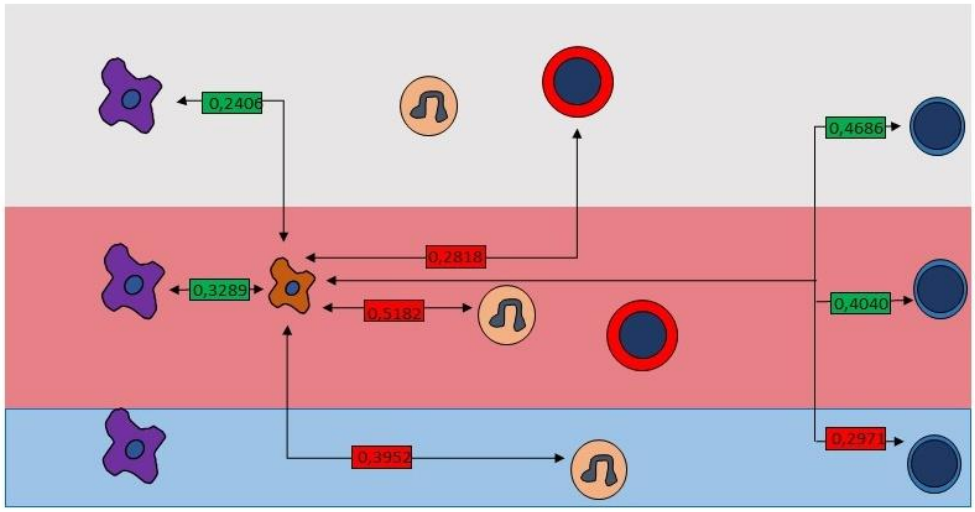

Рисунок 3. – корреляционные связи клеточных популяций с сидерофагами в тканях «зрелой» эндометриоидной кисты.

В сравнении с «молодой» и «зрелой» эндометриоидными кистами практически все корреляционные связи между сидерофагами и клеточными популяциями стенки «старой» эндометриоидной кисты утрачены.

Корреляционные связи, образованные между количеством сосудов и клеточными популяциями, практически не отличаются от таковых в «зрелой» эндометриоидной кисте (рис. 4).

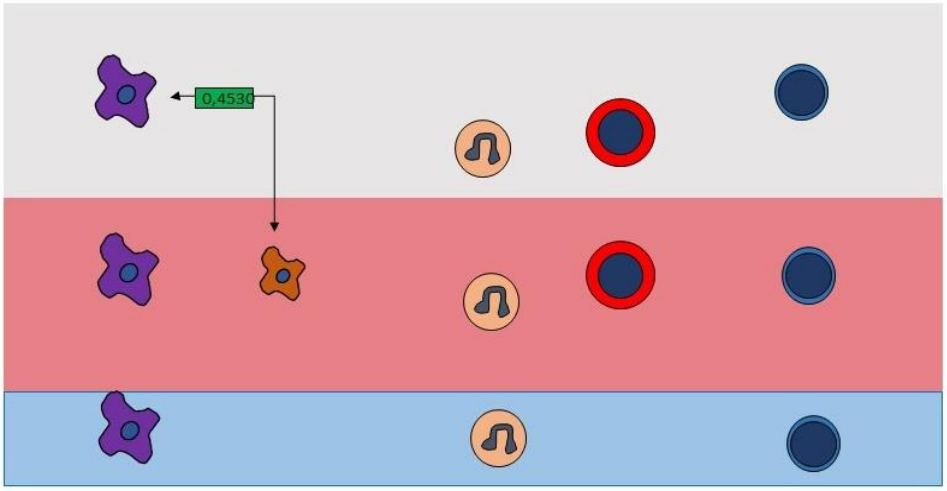

Рисунок 4. – корреляционные связи клеточных популяций с сидерофагами в тканях «старой» эндометриоидной кисты.

Заключение: отсутствие сидерофагов в строме эндометриоидной выстилки – показатель ее достаточной васкуляризации. Макрофагальный клеточный центр вынужден поддерживать гомеостаз посредством поляризации эндометрий-ассоциированных макрофагов в макрофаги, обладающие функцией фагоцитоза с последующей ликвидацией продуктов нарушения кровоснабжения и формированием сидерофагов**.**

Список литературы.

1. Sourial, S. Theories on the pathogenesis of endometriosis / S. Sourial, N. Tempest, D.K. Hapangama // International Journal of Reproductive Medicine. – 2014.

2. Украинец, Р.В. Макрофаг – центральное звено коммуникационной системы ткани эндометрия / Р.В. Украинец, Ю.С. Корнева, А.Е. Доросевич // Журнал анатомии и гистопатологии. – 2019. – Т. 8, №4. – С. 74-80.

3. Лямина, С.В. Поляризация макрофагов в современной концепции формирования иммунного ответа / С.В. Лямина, И.Ю. Малышев // Фундаментальные исследования. – 2014. – № 10. – С. 930-35.

ПЕРВИЧНО-МНОЖЕСТВЕННЫЕ ЗЛОКАЧЕСТВЕННЫЕ ОПУХОЛИ У ПАЦИЕНТОВ ИЗ ГРУППЫ ПОСТ-ЧЕРНОБЫЛЬСКОГО ПАПИЛЛЯРНОГО РАКА ЩИТОВИДНОЙ ЖЕЛЕЗЫ

Фридман М.В.
Минский городской клинический онкологический центр, г. Минск, Беларусь
Красько О.В.
Объединенный институт проблем информатики НАН Беларуси, г. Минск, Беларусь
Веялкин И.В.
РНПЦ радиационной медицины и экологии человека, г. Гомель, Беларусь
Левин Л.Ф
РНПЦ онкологии и медицинской радиологии, аг. Лесной, Минский район, Беларусь

Авторами были изучены первично-множественные злокачественные опухоли у пациентов из группы пост-чернобыльского папиллярного рака щитовидной железы. В работе по клинико-морфологическим характеристикам были обнаружены существенные различия в группах пациентов с пост-Чернобыльским ПРЩЖ, у которых в дальнейшем развились вторые опухоли и их ровесниками, где вторые опухоли не выявлены. В процессе работы авторами определены частоты вторых первичных злокачественных опухолей у пациентов, получивших лечение по поводу пост-Чернобыльского рака щитовидной железы, и сравнение клинико-морфологических проявлений пост-Чернобыльского ПРЩЖ в группах пациентов с вторыми опухолями и без них для объяснения механизма развития вторых опухолей.

Ключевые слова: *щитовидная железа; Чернобыль; папиллярный рак; злокачественные опухоли*

MULTIPLE PRIMARY MALIGNANT TUMORS IN PATIENTS FROM THE GROUP OF POST-CHERNOBYL PAPILLARY THYROID CANCER

Fridman M.V.
Minsk City Clinical Cancer Center, Minsk, Belarus
Krasko O.V.
Joint Institute for Informatics Problems of the National Academy of Sciences of Belarus, Minsk, Belarus
Veyalkin I.V.
Republican Scientific and Practical Center for Radiation Medicine and Human Ecology, Gomel, Belarus
Levin L.F.
Republican Scientific and Practical Center of Oncology and Medical Radiology, Ag. Lesnoy, Minsk region, Belarus

The authors studied primary multiple malignant tumors in patients from the group of post-Chernobyl papillary thyroid cancer. In the work on clinical and

morphological characteristics, significant differences were found in groups of patients with post-Chernobyl PTC, who later developed second tumors and their peers, where no second tumors were detected. In the process of work, the authors determined the frequency of second primary malignant tumors in patients treated for post-Chernobyl thyroid cancer, and compared the clinical and morphological manifestations of post-Chernobyl PTC in groups of patients with and without second tumors to explain the mechanism of development of second tumors.

***Key words**: thyroid gland; Chernobyl; papillary cancer; malignant tumors.*

Актуальность: авария на Чернобыльской АЭС в 1986 г. с выбросом огромного количества радиоизотопов, в том числе, 131-I, привела к развитию папиллярного рака щитовидной железы (ПРЩЖ). Эта опухоль имеет ряд клинических и морфологических специфик, позволяющих рассматривать ее, как особую форму злокачественных новообразований [1]. В частности, по этиологии пост-Чернобыльский ПРЩЖ связан с внутренним облучением: канцерогенный эффект испытали преимущественно дети из-за проникновения 131-I с молоком, средние дозы, поглощенные щитовидной железой, варьировали от 0,15 Гр у взрослых до 0,75 Гр у детей [2]. Сочетание высокодозного радиационного повреждения, предрасполагающих факторов (зоб) и скрининговых мероприятий привело к диагностике первых случаев ПРЩЖ у детей уже в 1990 г., стандартизированная по возрасту заболеваемость детей в наиболее контаминированных районах Беларуси достигала 24,4-24,9 на 100 тысяч, а у подростков – 62,8 на 100 тысяч в период с 1990 по 2005 гг. По клиническому течению пост-Чернобыльский ПРЩЖ у детей, подростков и молодых взрослых по сравнению с их ровесниками, получавшими лечение по поводу спорадического ПРЩЖ, значимо отличается большей распространенностью при относительно небольших размерах первичного узла, по морфологическим характеристикам – высокой частотой прорастания капсулы органа, инвазии сосудов, внутриопухолевого фиброза, особенностями архитектоники и клеточного строения опухоли в зависимости от возраста пациента на момент начала лечения [3, 4].

Долговременные результаты лечения детей и подростков с ПРЩЖ (в том числе, и «техногенного» по природе) с использованием агрессивного хирургического этапа (экстирпация органа с одномоментной центральной и двусторонней латеральной шейной модифицированной диссекцией лимфатических узлов), адъювантной терапией 131-I, применяемой для абляции остатков тиреоидной ткани или эрадикации диссеминированных форм рака, и пожизненной гормонотерапией обеспечили 15-летний безрецидивный период на уровне 98,2% (для сравнения безрецидивный 15-летний период был достигнут у 92,6% пациентов, которым, помимо тотальной тиреоидэктомии, проводилась только центральная диссекция лимфатических узлов) [5].

Нужно отметить, что пост-Чернобыльский ПРЩЖ, диагностированный в детском возрасте, привел к смерти только у двух пациентов. Но уже через 15 лет после аварии на Чернобыльской АЭС были диагностированы первые случаи вторых злокачественных опухолей, которые стали гораздо более весомой причиной смертельных исходов у пациентов, получивших лечение по поводу детского ПРЩЖ [3]. Проблема первично-множественных злокачественных опухолей для пост-Чернобыльской популяции пациентов весьма актуальна, поскольку затрагивает по крайней мере два аспекта: этиология/ механизм развития вторых первичных злокачественных опухолей (могло ли внутреннее или внешнее облучение привести к генетическим поломкам и возникновению первично-множественного синхронного сочетания ПРЩЖ и не тиреоидного рака/ сарком/ гематобластозов, какие клинико-морфологические особенности отличают пост-Чернобыльский ПРЩЖ пациентов, у которых развились вторые первичные злокачественные опухоли, от их ровесников, у которых этот феномен не наблюдался, могло ли лечение ПРЩЖ, например, радиойодтерапия, повлиять на риск развития метахронных первичных злокачественных опухолей других органов и систем?) и обоснование для развертывания скрининга в этой группе пациентов для ранней диагностики вторых злокачественных опухолей.

Цель: определение частоты вторых первичных злокачественных опухолей у пациентов, получивших лечение по поводу пост-Чернобыльского рака щитовидной железы, и сравнение клинико-морфологических проявлений пост-Чернобыльского ПРЩЖ в группах пациентов с вторыми опухолями и без них для объяснения механизма развития вторых опухолей.

Материалы и методы исследования: в исследуемую группу вошли все пациенты, родившиеся на территории Республики Беларусь в период с 1 января 1968 по 31 марта 1987 гг. и заболевшие ПРЩЖ с 1990 по 2016 гг. (n = 6659). Вторые первичные злокачественные опухоли были диагностированы с 1999 по 2020 гг. (n = 140). Пациенты с наличием аденоматозного полипоза и родственных синдромов, с базальноклеточным раком кожи и первично-множественными злокачественными опухолями самой щитовидной железы (сочетание папиллярного и медуллярного рака, папиллярного и фолликулярного рака) были исключены из исследования. Стандартизированную заболеваемость (SIR) для каждого типа рака в исследуемой когорте пациентов с ПРЩЖ рассчитывали путем деления наблюдаемого количества случаев (O) на число, которое можно было бы ожидать (E) при известном возрасте в популяции, поле, месте жительства и календарном периоде. Абсолютный избыточный риск (AER) выражался фактическим количеством избыточных первичных злокачественных новообразований у пациентов, страдающих раком щитовидной железы, на 10 000 человеко-лет в группе риска. Кумулятивная функция заболеваемости использовалась для описания вероятности метахронного второго первичного

злокачественного новообразования среди мужчин и женщин. Для сравнения клинико-морфологических характеристик в группе пациентов с пост-Чернобыльским ПРЩЖ, у которых в дальнейшем диагностирована вторая первичная не тиреоидная злокачественная опухоль, подбирались пары (соотношение 1 к 3) по возрасту на момент Чернобыльской аварии, возрасту к моменту диагностики рака щитовидной железы, по полу и по месту проживания на момент аварии на Чернобыльской АЭС. Использовались методы аналитической статистики: Kruskal–Wallis test, Chi-square test, Fisher's exact test (Fisher-Freeman-Halton Exact test). Логистическая регрессия применялась для установления независимых переменных. Значение p менее 0,05 считалось статистически значимым для окончательного вывода.

Полученные результаты: значимых различий по формам вторых злокачественных опухолей, возрасту пациентов на момент аварии на Чернобыльской АЭС (в среднем – 14 лет) и по возрасту пациентов к моменту возникновения второй злокачественной опухоли (в среднем – 41-42 года) между пациентами с синхронными (до 2 лет между первой и второй опухолью) и метахронными (больше двух лет) злокачественными новообразованиями обнаружено не было. Самыми частыми вторыми первичными злокачественными опухолями были карциномы молочной железы у женщин, а затем карциномы женского полового тракта и карциномы органов пищеварительной системы у мужчин и женщин. Риск развития вторых опухолей был достоверно повышен, хотя и в малой степени, для следующих локализаций: у женщин - рак молочной железы (O / E = 1,93, CI = 1,34–2,68), рак почек и мочевыводящих путей (O / E = 4,07, CI = 1,76-8,01); у мужчин - колоректальный рак (O / E = 7,58, CI = 2,78–16,5), рак прочих отделов ЖКТ (желудка, слюнных желез, печени, поджелудочной железы) (O / E = 3,51, CI = 1,14-8,2), рак почек и мочевыводящих путей (O / E = 4,04, CI = 1,31-9,42) и риск развития всех форм лейкоза (O / E = 6,22, CI = 1,28–18,18). Кумулятивная частота событий в период наблюдения за пациентами с пост-Чернобыльским ПРЩЖ закономерно росла с увеличением возраста пациентов, причем мужчины чаще умирали от травм и заболеваний, не связанных со злокачественными опухолями; у женщин самыми частыми были карциномы молочной железы и женского полового тракта, у мужчин – лимфомы/ лейкемии и злокачественные опухоли желудочно-кишечного тракта.

По клинико-морфологическим характеристикам были обнаружены существенные различия в группах пациентов с пост-Чернобыльским ПРЩЖ, у которых в дальнейшем развились вторые опухоли и их ровесниками, где вторые опухоли не выявлены. Так, у пациентов в контрольной группе значимо чаще наблюдался больший размер опухолевого узла в щитовидной железе (ОШ (95% CI) = 0.68 (0.45; 1.04)), чаще отмечалась инвазия лимфатических (ОШ (95% CI) = 0.97 (0.61; 1.53)) и кровеносных (ОШ (95% CI) = 0.41 (0.10; 1.23)) сосудов, чаще обнаруживался феномен выраженной интратиреоидной

диссеминации псаммомными тельцами (ОШ (95% CI) = 0.73 (0.39; 1.31)). Соответственно, у пациентов с пост-Чернобыльским раком в щитовидной железе и второй первичной злокачественной опухолью развивался папиллярный рак меньшего размера (в среднем – 10 мм против 12 мм в контрольной группе, p = 0,041), но который чаще обнаруживался в виде множественных очагов (ОШ (95% CI) = 1.46 (0.86; 2.42)). По-видимому, эти морфологические особенности в исследуемой группе пациентов определяли распространенность опухолевого процесса и учитывались при назначении послеоперационной терапии радиоактивным йодом (назначалась значительно реже, чем пациентам в контрольной группе, p = 0,02).

Заключение: морфологическое строение и клиническое поведение пост-Чернобыльского ПРЩЖ свидетельствует о пониженной агрессивности этого вида опухолей у пациентов с первично-множественными злокачественными новообразованиями. Хотя ПРЩЖ и развился в довольно молодом возрасте (медиана возраста в группе пациентов с синхронными злокачественными опухолями составила 41 год (от 16 до 51), а у пациентов с метахронными опухолями – 30 лет (от 6 до 46)), его инвазивные свойства были значимо меньше выражены, но в дальнейшем у этих пациентов вторые опухоли протекали довольно агрессивно – смертельный исход, связанный с ростом и распространением этих вторых опухолей, зафиксирован у 30% пациентов из группы синхронных и у 19% из группы метахронных злокачественных новообразований. По-видимому, радиойодтерапия не играет существенной роли в возникновении вторых злокачественных опухолей.

Результаты проведенного исследования показали, что ПРЩЖ у детей был значимым, но далеко не самым опасным последствием аварии на Чернобыльской АЭС. Проблема раннего выявления вторых первичных злокачественных опухолей становится актуальной спустя 30 лет после начала эпидемии детского рака. Возраст пациентов со второй злокачественной опухолью довольно молодой, что во многом определяет неблагоприятный исход заболевания. В настоящее время целесообразно проводить скрининг рака молочной железы, женской половой системы, почек и мочевого пузыря, колоректального рака, системных заболеваний. По мере накопления новых данных необходимо продолжить изучать патогенетический механизм возникновения вторых опухолей и искать доказательства радиационного канцерогенеза в развитии вторых злокачественных опухолей у пациентов, получавших лечение по поводу пост-Чернобыльского ПРЩЖ.

Список литературы.

1. United Nations 2011 Sources and effects of ionizing radiation. Report to the General Assembly, vol. II, Scientific Annexes C, D and E, UNSCEAR 2008 Report. United Nations, Vienna, Austria.

2. Drozdovitch V. (2021). Radiation exposure to the thyroid after the Chernobyl accident Front Endocrinol (Lausanne) 11:569041. doi: 10.3389/fendo.2020.569041.

3. Fridman M, Savva N, Krasko O, Mankovskaya S, Branovan DI, Schmid KW, Demidchik Y. Initial presentation and late results of treatment of post-Chernobyl papillary thyroid carcinoma in children and adolescents of Belarus (2014). J Clin Endocrinol Metab 99 (8): 2932-2941.

4. Fridman M, Lam AKY, Krasko O, Schmid KW, Branovan DI, Demidchik Y. (2015). Morphological and clinical presentation of papillary thyroid carcinoma in children and adolescents of Belarus: the influence of radiation exposure and the source of irradiation. Exp Mol Pathol 98 (3): 527–531.

5. Fridman M, Krasko O, Branovan DI, et al. (2019). Factors affecting the approaches and complications of surgery in childhood papillary thyroid carcinomas. European Journal of Surgical Oncology: The Journal of the European Society of Surgical Oncology and the British Association of Surgical Oncology, 45(11): 2078-2085.

МОРФОЛОГИЧЕСКИЕ ОСНОВЫ РЕГИОНАЛЬНОЙ ЛИМФАТИЧЕСКОЙ ТЕРАПИИ

Хакимов В.А., Хакимова З.К.
Центр развития профессиональной квалификации медицинских работников МЗ РУз,
Республика Узбекистан, Ташкент
Саидходжаева Д.Г.
Андижанский государственный медицинский институт,
Республика Узбекистан, Андижан
Дон А.Н.
Ташкентский государственный стоматологический институт,
Республика Узбекистан, Ташкент

Были изучены методы региональной лимфатической терапии, которые характеризуются универсальностью, эффективностью, минимальными требованиями к техническому обеспечению, доступностью для внедрения. Установлено, что использование данных методов введения лекарственных препаратов приводит к сокращению расхода лекарственных средств в 1,5-2 раза; уменьшению количества инъекций в 2-3 раза, сокращению сроков лечения на 10-25%.

Ключевые слова: *лимфатическая система, патология, лимфатический дренаж, региональная лимфатическая терапия.*

MORPHOLOGICAL BASIS OF REGIONAL LYMPHATIC THERAPY

Khakimov V.A., Khakimova Z.K.
Center for Development of Professional Qualification of Medical Workers
Republic of Uzbekistan, Tashkent
Saidkhojaeva D.G.
Andijan State Medical Institute,
Republic of Uzbekistan, Andijan.
Don A.N.
Tashkent State Stomatological Institute,
Republic of Uzbekistan, Tashkent

Methods of regional lymphatic therapy were studied. They are characterised by universality, efficiency, minimal requirements for technical support, affordability for implementation. It was found that the use of these methods of drug administration leads to reduction of drug consumption by 1.5-2 times; reduction of the number of injections by 2-3 times, reduction of treatment period by 10-25%.

Key words: *lymphatic system, pathology, lymphatic drainage, regional lymphatic therapy.*

Актуальность: проведенные комплексные исследования (Огнев Б.В., 1966-1970; Джумабаев С.У. и др., 1967-1991; Левин Ю.М., 1973-1985) по

сочетанному изучению крово- и лимфообращения с обоснованием возможности регионального воздействия на лимфатическую систему при моделировании патологических состояний показали, что лимфатическая система принимает участие в развитии и течение практически всех типологических патологических процессов [1, 2, 3, 4]. Было показано, что при нарушении венозного и портального кровообращения изменения лимфатической системы соразмерны выраженности нарушений в кровеносной системе.

Цель: изучение регионального воздействия на лимфатическую систему при моделировании острых и хронических процессов, выявление особенностей динамики нарушений в лимфатической системе.

Материалы и методы исследования: проводилось изучение фармакокинетики терапевтических и субтерапевтических концентраций антибиотика в лимфатических узлах и лимфе в сравнении с традиционными методами введения.

Полученные результаты. В эксперименте были изучены изменения лимфатической системы при полнокровии, ишемии, воспалении, что позволило внедрить в клинику лечебные алгоритмы, основанные на разработанных методах регионального лимфатического воздействия.

Накопленный экспериментальный материал, клинический опыт применения метода при различных заболеваниях органов и систем, на различных уровнях практического здравоохранения позволили оценить методы региональной лимфатической терапии не только как технологию лечения заболеваний, но и как метод введения лекарственного вещества в организм. На основе накопленного опыта разработана и реализуется система лимфологической службы, адаптированная для многопрофильного стационара, подразделений единой системы экстренной медицинской помощи, амбулаторно-поликлинических учреждений.

С позиции оптимизации расхода материальных средств, уменьшения риска внутрибольничной инфекции, минимализации негативного воздействия лекарственного средства на организм особого внимания заслуживают следующие характеристики региональной лимфатической терапии в сравнении с традиционными методами введения: сокращение расхода лекарственных средств в 1,5-2 раза; уменьшение количества инъекций в 2-3 раза, сокращение сроков лечения на 10-25% и расходов на стационарное лечение на 25-40%.

Заключение. Методы региональной лимфатической терапии характеризуются универсальностью, эффективностью, минимальными требованиями к техническому обеспечению, доступностью для внедрения, экономической обоснованностью.

Список использованной литературы.

1. Лимфатическая терапия в хирургии. –под редакцией С.У.Джумабаева. Ташкент. –Ибн Сино. –1991. –240 с.

2. Справочник по клинической лимфологии. -под редакцией С.У. Джумабаева. –Ташкент. -Ибн Сино. -1999. -325 с.

3. Regional Lymphatic Therapy. - Edited by Jumabaev S.U., Khakimov V.A. PIEAS. -Nilore. - Islamabad. –1998. 314 p.

4. Khakimov V.A.,Dzhumabaev E.S., Saidhodzhaeva D.G., Teshabaev G.M., Khakimova Z.K. Regional lymphatic therapy as a way of administering medicines into the organism. - ISL XXVII World Congress - Lymph in Motion - Beyond Lymphatics - Lymphology 2019 - Buenos Aires - Iguazú – Argentina. 2019, 23-26 sept. – pg.74.

ОСОБЕННОСТИ ЛИМФАТИЧЕСКОГО ДРЕНАЖА ПРИ МОДЕЛИРОВАНИИ ФЛЕГМОНЫ СЛЁЗНОГО МЕШКА

Хакимова З.К., Хакимов В.А., Комилов Х.М.
Центр развития профессиональной квалификации медицинских работников МЗ РУз, Ташкент, Республика Узбекистан
Дон А.Н.
Ташкентский государственный стоматологический институт, Ташкент, Республика Узбекистан

Была изучена резорбционная функция лимфатической системы в условиях развития локального воспалительного процесса в эксперименте. Авторами исследования установлено, что скорость регионального лимфатического оттока в результате острого воспалительного процесса замедляется в 1,4 раза по сравнению с нормой. Использование некоторых лекарственных препаратов (фуросемид, гепарин, новокаин) позволяет усилить лимфатический дренаж в зоне воспаления.

Ключевые слова: *слёзный мешок, флегмона, лимфатический дренаж, стимуляция.*

CHARACTERISTIC OF LYMPHATIC DRAINAGE IN MODEL OF THE THE LACRIMAL SAC PHLEGMON

Khakimova Z.K., Khakimov V.A., Kamilov H.M.
Center for the Development of Professional Qualifications of Medical Workers of the Ministry of Health of the Republic of Uzbekistan, Tashkent, Republic of Uzbekistan
Don A.N.
Tashkent State Dental Institute, Tashkent, Republic of Uzbekistan

The resorption function of the lymphatic system was studied in an experimental model of the local inflammatory process. The authors found a decreases of regional lymphatic outflow rate due to an acute inflammatory process. Some medications (furosemide, heparin, novocaine) can enhance lymphatic drainage in the area of inflammation.

Keywords: *lacrimal sac, phlegmon, lymphatic drainage, stimulation.*

Актуальность: Лимфатическая система является одной из гомеостатических систем организма, что определяется ее способностью участвовать в регуляции многочисленных биологических процессов, происходящих во внеклеточном матриксе. Настоящее исследование является частью комплексного исследования по клинико-экспериментальному обоснованию регионального лимфатического воздействия при различных патологических процессах [1, 2, 3].

Цель: изучение особенностей лимфатического дренажа придатков глаза в экспериментальной модели флегмоны слёзного мешка, разработанной на кроликах.

Материалы и методы исследования: Модель была создана на 15 кроликах после изучения лимфатического дренажа придаточного аппарата глаза. Для создания модели создавался внутренний блок слёзного мешка путём канюлирования слёзного канала, для этого через канюлю в полость канала вводилась быстротвердеющая масса "Протакрил-М", которая также обладает местнораздражающим действием. После создания блока в полость слёзного мешка вводилась микробная взвесь. Через 24 часа после моделирования флегмоны слёзного мешка у всех животных отмечались следующие изменения: слезотечение, покраснение кожи в области внутреннего угла нижнего века глаза, блефароспазм. У 10 животных также имел место локальный отёк в области внутреннего угла глаза. При надавливании на область слёзного мешка из слёзной точки отмечается выделение гнойного характера. Выявленные признаки являются характерными для острого гнойного воспаления слёзного мешка. С целью изучения резорбционной функции лимфатической системы при развитии гнойно-воспалительного процесса придатка глаза субконъюнктивально вводилась лимфотропная краска и изучалось время её выведения из депо лимфатической системой.

Полученные результаты. Установлено, что скорость элиминации красителя из субконъюнктивального депо при моделировании флегмоны слёзного мешка составила 1431,41±12,41 сек. Время полного выведения красителя из субконъюнктивального депо на фоне экспериментальной флегмоны слёзного мешка без дополнительной региональной химической лимфостимуляции было принято за 100%.

Установлено, что скорость регионального лимфатического дренажа в результате острого воспалительного процесса замедляется в 1,4 раза по сравнению с нормой. Также было изучено влияние на лимфатический дренаж ряда лекарственных препаратов (лазикс, гепарин, новокаин). Выявлено, что каждый из использованных препаратов обладает способностью ускорять лимфатический дренаж. Так, лазикс обеспечивает усиление лимфатического дренажа на 203,9%, гепарин – на 174,1%, новокаин – на 134,6%.

Заключение.

Проведенные исследования позволили доказать, что изученные препараты могут быть использованы в комплексном лечении острых гнойно-воспалительных заболеваний придаточного аппарата глаза в качестве стимуляторов лимфатического дренажа при воздействии через околоушную клетчатку.

Список использованной литературы.

1. Справочник по клинической лимфологии / под редакцией С.У. Джумабаева. – Ташкент, Ибн Сино. – 1999. – 325 с.

2. Regional Lymphatic Therapy / Edited by Jumabaev S.U., Khakimov V.A.– PIEAS. Islamabad, 1998. – 314 p.

3. Хакимова З.К. Применение региональной лимфатической антибиотикотерапии в лечении гнойно-воспалительных заболеваний глаза и его придатков / З.К. Хакимова, Х.М. Комилов, В.А. Хакимов //матер. научн.-практ. конф. «Актуальные вопросы современной медицины» – Ташкент, 2002. – с.34-35.

ИММУНОГИСТОХИМИЧЕСКОЕ ИССЛЕДОВАНИЕ МАРКЕРОВ РЕЦЕПТИВНОСТИ ЭНДОМЕТРИЯ У ПАЦИЕНТОК С МАТОЧНЫМ БЕСПЛОДИЕМ ПРИ ГИПОПЛАЗИИ ЭНДОМЕТРИЯ

Царева Н.В.,
Республиканский научно-практический центр «Мать и дитя»
Республика Беларусь, Минск
Анфиногенова Е.А.
Белорусский государственный медицинский университет
Республика Беларусь, Минск

Выполнен анализ результатов комплексного иммуногистохимического исследования биопсии эндометрия с использованием первичных антител к рецептору эстрогена α, к рецептору прогестерона, интегрину αvβ3, лейкемия ингибирующего фактора, гену NOXA10 и маркеру ЭМСК SUSD2. Результаты данного исследования позволяют прогнозировать возможность наступления беременности и таким образом проводить целенаправленный отбор пациенток для лечения бесплодия.

Ключевые слова: иммуногистохимические исследования; рецептивность эндометрия; маточное бесплодие; гипоплазия эндометрия

IMMUNOHISTOCHEMICAL RESEARCH OF ENDOMETRIAL RECEPTIVITY MARKERS IN PATIENTS WITH UTERINE INFERTILITY WITH ENDOMETRIAL HYPOPLASIA

Tsareva. N.
State Republican Scientific and Practical Center «Mother and Child»
Belarus, Minsk
Anfinogenova E.A.,
Belorussian State Medical University,
Belarus, Minsk

The analysis of a complex immunohistochemical research of endometrial biopsy using primary antibodies to the estrogen receptor α, progesterone receptor, integrin avß3, leukemia inhibitory factor, NOXA10 gene and the EMSC marker SUSD2 was performed.The results of this research make it possible to predict the possibility of pregnancy and thus carry out a targeted selection of patients for the treatment of infertility.

Key words: immunohistochemical studies; endometrial receptivity; uterine infertility; endometrial hypoplasia.

Актуальность

Определение иммуногистохимических (ИГХ) маркеров рецептивности эндометрия позволяет прогнозировать возможность наступления беременности и таким образом проводить целенаправленный отбор пациенток для лечения бесплодия. В клинической практике для определения рецептивности

эндометрия наиболее часто проводится исследование ИГХ экспрессии рецепторов к эстрогенам и прогестерону и их соотношения, лейкемия ингибирующего фактора (LIF), интегрина αvβ3 и гена NOXA10. Комплексного ИГХ исследования экспрессии перечисленных маркеров в различных слоях эндометрия при его гипоплазии (ГЭ) ранее не проводилось. Кроме этого, наше внимание привлек поверхностный маркер эндометриальных мезенхимальных стволовых клеток (ЭМСК) SUSD2 (суши домен). Известно, что SUSD2 используется для выделения ЭМСК из ткани эндометрия, а сами ЭМСК играют важную роль в регенерации эндометрия и формировании его рецептивности [1]. Локальная экспрессия SUSD2 в эндометрии женщин с ГЭ и маточным бесплодием (МБ) также ранее не исследовалась.

Цель исследования - разработка новых подходов для комплексной ИГХ оценки состояния рецептивности эндометрия у пациенток с МБ при ГЭ.

Материалы и методы исследования. Выполнен анализ результатов комплексного ИГХ исследования данных биопсии эндометрия у 92 женщины. Все обследованные были разделены на 3 группы: 1) пациентки с ГЭ, у которых стандартная терапия по протоколам МБ (гормональная и/или ЭКО) не дала результата (основная группа) – 53 женщины; 2) пациентки, страдавшие МБ при ГЭ, у которых после стандартной терапии наступила беременность (группа сравнения) – 16 женщин; 3) соматически здоровые фертильные женщины (контрольная группа) – 23 женщины.

Все обследованные были в возрасте от 19 до 43 лет. Их средний возраст в основной группе, группе сравнения и контрольной группах составлял 36,8 (34,0;41,0) лет, 36,6 (32,0;42,0) и 36,2 (32,0;39,0) лет соответственно. Достоверных различий по возрасту в группах не выявлено.

Всем женщинам на 20 - 22 день менструального цикла выполнялась пайпель-биопсия эндометрия. В работе использован также архивный материал пайпель-биопсий эндометрия пациенток, страдавших МБ при ГЭ и здоровых фертильных женщин, предоставленный УЗ «Городское клиническое патологоанатомическое бюро» г. Минска за период с 01.07.2018 г. по 30.09.2020 г.

Биопсийный материал после дополнительной фиксации в течение 24 часов в 10%-ном нейтральном формалине в автоматическом режиме обрабатывался по стандартной (спирты-ксилол-парафиновая среда) методике с использованием гистопроцессора карусельного типа Leica TP 1020. Образцы эндометрия заливали в парафиновую среду и с парафиновых блоков делали срезы толщиной 3 мкн. Тестирование методик и ИГХ-окрашивание биопсийного материала эндометрия с целью последующего анализа картины экспрессии биомолекулярных маркеров проводили с использованием первичных антител фирм BioGenex (США) к рецептору эстрогена α (ERα), Leica BioSystems Inc. (США) к рецептору прогестерона (PR), интегрину αvβ3 (Gene Tex, США), LIF (Novus Biologicals, США), гену NOXA10 (Abbexa Ltd,

Англия) и маркеру ЭМСК SUSD2 (Abcam, Англия). В качестве системы визуализации использовали комплекс вторичных антител Uno Vue в соответствии со спецификациями производителя (DBS, США), в качестве хромогена - диаминобензидин (DAB). Для морфометрического исследования микропрепараты сканировали, а затем проводили оценку 4 полей зрения, соответствующих объективу х 20 с разрешением 1920х1080 пикселей микроскопа Leica с цифровой камерой Levenhuk C-Series. В процессе программного анализа экспрессии изучаемых маркеров в железах и строме эндометрия – интенсивность коричневой окраски (продуктов реакции ДАБ-хромогена) измерялась Aperio Image Scope автоматически и разделялась на 3 уровня интенсивности и негативную реакцию. Результат программной оценки интенсивности экспрессии имел обратную взаимосвязь с данными визуальной оценки.

Статистическую обработку результатов проводили при помощи пакетов статистических программ Statistica10.0. Данные описательной статистики указывали в виде медианы (Me) и квартилей. Для сравнения двух выборок применяли двусторонний тест Манна–Уитни. Взаимосвязь между показателями определяли при помощи непараметрического коэффициента ранговой корреляции Спирмена. Нулевую гипотезу о равенстве выборок отвергали при $p < 0,05$.

Полученные результаты. Экспрессия рецепторов для прогестерона (PR) и эстрагеновых рецепторов альфа (ERα) определялась как в клетках стромы, так и в железистых клетках эндометрия. По нашим данным, в подгруппах пациенток с тонким эндометрием экспрессия ERα в строме и в железах была статистически значимо более выражена, чем в эндометрии женщин контрольной группы. Особый интерес для прогнозирования беременности у пациенток с ГЭ могут представлять различия в экспрессии рецепторов к половым гормонам в эндометрии в основной группе и группе сравнения. Статистически значимые различия выявлены только для экспрессии ERα в строме эндометрия: 0,01 (0,00; 0,05) против 0,13 (0,03; 0,29), $p = 0,00006$. Считается, что снижение количества ЭRα в эндометрии является сигналом для активации многих генов, ответственных за обеспечение рецептивности эндометрия [2].

Отмечена статистически значимая разница в экспрессии интегрина αvβ3 в строме и железах эндометрия у пациенток с ГЭ в основной группе 0,02 (0,01; 0,07) против 0,01 (0,01; 0,03), $p = 0,042$ и 0,05 (0,01; 0,15) против 0,02 (0,01; 0,03) $p = 0,007$ в группе сравнения, соответственно. По нашим данным, в фазе секреции экспрессия этого гликопротеина в железах значительно превышала аналогичные значения в строме эндометрия во всех обследованных группах. Выявленные статистически значимые различия в экспрессии интегрина αvβ3 в железах пациенток, у которых стандартная терапия (гормональная и/или ЭКО) не дала результатов, и пациенток группы

сравнения (p=0,047), а также здоровых фертильных женщин (p=0,00005) позволяют рекомендовать данный маркер для использования в качестве одного из прогностических критериев возможной беременности при МБ у пациенток с ГЭ.

Величина ИГХ экспрессии LIF в строме и в железистом слое эндометрия статистически значимо не отличалось во всех группах обследованных женщин. Нами выявлено статистически значимое (p <0,05) снижение экспрессии LIF в строме и железах эндометрия у пациенток с МБ и ГЭ: 0,16 (0,07; 0,32) и 0,17 (0,04; 0,30) против 0,215 (0,11; 0,34) и 0,27 (0,17; 0,41) в контрольной группе. Более выраженное снижение экспрессии LIF пациенток с ГЭ по сравнению с данными контрольной группы здоровых женщин может быть одной из причин МБ. Однако мы не выявили статистически значимых различий в экспрессии LIF в обеих слоях эндометрия пациенток основной группы и группы сравнения.

Экспрессия гена NOXA10 в железах была статистически значимо выше аналогичных данных в строме эндометрия во всех группах обследованных женщин. У пациенток с тонким эндометрием и бесплодием как в железах, так и в строме эндометрия ген NOXA10 присутствовал в достоверно большем количестве, чем в железах и строме женщин контрольной группы: 0,75 (0,56; 0,91) и 0,44 (0,25; 0,56) против 0,58 (0,38; 0,70) и 0,30 (0,21; 0,35) соответственно, p = 0,000. Экспрессия гена NOXA10 в железах и строме эндометрия пациенток основной группы также статистически значимо отличалась от аналогичных данных группы сравнения: 0,86 (0,65; 0,94) и 0,58 (0,39; 0,74), p = 0,0072.

В доступной литературе мы не нашли данных, характеризующих величину экспрессии SUSD2 в железах и строме эндометрия у женщин с ГЭ. В нашем исследовании величина экспрессии SUSD2 в железах и строме эндометрия пациенток с ГЭ, страдающих МБ, была значительно меньше, чем у женщин контрольной группы: 0,05 (0,01; 0,11) и 0,02 (0,01;0,09) против 0,41 (0,24; 0,55) и 0,16 (0,09;0,26), p <0,000. Установлены статистически значимые различия в величине экспрессии SUSD2 в железах и строме эндометрия пациенток основной группы с аналогичными данными в группе сравнения (0,11 (0,02; 0,22) и 0,06 (0,01; 0,12) соответственно), p = 0,048 – 0,011. Характерно, что в строме всех пациенток с ГЭ, как и у фертильных женщин контрольной группы, маркер ЭМСК SUSD2 выявлялся преимущественно вблизи сосудов (рис. 1).

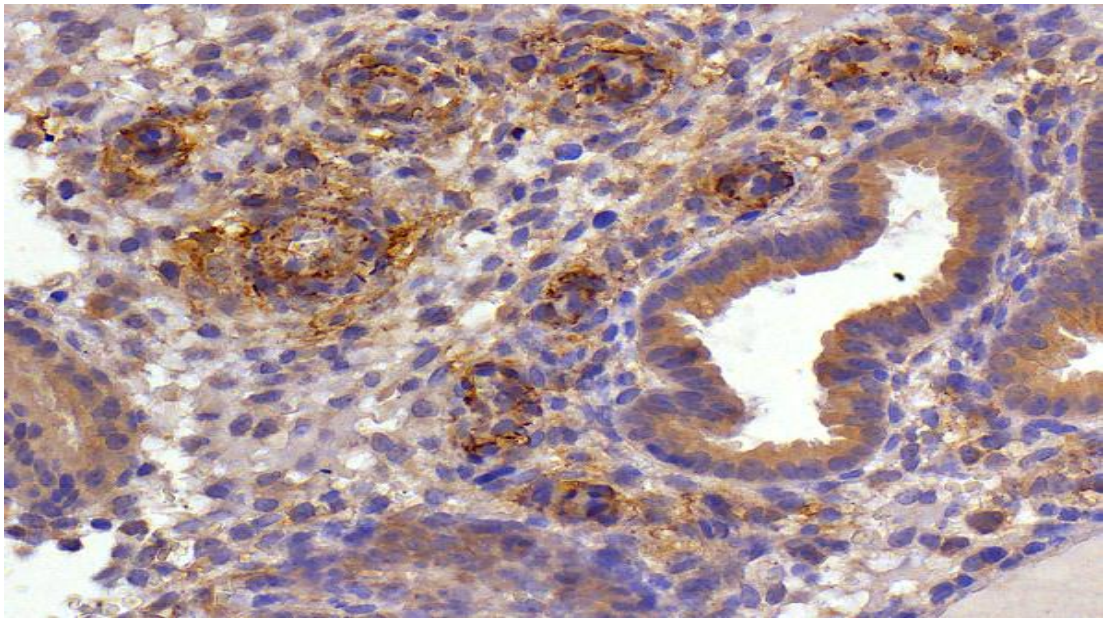

Рисунок 1 - Расположение ЭМСК около сосудов стромы (иммуногистохимическое окрашивание с антителами к SUSD2 ЭМСК, хромоген DAB, контроокрашивание гематоксилином Майера – ув. х200)

Заключение

У женщин с ГЭ, по сравнению с контрольной группой здоровых женщин, отмечается увеличение ИГХ экспрессии ERα в железах и гена NOXA10 в железах и строме эндометрия, снижение экспрессии LIF и поверхностного маркера ЭМСК SUSD2 - как в железах, так и в строме эндометрия. Для экспрессии SUSD2 в строме эндометрия характерно периваскулярное размещение. При сравнении ИГХ экспрессии маркеров рецептивности в эндометрии пациенток основной группы с аналогичными данными группы сравнения, отмечено относительное снижение экспрессии ERα в строме эндометрия, интегрина αvβ3 в железах эндометрия, а гена NOXA10 и поверхностного маркера ЭМСК SUSD2 - как в железах, так и в строме эндометрия.

Литература

1. Masuda, H. A novel marker of human endometrial mesenchymal stem-like cells /H. Masuda, S.S. Anwar, H.J. Bühring, J.R. Rao, C.E. Gargett //Cell Transplant. - 2012. - Vol. 21. - P. 2201-2214.

2. Крылова, Ю.С. Иммуногистохимические критерии имплантационной восприимчивости эндометрия /Ю.С. Крылова, Ю.Н. Шарфи // Молекулярная медицина. – 2014. – № 5. – С. 24–28.

ХАРАКТЕРИСТИКА ЭКСПРЕССИИ МАТРИКСНОЙ МЕТАЛЛОПРОТЕИНАЗЫ-2 ПРИ НЕМЕЛКОКЛЕТОЧНОМ РАКЕ ЛЕГКОГО

Шепетько М.Н., Захарова В.А., Карапетян Г.М., Щаюк А.Н.
УО «Белорусский государственный медицинский университет», Беларусь, Минск

Были изучены особенности экспрессии ММР-2 при немелкоклеточном раке легкого. Авторами исследования установлено, что площадь и интенсивность эпителиальной экспрессии ММР-2 в альвеолярном и бронхиальном эпителии на отдалении от опухоли была сопоставима или ниже таковой в первичных очагах как аденокарциномы, так и плоскоклеточного рака легкого, а также имела тенденцию к увеличению экспрессии маркера при снижении степени дифференцировки опухоли и в позитивных к опухоли лимфоузлах. Корреляционный анализ гистологических и иммуногистохимических признаков у пациентов с НМРЛ выявил прямую взаимосвязь уровней экспрессии ММР-2 с клинической стадией НМРЛ, степенью дифференцировки опухоли, наличием и размером лимфогенных метастазов, числом пораженных лимфоузлов, наличием интрапульмональных метастазов.

***Ключевые слова**: матриксная металлопротеиназа-2, немелкоклеточный рак легкого, экспрессия, прогноз*

METALLOPROTEINASE-2 EXPRESSION IN NON-SMALL CELL LUNG CANCER

Shapetska M., Zakharava V., Karapetyan G., Shchayuk A.
Belarusian State Medical University, Belarus, Minsk

The MMP-2 expression in non-small cell lung cancer (NSCLC) was studied. The authors found that the area and intensity of MMP-2 expression in the alveolar and bronchial epithelium at a distance from the tumor was comparable or lower than that in the primary foci of both adenocarcinoma and squamous cell lung cancer, and also tended to increase the expression of this marker with a decrease in the degree tumor differentiation and in tumor-positive lymph nodes. Correlation analysis of histological and immunohistochemical features in patients with NSCLC revealed a direct relationship between MMP-2 expression levels and the clinical stage of NSCLC, the degree of tumor differentiation, the presence and size of lymphogenous metastases, the number of affected lymph nodes, and the presence of intrapulmonary metastases.

***Keywords**: matrix metalloproteinase-2; non-small cell lung cancer; expression; prognosis*

Актуальность: в течение последних десятилетий рак легкого являлся одним из самых распространенных злокачественных новообразований в мире. В Беларуси ежегодно регистрируется около 4 тыс. новых случаев [1]. Механизмы опухолевой прогрессии немелкоклеточного рака легкого (НМРЛ), равно как и большинства других опухолей, включают потерю эпителиальными клетками адгезии, миграцию, лежащую в основе инвазивного роста и метастазирования, опухолевую эмболию, экстравазацию и формирование метастатического центра. Каждая фаза метастатического каскада требует от опухолевой клетки способности к выживанию и определенных коммуникативных свойств; каждую фазу проходит только часть опухолевых клеток, и лишь немногие из них достигают отдаленных органов и тканей [2].

В процессе метастазирования опухолевые клетки включаются в ряд взаимодействий с экстрацеллюлярным матриксом, и непосредственно, с его протеинами – матриксными металлопротеиназами (MMPs). Некоторые из металлопротеиназ, такие как MMP-1, MMP-2, MMP-9, MMP-10, MMP-11, MMP-13, практически не экспрессируются в физиологических условиях, но при развитии патологического процесса (воспаление, опухолевый процесс, повреждение ткани и т. д.) наблюдается увеличение уровня их экспрессии, и они начинают активно участвовать в процессах ремоделирования стромы. В настоящее время доказано участие представителей металлопротеиназ (MMP-2, MMP-9, MMP-14) в регуляции ангиогенеза [3, 4], их уровни позитивно коррелируют с вероятностью метастазирования и считаются весомым прогностическим фактором [5].

Цель: установить особенности экспрессии MMP-2 при немелкоклеточном раке легкого.

Материалы и методы исследования: проанализирован архивный материал лоб- и билобэктомий, а также пневмонэктомий 32 случаев НМРЛ за период 2014-2018 гг. Для морфометрического анализа выполняли сканирование препаратов, окрашенных моноклональными антителами к MMP-2 (1:100) с использованием цифрового слайд-сканера MoticEasyScan с последующим программным анализом изображений с AperioImageScope v12.4.0.5043. Статистический анализ данных выполнен с использованием Statistica 10.0, $p<0.05$.

Полученные результаты: экспрессия MMP-2 в группах пациентов с НМРЛ выявлялась в виде цитоплазматического и мембранного окрашивания опухолевых клеток, альвеолярного и бронхиального эпителия, клеток воспалительного инфильтрата, фибробластов и эндотелия.

Программный анализ уровней экспрессии MMP-2 выявил статистически значимо более высокие параметры позитивности и интенсивности экспрессии маркера в группах плоскоклеточного рака и немуцинозной аденокарциномы легкого по сравнению с группой контроля ($U=2105$ и $=1504$, $p<0,0001$). При визуальной и программной оценке экспрессии MMP-2 в очагах

аденокарциномы легкого площадь и интенсивность эпителиальной экспрессии маркера имела тенденцию к увеличению при повышении грейда опухоли, а площадь участков с высокой и умеренной экспрессией ММР-2 повышалась в позитивных к опухоли лимфоузлах (U=1106 p<0,0001) по сравнению с таковой в очагах первичной инвазивной немуцинозной аденокарциномы легкого. В очагах плоскоклеточного рака легкого площадь и интенсивность эпителиальной экспрессии ММР-2 увеличивалась в позитивных к опухоли лимфоузлах (U=1204 p<0,0001) по сравнению с очагами первичной опухоли, а также площадь экспрессии ММР-2 коррелировала со степенью дифференцировки опухоли (ρ=0,38 p<0,05).

Корреляционный анализ морфологических признаков и параметров экспрессии ММР-2 у пациентов с НМРЛ выявил прямую взаимосвязь уровней экспрессии ММР-2 с клинической стадией НМРЛ (ρ=0,14 p<0,05), степенью дифференцировки опухоли (ρ=0,38 p<0,05), наличием (ρ=0,28 p<0,05) и размером лимфогенных метастазов (ρ=0,80 p<0,05), числом пораженных лимфоузлов (ρ=0,15 p<0,05), наличием интрапульмональной диссеминации (ρ=0,23 p<0,05). Также выявлено, что увеличение площади стромальной экспрессии ММР-2 было ассоциировано с вероятностью развития рецидива (ρ=0,17 p<0,05), а увеличение интенсивности эпителиальной экспрессии с сокращением времени до прогрессирования НМРЛ (ρ=0,34 p<0,05).

Заключение: установлены особенности экспрессии ММР-2 в группах пациентов с плоскоклеточным раком и различными гистологическими паттернами инвазивной немуцинозной аденокарциномы легкого. Площадь и интенсивность эпителиальной экспрессии ММР-2 в альвеолярном и бронхиальном эпителии на отдалении от опухоли была сопоставима или ниже таковой в первичных очагах как аденокарциномы, так и плоскоклеточного рака легкого, а также имела тенденцию к увеличению экспрессии маркера при снижении степени дифференцировки опухоли и в позитивных к опухоли лимфоузлах. Корреляционный анализ гистологических и иммуногистохимических признаков у пациентов с НМРЛ выявил прямую взаимосвязь уровней экспрессии ММР-2 с клинической стадией НМРЛ, степенью дифференцировки опухоли, наличием и размером лимфогенных метастазов, числом пораженных лимфоузлов, наличием интрапульмональных метастазов.

Список литературы.

1. Статистика онкологических заболеваний в Республике Беларусь (Белорусский канцер-регистр) / А. Е. Океанов [и др.]; под ред. О. Г. Суконко. – Минск : РНПЦ ОМР им. Н. Н. Александрова, 2017. – 286 с.

2. Matrix metalloproteinase and its drug targets therapy in solid and hematological malignancies: an overview / A. K. Chaudhary [et al.] // Mutat. Res. – 2013. – Vol. 753, № 1. – P. 7–23.

3. Kessenbrock, K. Matrix metalloproteinases: regulators of the tumor microenvironment / K.Kessenbrock, V. Plaks, Z. Werb // Cell. – 2010. – Vol. 141, №1. – P. 52-67.

4. Krstic, J. Transforming growth factor-beta and matrix metalloproteinases: functional interactions in tumor stroma-infiltrating myeloid cells / J. Krstic, J.F. Santibanez // Scientific World Journal. – 2014. – Vol. 2014. – e.521754.

5. Increased expression of matrix metalloproteinase-2 (MMP-2) predicts tumour recurrence and unfavourable outcome in non-small cell lung cancer / T. Leinonen [et al.] // Histol Histopathol. – 2008. – Vol. 23, №6. – P. 693-700.

ПРОГНОСТИЧЕСКАЯ ОЦЕНКА УРОВНЯ ЭКСПРЕССИИ CYCLIN D1 В РАКЕ ШЕЙКИ МАТКИ

Шиман О.В., Басинский В.А.

УО «Гродненский государственный медицинский университет», Беларусь, Гродно

Была изучена экспрессия Cyclin D1 в плоскоклеточном раке шейки матки с разным биологическим потенциалом новообразования. Авторами исследования установлено, что более высокие уровни ядерной экспрессии Cyclin D1 ассоциированы с неблагоприятной стадией pT и с более высоким грейдом карциномы шейки матки. Более высокая ядерная экспрессия и более высокое паренхиматозно-стромальное соотношение позитивности Cyclin D1 связаны с лучшей свободной безрецидивной 5-летней выживаемостью.

***Ключевые слова**: рак шейки матки; cyclin D1; иммуногистохимия; выживаемость*

PROGNOSTIC EVALUATION OF CYCLIN D1 EXPRESSION LEVEL IN CERVICAL CANCER

Shiman O., Basinsky V.

Grodno State Medical University, Belarus, Grodno

The expression of Cyclin D1 was studied in squamous cell carcinoma of the cervix with different biological potential of the neoplasm. The authors found that higher levels of nuclear expression of Cyclin D1 are associated with an unfavorable stage of RT and with a higher grade of cervical carcinoma. Higher nuclear expression and higher parenchymal-stromal ratio of Cyclin D1 positivity are associated with better disease-free 5-year survival.

***Keywords**: cervical cancer; cyclin D1; immunohistochemistry; survival*

Актуальность: cyclin D1 относится к регуляторам клеточного деления, экспрессируется только в клетках, входящих в синтетическую фазу, после чего в норме происходят дифференцировка и функциональное вызревание клетки [1]. Вместе с тем, при опухолях различного генеза установлено, что повышенная продукция Cyclin D1 способствует инициации клеточного деления, коррелирует с большей частотой метастазирования опухолей и худшей выживаемостью больных т.е. избыточная экспрессия Cyclin D1 является предиктором плохого прогноза [2, 3]. Другая часть исследований показали, что избыточная экспрессия Cyclin D1 является хорошим прогностическим фактором, особенно для эстроген-позитивных пациентов, в некоторых условиях Cyclin D1 может вызывать остановку роста вместо прогрессирования клеточного деления [4, 5]. Неоднородными являются данные о прогностической роли определения характера экспрессии Cyclin D1 в плоскоклеточном раке шейки матки. В целом, несмотря на то, что

исследования, посвященные экспрессии Cyclin D1 при раке шейки матки, ведутся уже давно, подобного рода работ крайне мало, и они носят противоречивый характер. Поэтому оценка экспрессии иммуногистохимического маркера Cyclin D1 при раке рака шейки матки представляется нам крайне актуальной.

Целью исследования: оценка уровня экспрессии Cyclin D1 в плоскоклеточном раке шейки матки с разным биологическим потенциалом новообразования.

Материал и методы исследования: материалом для исследования стали 72 случая инвазивного плоскоклеточного рака шейки матки пациенток, прооперированных в Гродненской университетской клинике в 2006-2014 гг. При анализе онкоспецифической выживаемости исключались случаи, в которых летальность была обусловлена причинами, не связанными с новообразованием. Изучались данные канцер-регистра, журналы регистрации биопсийного и операционного материала Гродненского областного клинического патологоанатомического бюро, а также архивный материал резецированного рака шейки матки. Из парафиновых блоков изготавливались гистологические срезы, которые окрашивались гематоксилином и эозином по стандартной методике. Срезы были отсканированы при помощи гистологического сканера Pannoramic MIDI (3DHistech) и таким образом были получены виртуальные препараты. На их основе выбирались репрезентативные споты микроматриц (3 спота диаметром по 1,5 мм. из каждого блока). Гистологические матрицы были изготовлены при помощи автоматической системы TMAGrandMaster (Sysmex). Иммуногистохимическое (ИГХ) исследование выполнено с использованием антител Cyclin D1 по следующей методике: депарафинизация, гидратация и открытие антигенных детерминант путем вываривания в буфере Tris/EDTA, pH 9 (EnVisionFLEXTargetRetrievalSolution, HighpH) в аппарате PTLink в течение 20 минут при температуре 97°C. Далее препараты были охлаждены в промывочном буфере (буфер TBScTween 20); ИГХ-реакции выполнены в аппарате AutostainerLink 48 с использованием системы для визуализации EnVisionFLEX+, Mouse, HighpH (Link) (DakoCytomation, nrkat. K8002). Препараты были смонтированы посредством аппарата Coverslipper синтетической смолой SUB-X Mounting Medium. Проводились положительные и отрицательные контрольные реакции. Для количественной оценки результатов ИГХ-реакции микрофотографии гистологических срезов импортировались в среду компьютерной программы AperioImageScope, где оценивался показатель “позитивность” в максимально возможном количестве полей зрения по стандартному алгоритму подсчёта позитивных пикселей “PositivePixelCountv9”. Оценка позитивности проводилась как в строме, так и в паренхиме (показатели Cyc D1 pos str и Cyc D1 pos par, соответственно). Для анализа была учтена и общая позитивность (как в строме, так и в паренхиме –

показатель Cyc D1 pos). Ядерная экспрессия циклина Д1 в опухолевой паренхиме оценивалась отдельно путем ручного подсчета количества окрашенных клеточных ядер и нахождения их процентного соотношения к общему числу ядер (показатель Cyc D1%). Кроме того, на основании показателей позитивности в строме и паренхиме было вычислено ее паренхиматозно-стромальное соотношение (показатель Cyc D1 par/str). Для статистического анализа использовался непараметрический корреляционный тест Спирмена с определением коэффициента корреляции (r_s) и уровня статистической значимости (p).

Полученные результаты: в исследованных случаях мы наблюдали два паттерна окрашивания Cyclin D1: ядерный (51 случай – 71%) и ядерно-цитоплазматический (8 случаев – 11%). В 18% случаев окрашивание отсутствовало вовсе. Ядерное окрашивание в 44 случаях (86%) было слабоинтенсивным, а в 7 случаях (14%) – умеренноинтенсивным, высокоинтенсивного окрашивания не отмечено. Окрашивание цитоплазмы всегда было слабоинтенсивным. Интересной особенностью Cyclin D1 являлось то, что маркер часто демонстрировал тенденцию к окрашиванию клеток опухолевой паренхимы в зоне контакта со стромой, игнорируя центральные участки паренхимы (рис. 1). Это может указывать на влияние стромального компонента на его экспрессию.

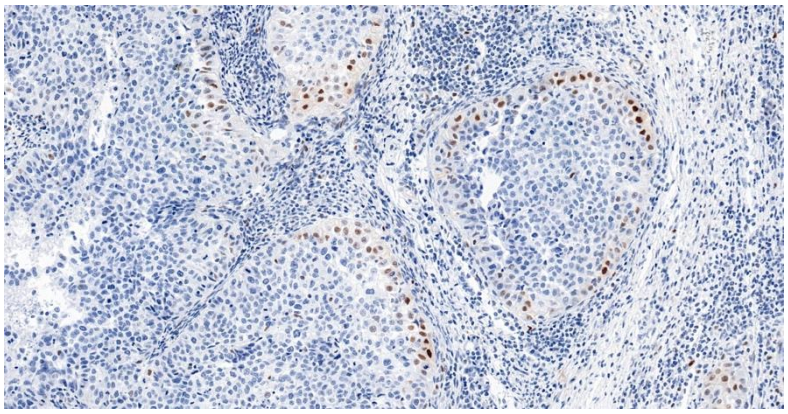

Рисунок 1. – ядерная экспрессия Cyclin D1 в раке шейки матки: ИГХ-маркер декорирует краевые клетки опухолевых гнезд (ув. ×200).

Корреляционный анализ между показателями экспрессии Cyclin D1 и клинико-морфологическими параметрами рака шейки матки показал отсутствие каких-либо взаимосвязей (уровень статистической значимости p значительно больше 0,05), за исключением тех, которые приведены в таблице 1.

Таблица 1. - результаты анализа взаимосвязи экспрессии Cyclin D1 с клинико-морфологическими параметрами рака шейки матки методом Спирмена

Корреляции экспрессии циклина Д1 с клинико-морфологическими параметрами рака шейки матки	rs	p
Cyc D1 pos & pT	0,22	0,06
Cyc D1 pos par & pT	0,22	0,06
Cycl D1 % & pT	0,25	0,037
Cycl D1 par/str & 5-летняя св. безрец. выж.	0,28	0,015
Cycl D1 % & 5-летняя св. безрец. выж.	0,23	0,049
Cycl D1 % & грейд	0,29	0,015
Cyc D1 par/str & грейд	0,22	0,065
Cyc D1 pos par & грейд	0,2	0,08
Cyc D1 pos & грейд	0,2	0,09

Примечание: r_s – коэффициент корреляции Спирмена, p – уровень статистической значимости (приведены лишь статистически значимые связи и связи на уровне статистической тенденции).

Данные, приведенные в таблице 1, кажутся противоречивыми. Общая позитивность Cyclin D1 в опухоли и позитивность его в паренхиме показали положительную корреляцию со стадией pT на уровне статистической тенденции, в то время как ядерная экспрессия показала статистически значимый уровень p. Это говорит о том, что именно ядерная экспрессия Cyclin D1 вносит вклад в формирование этих связей. С этим хорошо согласуется и прямая корреляционная связь между экспрессией Cyclin D1 и грейдом рака шейки матки – более высокий грейд ассоциирован с более высокой экспрессией маркера. При этом имеет место полностью аналогичная закономерность: именно ядерная экспрессия ответственна за наличие данных связей. Интересным фактом, однако, является то, что ядерная экспрессия Cyclin D1 была ассоциирована с лучшей свободной безрецидивной 5-летней выживаемостью. Однако следует учитывать, что аналогичной связи между Cyclin D1 и 3-летней, а также 1-летней свободной безрецидивной выживаемостью не было, что свидетельствует о том, что экспрессия Cyclin D1 играет свою роль скорее на более поздних сроках течения болезни. Возможно, это связано с включением других факторов в регуляцию опухолевой прогрессии и метастазирования. Весьма вероятно, что эти регуляторные сигналы начинают поступать со стороны стромы. На это косвенно указывает наличие прямой корреляции между свободной безрецидивной 5-летней выживаемостью и паренхиматозно-стромальным коэффициентом позитивности Cyclin D1 при отсутствии подобных связей в отношении других показателей позитивности данного маркёра. Хотя очевидно, что и здесь основной вклад в

формирование данного соотношения вносит ядерная экспрессия Cyclin D1, но, по-видимому, она может уравновешиваться его стромальной экспрессией (например, циклин-опосредованная индукция ускорения пролиферации стромальных элементов и, как следствие, сдерживание опухолевого роста). Это хорошо согласуется с краевой декорацией гнезд опухолевых клеток Cyclin D1, наблюдаемой на ИГХ-микропрепаратах.

Выводы:

1. Экспрессия Cyclin D1 связана с такими морфологическими параметрами рака шейки матки, как стадия pT и грейд – более высокие уровни ядерной экспрессии Cyclin D1 ассоциированы с неблагоприятной стадией pT и с более высоким грейдом.

2. Более высокая ядерная экспрессия и более высокое паренхиматозно-стромальное соотношение позитивности Cyclin D1 связаны с лучшей свободной безрецидивной 5-летней выживаемостью.

Список литературы:

1. Aberrant expression of cyclin D1 is associated with poor prognosis in early stage cervical cancer of the uterus / D.S. [et al.] // Bae Gynecol Oncol. – 2001. – Vol. 81(3). – P. 341-7.

2. Cyclin D1 (CCND1) G870A polymorphisms and cervical cancer susceptibility: a meta-analysis based on ten case-control studies / Yongfu Wu [et al.] // Meta-Analysis Tumour Biol . – 2014. – Vol. 35(7). – P. 6913-8.

3. Expression and clinical significance of Pin1 and Cyclin D1 in cervical cancer cell lines and cervical epithelial tissues [Article in Chinese] / Hong-Yu Li [et al.] // Ai Zheng. – 2006. – Vol. 25(3). – P.367-72.

4. Impact of Cyclin D1 deregulation in HPV-mediated squamous intraepithelial lesions based on cell spots analysis / G. Metaxas [et al.] // J BUON. – 2020. – Vol. 25(2). – P.792-796.

5. Little. L. Cyclin D1 immunoreactivity in normal endocervix and diagnostic value in reactive and neoplastic endocervical lesions / L. Little, J. Colin, S. Reid. // Mod Pathol. – 2010. – Vol. 23(4). – P. 611-8.

ЭКСПРЕССИЯ МАТРИКСНЫХ МЕТАЛЛОПРОТЕИНАЗ И РЕЦЕПТОРОВ АНДРОГЕНОВ ПРИ СЕРОЗНОМ РАКЕ ЯИЧНИКОВ

Шульга А.В., Савоневич Е.Л.
УО «Гродненский государственный медицинский университет», Беларусь, Гродно
Маршалек А.
Познанский медицинский университет им. Кароля Марцинковского, Польша, Познань

Были изучены экспрессия матриксных металлопротеиназ и рецепторов андрогенов при наследственном и спорадическом серозном раке яичников. Авторами исследования установлено, что наличие мутаций в гене BRCA1 чаще определялось в группе с отдаленными метастазами на момент постановки диагноза, низкой степенью дифференцировки первичной опухоли; высокая экспрессия MMP-2, MMP-9 опухолевыми клетками была характерна для серозных новообразований яичников с агрессивным течением и высоким метастатическим потенциалом; экспрессия MMP-2 была выше в группе карцином высокой степени злокачественности, позитивных к рецепторам андрогенов.

***Ключевые слова**: рак яичников; матриксные металлопротеиназы; рецепторы андрогенов*

EXPRESSION OF MATRIX METALLOPROTEINASES AND ANDROGEN RECEPTORS IN SERIOUS OVARIAN CANCER

Shulga A.
Grodno State Medical University, Belarus, Grodno
Savonevich E.
Grodno State Medical University, Belarus, Grodno
Marszalek A.
Poznan University of Medical Sciences, Poland, Poznan

The expression of matrix metalloproteinases and androgen receptors were studied in hereditary and sporadic serous ovarian cancer. The authors found that the presence of mutations in the BRCA1 gene was more often determined in the group with distant metastases at the time of diagnosis, a low degree of differentiation of the primary tumor; high expression of MMP-2, MMP-9 by tumor cells was characteristic of serous ovarian neoplasms with an aggressive course and high metastatic potential; MMP-2 expression was higher in the group of high-grade androgen receptor-positive carcinomas.

***Keywords**: ovarian cancer; matrix metalloproteinases; androgen receptors*

Актуальность: рак яичников (РЯ) затрагивает значительную часть женского населения. Ежегодно в мире регистрируется более 200 тыс. новых случаев овариальных карцином и более 100 тыс. летальных исходов [1]. Данная патология является серьезной социально-медицинской проблемой, в том числе для Республики Беларусь, где заболеваемость за последние десятилетия увеличилась практически в 2 раза [2]. Перспективным разделом изучения новообразований яичников является определение прогностических критериев. Недостаточно изученной остается область раннего метастазирования и прогрессирования РЯ. Внедрение новых маркеров позволит оптимизировать диагностику и прогнозировать развитие опухоли. Молекулярно-генетический портрет рака яичников позволит реализовать персонифицированный подход к лечению [1, 2]. Согласно современной классификации, злокачественные карциномы яичников подразделены на опухоли низкой степени злокачественности (low-grade), при которых определяется высокая частота мутаций KRAS и BRAF, а мутации p53 отсутствуют, и высокой степени злокачественности (high-grade), характеризующиеся высоким уровнем неустойчивости генома и наличием мутантного p53 [3].

Матриксные металлопротеиназы (ММП) – семейство цинк-зависимых протеолитических ферментов, расщепляющие основные компоненты внеклеточного матрикса. Они играют важную роль, как в физиологических процессах, так и при патологии. Повышенная экспрессия данных ферментов наблюдается практически во всех злокачественных опухолях и, как правило, ассоциируется с агрессивным течением заболевания и неблагоприятным прогнозом [4, 5]. ММП-2 и ММП-9 гидролизуют коллаген IV типа (основной компонент базальных мембран), что способствует отделению эндотелиальных клеток от мембран с последующей их миграцией и участием в процессе ангиогенеза. ММП-2 и ММП-9 освобождают ряд факторов, связанных с соединительно-тканным матриксом, в частности ММП-9 высвобождает VEGF, который считается основным индуктором ангиогенеза.

В последнее десятилетие активно изучают роль уровня экспрессии ядерных рецепторов андрогенов (РА) в опухолях различных локализаций. РА экспрессируются во многих типах клеток, и было обнаружено, что передача сигналов андрогена/РА способствует метастазированию при некоторых злокачественных новообразованиях, включая РЯ [7, 8].

Сведения о важной роли ММП и AR в осуществлении инвазивного потенциала опухолей многих локализаций, а также противоречивость данных об их прогностической значимости при овариальных карциномах, диктует необходимость дальнейшего изучения данных маркеров [9,10].

Цель: оценить экспрессию MMP-2, MMP-9, AR при наследственных и спорадических серозных овариальных карциномах.

Материалы и методы исследования: материалом для исследования стали 79 случаев серозного РЯ, выявленных у женщин Гродненской области в

2008-2017 гг. в возрасте от 37 до 79 лет (средний возраст составил 53,3±10,8). Клинический анализ показал, что всем пациенткам проведена комплексная терапия, в которой использовались стандартные схемы химиотерапии, согласно имеющимся протоколам лечения. Клинические данные о женщинах получены из медицинской документации (истории болезни, амбулаторные карты) и канцер-регистра онкодиспансерного отделения УЗ «Гродненская университетская клиника». Распространенность опухолевого процесса оценивали в соответствии с классификацией FIGO. Всем женщинам проведено ДНК-тестирование. Определялись три основные наследственные мутации, ассоциированные с развитием РЯ: BRCA1 5382insC, BRCA1 4153delA, BRCA1 C61G. Источником ДНК были лейкоциты периферической крови. Изоляция ДНК из лейкоцитов проводилась с помощью соль-хлороформного метода. ДНК-тестирование выполняли методом мультиплексной полимеразной цепной реакции. У 41 из 79 женщин (52%) развитие РЯ было обусловлено наличием одной из трех мутаций в гене BRCA1, т.е. имело наследственный характер.

Для морфологической характеристики РЯ из архивных парафиновых блоков делались срезы толщиной 4 мкм, которые окрашивались гематоксилином и эозином с последующей реклассификацией и уточнением морфологических особенностей новообразований на основании критериев Международной гистологической классификации опухолей яичников [4]. Иммуногистохимическое исследование проводили по стандартной методике с использованием антител к MMP-2 (HPA001939, SIGMA ALDRICH), MMP-9 (Ab 58803, ABCAM), рецепторам андрогенов (клон AR 441, Thermo Fisher) и UltraVision LP Detection System (TL-015-HD) с определением положительных и отрицательных контрольных реакций.

Для оценки степени окрашивания с антителами использовалась программа Aperio Image Scope, автоматически измеряющая интенсивность окраски продуктов реакции DAB – хромогена. При оценке количества клеток в опухоли, экспрессирующих маркер, использовались программа WCIF ImageJ или ручной подсчет. Статистический анализ полученных данных проводили с помощью программы Statistica 10.0.

Полученные результаты: в ходе ретроспективного анализа операционно-биопсийного гистологического материала в ряде случаев изменены стадия заболевания, степень дифференцировки, что было обусловлено обнаружением в структуре опухоли новых морфологических признаков, а также новых клинических данных в связи с длительностью последующего наблюдения. При анализе 79 наблюдений овариальных карцином на основании общепринятых морфологических признаков выявлено, что во всех случаях имел место серозный гистологический тип. Основную часть составили низкодифференцированные аденокарциномы (63 случая), 15 – G2, 1 – G4. При гистологическом исследовании обнаруживались папиллярные, железистые и криброзные структуры, крупные гиперхромные и полиморфные

ядра иногда с четкими ядрышками. Для стромы серозных раков была характерна относительно высокая степень лимфоплазмоцитарной инфильтрации (57 случаев – 2 и 3 балла). Независимо от степени дифференцировки в новообразованиях определялись кровоизлияния и псаммомные тельца. Некроз не определялся в 11 опухолях. Метастазирование наблюдалось в пределах малого таза в матку и маточные трубы. Серозный рак преимущественно диссеминировал по брюшине, в сальник, относительно часто регистрировались отдаленные метастазы, в 39 случаях обнаружено поражение маточных труб (FIGO I – 3 наблюдения, FIGO II – 1, FIGO III – 64, FIGO IV – 11 случаев). Наличие мутаций в гене BRCA1 чаще определялось в группе пациентов с отдаленными метастазами ($p<0.05$) на момент постановки диагноза, низкой степенью дифференцировки первичной опухоли ($p<0.05$).

Иммуногистохимическая реакция с антителами к ММП выявлялась в цитоплазме опухолевых клеток, отдельных стромальных клетках в виде гомогенного или гранулярного окрашивания разной степени интенсивности. Низкая экспрессия ММР-2 была выявлена в 68% случаев, высокая − 32% новообразований яичников.

При анализе связей между экспрессией изученных маркеров и клинико-морфологическими признаками достоверные различия были получены для серозных карцином: при наличии регионарных метастазов экспрессия ММР-2 в клетках опухолей была значительно выше, а при наличии регионарных и отдаленных метастазов обнаружена стромальная гиперэкспрессия указанного маркера ($p<0.05$). Высокая экспрессия ММР-9 в опухолевых клетках была выявлена в 74% случаев, низкая − 26% новообразований яичников. При использовании теста Краскела-Уоллиса статистически значимые различия в выраженности экспрессии ММП-9 опухолевыми клетками не были выявлены. Повышение интенсивности и распространенности реакции с антителами к ММП-9 в стромальных клетках серозного РЯ чаще определялось в группе больных с наличием отдаленных метастазов ($p<0.01$) на момент постановки диагноза, низкой степенью дифференцировки первичной опухоли ($p=0.04$).

Ядерная экспрессия РА в опухолевых клетках была выявлена в 40% исследованных случаев. Установлено, что отсутствие экспрессии в опухоли РА взаимосвязано с возрастом установления диагноза. Наличие экспрессии РА имело место в более молодой возрастной группе ($p=0.11$).

При анализе взаимосвязи изученных маркеров было выявлено достоверное увеличение экспрессии ММП 2 и РА клетками опухоли в группе низкодифференцированных карцином ($p<0.05$).

Заключение: наличие мутаций в гене BRCA1 чаще определялось в группе с отдаленными метастазами на момент постановки диагноза, низкой степенью дифференцировки первичной опухоли.

Высокая экспрессия MMP-2, MMP-9 опухолевыми клетками была характерна для серозных новообразований яичников с агрессивным течением и высоким метастатическим потенциалом.

Экспрессия MMP-2 в опухолевых клетках была выше в группе РА позитивных новообразований высокой степени злокачественности.

Список литературы.

1. Siegel, R.L. Cancer statistics, 2020 / R.L. Siegel, K.D. Miller, A. Jemal // CA Cancer J Clin. – 2020. – Vol. 70. – P. 7-30.
2. Рак в Беларуси: цифры и факты. Анализ данных Белорусского канцер-регистра за 2010-2019 гг. / А.Е. [и др.]; под ред. С.Л. Полякова. – Минск: РНПЦ ОМР им. Н.Н. Александрова, 2020. – 298 с.
3. Low-grade serous ovarian cancer: A review / A. Kaldawy [et al.] // Gynecol Oncol. – 2016. – Vol. 16. – P. 320.
4. World health organization classification of tumors of female reproductive organs // R.J. Kurman [et al.] – IARS: Lyon, 2014. – 307 p.
5. Prognostic value of MMP-2 for patients with ovarian epithelial carcinoma: a systematic review and meta-analysis / H. Jia [et al.] // Ar. of Gyn. and Obst. – 2017. – Vol. 295. – P. 689-696.
6. Zhu, X.M. Association between matrix metalloproteinase polymorphisms and ovarian cancer risk: A meta-analysis and systematic review / X.M. Zhu, W.F. Sun // PLoS One. – 2017. – Vol. 12. – P. 1-14.
7. The role of the androgen receptor in ovarian cancer carcinogenesis and its clinical implications / H. Zhu [et al.] // Oncotarget – 2017. – Vol. 8, № 17. – P. 29395-29405.
8. Liu, C. Pathological and prognostic significance of matrix metalloproteinase-2 expression in ovarian cancer: a meta-analysis / C. Liu // Clinical and Experimental Medicine – 2016. – Vol. 16. – P. 375-382.
9. Expression of metalloproteinases MMP-2 and MMP-9 is associated to the presence of androgen receptor in epithelial ovarian tumors / F. Morales-Vásquez [et al.] // Journal of Ovarian Research. – 2020. – Vol. 295. – P. 1-10.
10. Androgen receptor expression is a biological marker for androgen sensitivity in high grade serous epithelial ovarian cancer / A. Elattar [et al.] // Gynecol Oncol. – 2012. – Vol. 124, iss. 1. – P. 142-147.

ПЕЧЁНОЧНАЯ ПАТОЛОГИЯ В СТУРКТУРЕ МАТЕРИНСКОЙ СМЕРТНОСТИ ПО РЕЗУЛЬТАТАМ ПАТОЛОГОАНАТОМИЧЕСКИХ ИССЛЕДОВАНИЙ

Эшбаев Э.А.
Ташкентская медицинская академия,
Республика Узбекистан

Были изучены роль заболеваний печени в структуре материнской смертности. Авторами исследования установлено, что жировой гепатоз по типу «гусиной» печени был гистологически типирован в 14 случаях, в 10 случаях - по типу ложно-мускатной печени, а в 1 случае не относящийся ни к одному из типов жирового гепатоза. В возрастных группах от 25 до 40 лет отмечалось превалирование случаев жирового гепатоза по типу «гусиной» печени в 2, 25 раза (9 случаев), чем по типу ложно-мускатной печени (4 случая).

***Ключевые слова**: жировой гепатоз, гестоз, HELLP-синдром*

LIVER PATHOLOGY IN THE STRUCTURE OF MATERNAL MORTALITY ACCORDING TO THE RESULTS OF PATHOLOGICAL ANATOMIC STUDIES

Eshbaev E.A.
Tashkent Medical Academy,
Republic of Uzbekistan

The role of liver diseases in the structure of maternal mortality was studied. The authors of the study found that fatty hepatosis of the "goose" liver type was histologically typed in 14 cases, in 10 cases - of the type of false nutmeg liver, and in 1 case not related to any of the types of fatty hepatosis. In the age groups from 25 to 40 years, there was a prevalence of cases of fatty hepatosis according to the type of "goose" liver by 2.25 times (9 cases) than according to the type of false nutmeg liver (4 cases).

***Key words**: fatty hepatosis, preeclampsia, HELLP-syndrome*

Актуальность. Проблема материнской смертности продолжает сохранять актуальность, поскольку уровень ее сохраняется на высоких цифрах, а структура причин свидетельствует о наличии резервов для ее снижения. К настоящему времени накоплен значительный опыт изучения патогенеза, диагностики и лечения отдельных видов патологии, относящихся к ведущим причинам материнских смертей. Так, исследования показывают возрастающую роль в причинах и высоком уровне материнской смертности гестоза, кровотечений,

Цель: изучить роль заболеваний печени в структуре материнской смертности.

Материал и методы. Материалом исследования стали данные 37 патологоанатомических вскрытий беременных, родильниц и рожениц, умерших в г. Ташкенте за период с 2007 по 2020 гг. Вскрытия выполнены в Республиканском патологоанатомическом центре Республики Узбекистан. Возраст женщин составил от 16 до 41 года, средний — 26,3±6,9 лет. Половина случаев материнских потерь пришлась на возрастную группу 20-29 лет. В первом триместре беременности умерло 6 (7%) женщин, во втором — 22 (25,6%), в третьем —41 (47,7%) и в послеродовом периоде — 17 (19,7%). Аутопсии беременных, родильниц и рожениц выполнялись по общепринятым методикам (Абрикосов А. И., 1948; Медведев И. И., 1969; Автандилов Г. Г., 1994), через 12-24 часа после констатации биологической смерти. При проведении патологоанатомических исследований придерживались принципов системного подхода [2, 3]: максимально полное вскрытие, тщательное макро- и микроскопическое исследование органов репродуктивной системы с прицельным изучением плацентарного ложа матки и т. д. Патологоанатомический диагноз формулировался комиссионно, с участием главных внештатных патологоанатомов городского и областного уровня. Каждый случай материнской смерти разбирался на лечебно-контрольных комиссиях, клинико-анатомических конференциях и на коллегиях по родовспоможению. При анализе причин материнской смерти, в соответствии с рекомендациями ВОЗ [1], использовали только первоначальные причины смерти, а также выделяли группы прямых и косвенных акушерских причин МС, прямых и косвенных акушерских причин МС.

Результаты исследования и обсуждение. При знакомстве с многочисленной литературой по данной проблеме обращает на себя внимание противоречивость сведений о характере поражения печени при HELLP-синдроме. Одни авторы считают классическим морфологическим признаком поражения печени при этой патологии перипортальный или очаговый паренхиматозный некроз с депозитами фибрина в просвете синусоидных капилляров, другие говорят о схожести морфологических изменений печени при HELLP-синдроме и ОЖГБ и невозможности морфологической дифференциальной диагностики этих заболеваний. По нашему мнению, различия морфологических изменений в печени при HELLP-синдроме определяются его формой.

Для полного HELLP-синдрома характерен распространенный гепатоцеллюлярный некроз. Макроскопически такая печень увеличена в размерах, светло-коричневого цвета, с поверхности и на разрезах пестрая за счет множественных разнокалиберных, неправильной формы, сливающихся субкапсульных и паренхиматозных очагов темно-красного цвета.

Характер морфологических изменений печени при полном HELLP-синдроме имеет выраженное сходство с изменениями в эклампсической печени. Данный факт очевиден, поскольку как эклампсия, так и HELLP-синдром

считаются в настоящее время критическими формами одной патологии — преэклампсии. Кроме поражения печени для полного HELLP-синдрома характерны также поражение почек в виде гемоглобинурийного нефроза вследствие внутрисосудистого гемолиза и наличие мегакариоцитоза микроциркуляторного русла легких, выступающего в качестве морфологического маркера тромбоцитопении.

При парциальном HELLP-синдроме, манифестирующем без гемолиза, морфологическая картина печени отличается от описанной выше и характеризуется наличием в цитоплазме гепатоцитов множественных мелко-, средне- и крупнокапельных жировых вакуолей (рис. 3). Некроз гепатоцитов и отложение фибрина в синусоидных капиллярах печени, а также гемоглобинурийный нефроз при данном варианте HELLP-синдрома отсутствуют. В то же время характер морфологических изменений печени при ELLP-синдроме принципиально отличается от морфологических проявлений ОЖГБ. По этой причине мы разделяем мнение авторов, рассматривающих HELLP-синдром и ОЖГБ как самостоятельные критические синдромы.

Морфологические изменения печени при жировом гепатозе макроскопически, независимо от вызвавшей его причины, были стереотипными и характеризовались: увеличением размеров печени с закруглением её краев, желтым цветом с поверхности и на разрезе, и дряблой консистенцией. При микроскопическом исследовании жировой гепатоз характеризовался либо диффузным ожирением гепатоцитов, что соответствовало «гусиной» печени, либо неравномерным ожирением печеночных клеток, расположенных преимущественно по периферии долек, соответствующее гистологической картине ложно-мускатной печени. Дольковый рисунок строения печени при жировом гепатозе по типу «гусиной» печени был стертым, а гепатоциты с оптически пустой цитоплазмой и сдвинутым на периферию ядром. При ложно-мускатном типе жирового гепатоза центр долек выглядел обычным, а периферия печеночной дольки приобретала желтовато-коричневатый цвет, вследствие чего печень выглядела пестрой. Так, жировой гепатоз по типу «гусиной» печени был гистологически типирован в 14 случаях, в 10 случаях - по типу ложно-мускатной печени, а в 1 случае не относящийся ни к одному из типов жирового гепатоза. В возрастных группах от 25 до 40 лет отмечалось превалирование случаев жирового гепатоза по типу «гусиной» печени в 2, 25 раза (9 случаев), чем по типу ложно-мускатной печени (4 случая).

Список литературы.

1. Системный патологоанатомический анализ причин материнской смертности / А.П. Милованов [и др] // Архив патологии. – 1999. – № 4. – С. 26–30.

2. Серов, В. Н. Репродуктивные потери: клинические и медико-социальные аспекты / В.Н. Серов, Г.М. Бурдули, О.Г. Фроловаю. – М: «Триада-Х». – 1997. – 246 с.

3. Серов В. Н. Основные причины материнской смертности в динамике / Серов В. Н., Фролова О. Г., Токова З. // Проблемы беременности. – 2001. – № 3. – С. 15–19.

МОРФОЛОГИЧЕСКИЕ И ИММУНОГИСТОХИМИЧЕСКИЕ ОСОБЕННОСТИ КЛАПАННОГО ЭНДОКАРДА ПАЦИЕНТОВ, ОПЕРИРОВАННЫХ ПО ПОВОДУ РЕВМАТИЧЕСКОГО ПОРОКА СЕРДЦА И ВТОРИЧНОГО ИНФЕКЦИОННОГО ЭНДОКАРДИТА

Юдина О.А.
ГУ «Республиканский клинический медицинский центр» Управления делами Президента Республики Беларусь,
Беларусь, Минск
Казаева Н.А.
Республиканский научно-практический центр «Кардиология»
Беларусь, Минск
Трисветова Е.Л.
УО «Белорусский государственный медицинский университет»
Беларусь, Минск

Исследован операционный материал клапанного эндокарда, полученного от пациентов с хирургической коррекцией клапанных пороков вследствие хронической ревматической болезни сердца (ХРБС). Результаты световой микроскопии клапанов показали, что целесообразно выделение нескольких групп, отличающихся по патогенезу и иммуногистохимическим характеристикам. Объективизация разграничения патологических процессов, необходимая для коррекции терапии в послеоперационном периоде, в трудных диагностических случаях возможна при использовании антител к различным классам эндогенных водных каналов (аквапоринов).

Ключевые слова: *хроническая ревматическая болезнь сердца, морфологическое исследование, иммуногистохимическое исследование, аквапорины.*

MORPHOLOGICAL AND IMMUNOHISTOCHEMICAL FEATURES OF THE VALVE ENDOCARDIUM OF PATIENTS OPERATED ON FOR CRPS AND SECONDARY INFECTIVE ENDOCARDITIS

Yudina O.
"Republican Clinical Medical Center" of the Office of the President of the Republic of Belarus,
Belarus, Minsk
Kazaeva N.
Republican Scientific and Practical Centre for Cardiology,
Belarus, Minsk
Trisvetova E.
Belarusian State Medical University
Belarus, Minsk

The surgical material of the valve endocardium obtained from patients with surgical correction of valve defects due to chronic rheumatic heart disease (CRHD) were studied. It was established that the spectrum of valve changes revealed by light microscopy allows us to distinguish several groups of pathological processes differing in their pathogenesis and immunohistochemical characteristics. Objectivization of differentiation of pathological processes, necessary for correction of therapy in the postoperative period, in difficult diagnostic cases is possible with the use of antibodies to various classes of endogenous water channels (aquaporins).

Key words: *chronic rheumatic heart disease, morphological study, immunohistochemical study, aquaporins.*

Актуальность: хроническая ревматическая болезнь сердца (ХРБС) является ведущей причиной формирования приобретённых пороков сердца в Республике Беларусь. Ежегодно выполняется около 400 хирургических коррекций клапанной патологии, обусловленной ХРБС. У данной категории пациентов отмечают высокую частоту развития послеоперационных осложнений, послеоперационной летальности, тяжелой сердечной недостаточности, склонности к повторным оперативным вмешательствам по поводу дисфункции любого из видов установленных протезов.

В настоящее время недостаточно изучены особенности морфологических характеристик ревматического поражения клапанного эндокарда, часто приводящего к осложнениям послеоперационного периода. Данные о локализации и особенностях экспрессии аквапоринов в клапанном эндокарде в литературе не представлены.

Цель: определить локализацию и особенности экспрессии аквапоринов в клапанном эндокарде пациентов с хирургической коррекцией ревматических пороков сердца .

Материалы и методы: гистологическое исследование клапанов сердца 50 пациентов с ХРБС осуществлялось в автоматическом режиме с использованием гистопроцессора карусельного типа Leica TP 1020 по стандартной (спирты-ксилол-парафиновая среда) методике. Материал (252 образца клапанного эндокарда) заливался в парафиновую среду для микротомирования. С парафиновых блоков делали срезы толщиной 3 мкн, которые окрашивали гематоксилином и эозином. Материал подвергали световой микроскопии.

Иммуногистохимическое исследование (ИГХИ) клапанов сердца с антителами к аквапоринам (Aqp-1, Aqp-3, Aqp-4, Aqp-8*)* выполняли по разработанному нами протоколу с позитивным и негативным контролем.

Статистическая обработка проведена в программе «Статистика 10» при помощи методов непараметрической статистики в связи с небольшим количеством выборок и отсутствием в них нормального распределения. Сопоставимость групп оценивалась при помощи критерия $\chi 2$.

Полученные результаты. Полученный материал был разделен на группы: ХРБС без морфологических признаков активности ревматизма; ХРБС с морфологическими признаками активности ревматизма; ХРБС с морфологическими признаками вторичного инфекционного эндокардита. При ХРБС без признаков активности наблюдали склеротические изменениями в краевой зоне (предсердной и желудочковой) клапанного эндокарда с сохранением полного или частичного объема спонгиозной зоны. Определили вариабельность формирования новообразованных, преимущественно тонкостенных неартериализированных, сосудов в зонах склероза и мелкофокусный кальциноз в зонах склероза без перифокального воспаления. В нескольких случаях на фоне преобладания склеротических изменений, кальциноза различной степени выраженности и полного замещения спонгиозной зоны имели место пролиферативные процессы в перифокальных и краевых зонах: неоангиогенез, пролиферация фибробластов и лимфоплазмоцитарная инфильтрация. В описанных выше полях зрения эндотелий клапанного эндокарда в подавляющем большинстве случаев был сохранен на всем протяжении исследованного эндокарда.

При ХРБС с признаками активности в клапанном эндокарде выявили фокусы мукоидного набухания различной протяженности при сохраненной спонгиозной зоне, коллагенолиза и/или коллагенизации с наличием или без макрофагальных гранулем («свежих» или рубцующихся), свидетельствующих об активном ревматическом процессе.

При ХРБС с морфологическими признаками вторичного инфекционного эндокардита наряду с изменениями выявленными в 1-й и 2-й группах определили деструкцию эндокарда и наличие микробных вегетаций с инфильтрацией клапанного эндокарда полиморфноядерными лейкоцитами с геморрагическим пропитыванием и фибриновым коагулятом вокруг колоний и лейкоцитарного детрита (морфологические признаки вторичного инфекционного эндокардита).

При иммуногистохимическом исследовании клапанов сердца с антителами к аквапоринам (Aqp-1, Aqp-3, Aqp-4, Aqp-8) установили локализацию аквапоринов и их уровень экспрессии. Для всех исследованных групп локализация аквапоринов характеризовалась стабильностью для клеточных структур: Aqp-1, Aqp-3, Aqp-4, Aqp-8 экспрессировались в эритроцитах, эндотелии, покрывающем клапанный эндокард со стороны предсердий, желудочков и артериальной зоны синусов Вальсальвы и в эндотелии новообразованных сосудов. Наличие транспортных белков было также отмечено в фибробластах спонгиозной и краевых зонах клапанного эндокарда. В указанных целлюлярных структурах выявлена мембранная, нуклеарная и цитоплазматическая локализация антигенов аквапоринов. Экспрессия аквапоринов отличалась своей интенсивностью в зависимости от вида транспортного белка, от его локализации, и в зависимости от наличия или

отсутствия морфологических признаков активности ревматического процесса по данным световой микроскопии.

При отсутствии признаков активности ревматического процесса выявляли экспрессию всех 4 классов аквапоринов в эритроцитах, эндотелии, покрывающем клапанный эндокард со стороны предсердий, желудочков и артериальной зоны синусов Вальсальвы, в эндотелии новообразованных сосудов, в фибробластах спонгиозной и краевых зон клапанного эндокарда. Степень экспрессии варьировала от слабой (1 балл) до сильной (3 балла).

При наличии признаков активности ревматизма наряду с высокой активностью экспрессии Aqp-1, 3 и 8 во всех изучаемых структурах выявили гиперэкспрессию Aqp-4 в эндотелии, покрывающем клапанный эндокард со стороны предсердий, желудочков и артериальной зоны синусов Вальсальвы, а также в фибробластах спонгиозной и краевых зон клапанного эндокарда. Интенсивность окрашивания значительно превышала максимальную, оцениваемую по 3-балльной системе.

Заключение. Таким образом, выявление гиперэкспрессии Aqp-4 в эндотелии эндокарда и в фибробластах спонгиозной и краевых зон клапанного эндокарда у пациентов с морфологическими признаками активности ревматизма, а также данные других исследователей о преимущественной локализации Aqp-4 на клеточной мембране кардиомиоцитов свидетельствуют об участии аквапоринов в мукоидном набухании клапанов сердца у пациентов с ХРБС, подвергающихся хирургической коррекции клапанных пороков сердца. К тому же результаты исследования указанной категории пациентов выявили роль эндогенных водных каналов в развитии отека миокарда, возникающего как проявление экссудативного миокардита, обусловливающего развитие и прогрессирование сердечной недостаточности у лиц с повторной ревматической лихорадкой после операции на клапанах сердца.

Список литературы.

1. Aquaporin Channels in the Heart—Physiology and Pathophysiology / Arie O. Verkerk [et al.] // Int. J. Mol. Sci. – 2019. - № 20. – P. 2039.
2. Expression of aquaporin 1 in human cardiac and skeletal muscle / C. G Au [et al.] // J. Mol. Cell. Cardiol. - 2004.- № 5(36). - P. 655-62.
3. Cardiac aquaporin expression in humans, rats, and mice / T. L. Butler [et al.] // Am. J. Physiol. Heart Circ. Physiol. - 2006. - № 2 (291). - P. H705-713.

ВОЗРАСТНАЯ И ГЕНДЕРНАЯ ХАРАКТЕРИСТИКА ПАЦИЕНТОВ С ЛЕКАРСТВЕННОЙ КАРДИОТОКСИЧНОСТЬЮ

Юдина О.А.
ГУ «Республиканский клинический медицинский центр»
Управления делами Президента Республики,
Беларусь, Минск
Свиридова О.Г.
УЗ «Городское клиническое патологоанатомическое бюро»,
Беларусь, Минск

Представлена возрастная и гендерная характеристика умерших пациентов со злокачественными новообразованиями после химиотерапевтического лечения. В исследуемой группе женщины и мужчины встречались одинаково часто. Установлено, что кардиотоксическое воздействие химиопрепаратов проявляется в возрастной категории от 40-59 лет, чаще - у женщин. Пациенты исследуемой группы чаще получали полихимиотерапию по поводу злокачественных лимфопролиферативных заболеваний. У них чаще развивалась как ранняя так и поздняя хроническая кардиотоксичность (в период от 1 мес. до 30 лет). При ранней кардиотоксичности встречался токсический миокардит или перикардит. Основными проявлениями поздней кардиотоксичности были лекарственная кардиомиопатия с левожелудочковой недостаточностью, токсический миокардит и/или перикардит.

Ключевые слова*: кардиомиопатия; кардиотоксичность; полихимиотерапия; гендерный.*

AGE AND GENDER CHARACTERISTICS OF PATIENTS WITH DRUG CARDIOTOXICITY

Yudina O.
"Republican Clinical Medical Center" of the Administration of the President of the Republic of Belarus,
Belarus, Minsk
Sviridova O.
City Clinical Pathoanatomical Bureau
Belarus, Minsk

The age and gender characteristics of dead patients with oncological diseases after chemotherapeutic treatment were carried out. It has been established that more often the cardiotoxic effect of chemotherapy drugs is manifested in women and men in the age group of 50-59 years, and in women it prevails. The deceased patients receiving polychemotherapy for malignant neoplasms of lymphoid and hematopoietic tissues prevail; and more often they developed chronic cardiotoxicity (in the period from 1 month to 30 years), including early and late. Early cardiotoxicity was manifested by toxic myocarditis or pericarditis. The main manifestation of late

cardiotoxicity was drug-induced cardiomyopathy with left ventricular failure, toxic myocarditis or pericarditis.

***Key words**: cardiomyopathy; cardiotoxicity; polychemotherapy; gender.*

Актуальность: расширение спектра используемых схем химио- и лучевой терапии при лечении некоторых онкологических заболеваний, с одной стороны, способствует повышению продолжительности жизни и выживаемости больных, с другой стороны, наряду с побочными эффектами привело и к увеличению числа случаев кардиотоксичности. Кардиотоксичность может развиваться как во время химиотерапии, так и в различные сроки после ее окончания, и включает бессимптомные электрокардиографические нарушения, изменение артериального давления, аритмии, миокардиты, перикардиты, тампонаду сердца, окклюзию и спазм сосудов сердца, ишемию и острый инфаркт миокарда, сердечную недостаточность, кардиогенный шок и токсическую кардиомиопатию [4-6]. Для антрациклиновых антибиотиков принято разделение кардиотоксичности по срокам ее возникновения на острую, подострую, раннюю хроническую и позднюю хроническую [1, 2]. Кардиотоксические осложнения на фоне терапии злокачественных новообразований снижают качество и продолжительность жизни излеченных пациентов. Противоопухолевые препараты могут оказывать побочные эффекты в отношении различных органов и нормальных тканей. Большинство ассоциированных с цитостатиками видов токсичности связано с быстро пролиферирующими клеточными системами. Несмотря на то, что клетки миокарда имеют ограниченную регенеративную способность, они могут быть восприимчивы к перманентному или преходящему воздействию химиотерапевтических агентов [3,4]. Проведенный анализ отечественной и зарубежной научно-медицинской литературы показал, что многие вопросы патогенеза лекарственных кардиомиопатий остаются неоднозначными и требуют изучения и уточнения с применением современных методов исследования. Также остается актуальным вопрос о морфологических особенностях миокарда при лекарственных кардиомиопатиях.

Цель работы: охарактеризовать пациентов со злокачественными новообразованиями, получавших полихимиотерапию и имевших признаки кардиотоксичности, по полу, возрасту, нозологии, срокам возникновения и преобладанию основных клинических проявлений кардиотоксичности.

Материалы и методы исследования: в основу исследования легло изучение архивного и текущего аутопсийного материала умерших в лечебных учреждениях г. Минска в период с 2016 по 2018г.г. Из 6222 архивных протоколов вскрытия отобрано 92 (1,5%) случая смерти, соответствующих критериям включения. Возраст умерших составил18-66 лет, средний возраст - 46,72 года, в том числе мужчин 42 (46%), средний возраст 47,68 лет; женщин 50 (54%), средний возраст 47,2 года.

В исследуемой группе 55 (60%) пациентов умерли от злокачественных новообразований лимфоидной и кроветворной тканей (острые и хронические лейкозы, лимфома Ходжкина и неходжкинские лимфомы, миеломная болезнь), 16 (17%) - от рака молочной железы, 7 (8%) - от рака желудка, 6 (6,5%) - от рака яичников, 2 (2%) - от рака тела матки, 6 (6,5%) - от рака шейки матки. В 3 случаях имело место основное комбинированное заболевание: ЛКМП в сочетании с раком тела матка, острым миелоидным лейкозом и лимфомой Ходжкина.

В 64 (69,6%) случаях умершие пациенты получали полихимиотерапию, а в 28 (30,4%) - химиотерапию в комбинации с лучевой терапией. Для полихимиотерапии в исследуемой группе были использованы: доксорубицин, идарубицин, велкейд, цитарабин, даунарубицин, циклофасфан, метаксантрон, буртезонит, весаноид, ритуксимаб, циклофасфан, винкристин, карбаплатин, паклитаксел, фторурацил. В 26,09% случаев в картах стационарного пациента отсутствовали сведения о препаратах, использованных для полихимиотерапии, их дозах и продолжительности терапии. Количество курсов химиотерапии составляло от 1 до 19. Хроническая кардиотоксичность (в период от 1 мес. до 30 лет) развилась у 69 (75%) умерших: в том числе ранняя (в течение первого года) у 22 (24%) и поздняя (в период от 1-го года до 30 лет (пик 7–10 лет) у 47 (51%) умерших. Токсический миокардит или перикардит были отмечены преимущественно при ранней кардиотоксичности. Основным проявлением поздней кардиотоксичности явилось нарушение сократительной способности миокарда с прогрессивным развитием лекарственной кардиомиопатии с левожелудочковой недостаточностью, токсический миокардит или перикардит. Острая кардиотоксичность (развивается в момент введения химиопрепаратов или в течение 24–48 ч.) выявлена у 5 умерших пациентов. Она характеризовалась появлением изменений на ЭКГ, снижением вольтажа комплекса QRS, развитием синусовой тахикардии, появлением желудочковой и наджелудочковой экстрасистолии, увеличением интервала QT, снижением ФВ ЛЖ по данным ЭхоКГ и падением артериального давления. Подострая кардиотоксичность (развивается спустя несколько недель после последнего введения антрациклинового антибиотика) выявлена у 18 умерших пациентов, в основном она проявлялась токсическим перикардитом и/или миокардитом.

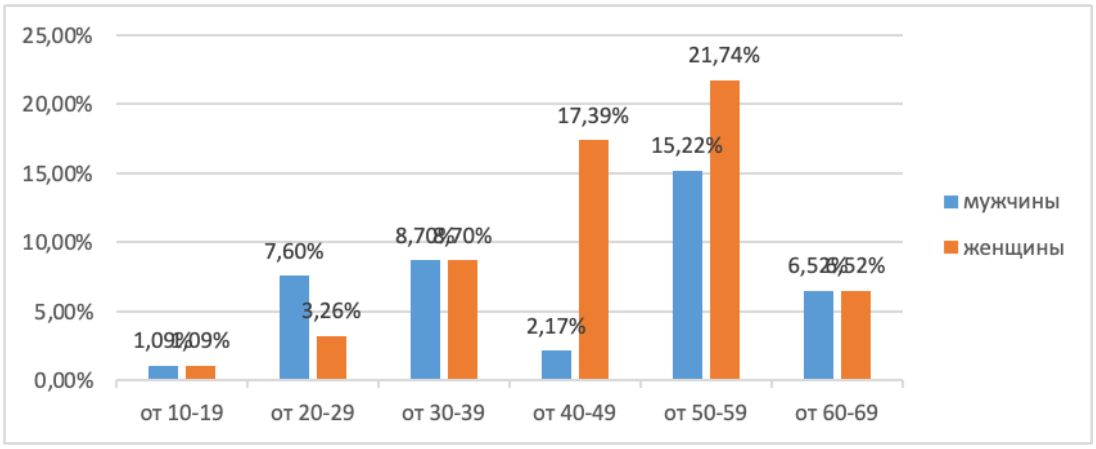

Рисунок 1. – Характеристика исследуемой группы по возрасту и полу

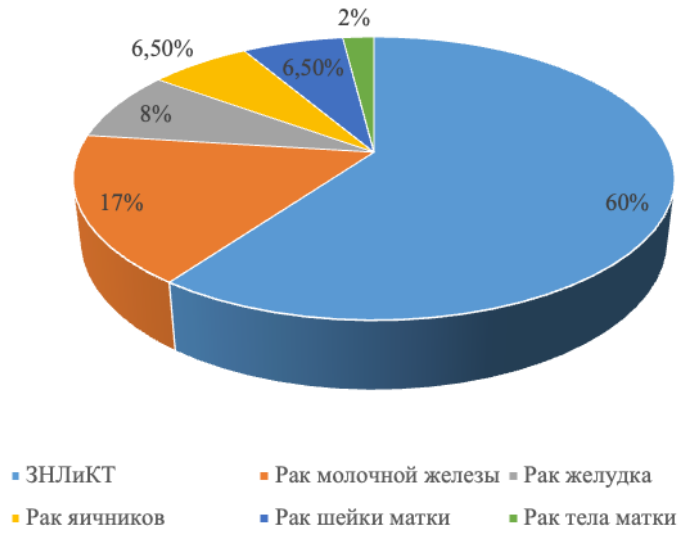

Рисунок 2. – Характеристика исследуемой группы по нозологии

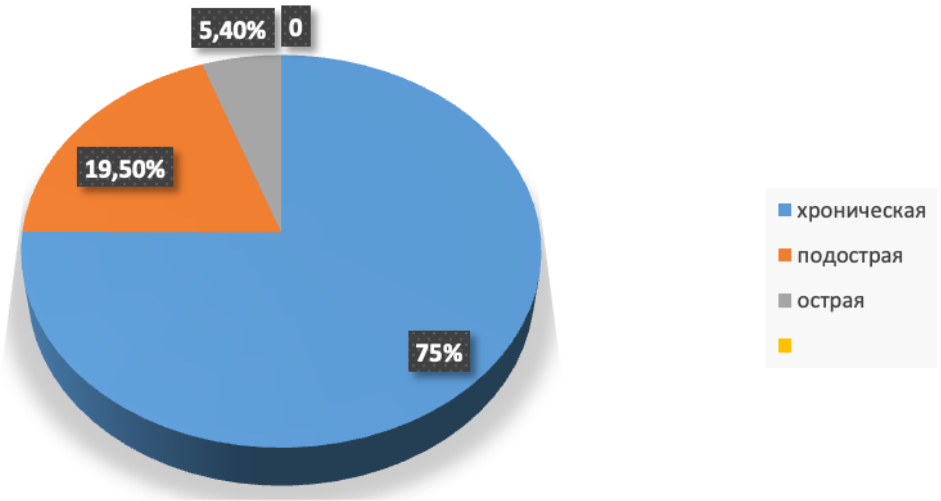

Рисунок 3. – Структура кардиотоксичности по срокам возникновения

Заключение. Кардиотоксичность включает в себя гетерогенную группу нарушений от относительно благоприятных аритмий до потенциально летальных состояний, таких как инфаркт миокарда и кардиомиопатия. Спектр используемых в химиотерапии препаратов довольно широк. Чаще в схемах ПХТ использовались антрациклины. Большинство умерших получали полихимиотерапию. Кардиотоксическое воздействие химиопрепаратов преобладает у женщин и мужчин в возрастной категории от 40-59 лет, причем чаще - у женщин. Клинические проявления кардиотоксичности в исследуемой группе были вариабельны и характеризовались как токсическим миокардитом и/или перикардитом, так и нарушением сократительной способности миокарда с прогрессивным развитием лекарственной кардиомиопатии с левожелудочковой недостаточностью.

Список литературы.

1. Современный взгляд на кардиотоксичность химиотерапии онкологических заболеваний, включающей антрациклиновые антибиотики / Г.Е Гендлин с соавт.// Российский кардиологический журнал. - 2017. - Том: 22, № 3. - С. 145-154.
2. Кардиотоксичность, индуцированная химиотерапией рака молочной железы: факторы риска, патогенез / Н.Б Конончук с соавт.// Медицинский журнал. - 2013. - № 3. - С. 4-7.
3. Меморандум ESC по лечению онкологических заболеваний и сердечно-сосудистой токсичности, разработанный под эгидой комитета по практике ESC 2016. //Российский кардиологический журнал. - 2017. - № 143 (3). - С. 105–139.
4. Индуцированная антрациклинами кардиотоксичность: механизмы развития и клинические проявления/ М.Г. Матяш с соавт // Сибирский онкологический журнал. - 2008. - № 6 (30). – С. 66–75.
5. Кардиотоксичность, индуцированная химиотерапией и лучевой терапией / Ю.А.Прус с соавт // Атеросклероз и дислипидемии. – 2017. - № 3. - С. 56-72.
6. Состояние сердечно-сосудистой системы у больных с антрациклиновой кардиомиопатией / А.Т. Тепляков с соавт. // Бюллетень сибирской медицины. - 2017. - Том: 16, № 3. - С. 127-136.

МОРФОЛОГИЧЕСКАЯ ХАРАКТЕРИСТИКА И СТРУКТУРА ТРАНСПЛАНТАЦИОННОЙ НЕФРОПАТОЛОГИИ ПО АНАЛИЗУ БИОПСИЙНОГО МАТЕРИАЛА

Юнева Ю.Н.
ГУ «РКМЦ" управления делами Президента Республики Беларусь», Беларусь, Минск
Дмитриева М.В., Летковская Т.А.
УО «Белорусский государственный медицинский университет», Беларусь, Минск
Капская А.П., Тихоновецкая Е.Ю.
Городское клиническое патологоанатомическое бюро, Беларусь, Минск

Была дана характеристика морфологических изменений и частоты их встречаемости в материале 229 биопсий почечного трансплантата в различные сроки после трансплантации почки. Авторами исследования установлена высокая (49,46%) доля случаев с неустановленным первичным диагнозом почечного заболевания, приведшего к потере функции почек. Выявлено также, что наиболее частой причиной дисфункции трансплантата было отторжение: гуморальное (58,2%), клеточное (43,23%) и их сочетание.

***Ключевые слова**: почечный трансплантат, дисфункция, нефробиопсия, отторжение.*

MORPHOLOGICAL CHARACTERISTICS AND STRUCTURE OF TRANSPLANTATION NEUROPATHOLOGY BASED ON THE ANALYSIS OF BIOPSY MATERIAL

Yuneva Yu.
"Republican Clinical Medical Center" of the Administration of the President of the Republic of Belarus, Belarus, Minsk
Dmitrieva M., Letkovskaya T.
Belorussian State Medical University, Belarus, Minsk
Kapskaya A.P., Tihonovetskaya E.
City Clinical Pathoanatomical Bureau Belarus, Minsk

Morphological changes and the frequency of their occurrence in the material of 229 renal transplant biopsies at various times after kidney transplantation were characterized. The authors of the study established a high (49.46%) proportion of cases with an unidentified primary diagnosis of renal disease that led to loss of kidney function. It was also revealed that the most common cause of graft dysfunction was rejection: humoral (58.2%), cellular (43.23%) and their combination.

***Key words:** renal graft, dysfunction, nephrobiopsia, rejection*

Актуальность: Трансплантация почки – один из ведущих и проверенных временем методов лечения терминальной стадии почечной недостаточности во всем мире. Различные этиологические факторы, такие как диабетическая нефропатия, гломерулонефрит, интерстициальный нефрит и другие, а также их сочетание могут приводить к хронической, и впоследствии к терминальной почечной недостаточности. Медикаментозное лечение и диализ обеспечивают временное облегчение состояния пациента, но в последние несколько десятилетий для долгосрочного лечения предпочтительным подходом является трансплантация почки [1, 2]. На функционирование трансплантата влияют различные факторы, различные причины могут привести к его дисфункции.

Морфологическое исследование пересаженной почки – важное звено диагностического процесса в современной трансплантологии, позволяющее путем корректировки лечения достигать значительных успехов в сохранении, продлении функции аллографта и жизни пациентов [3]. В этой связи большое значение придается исследованию патологических процессов, возникающих после пересадки почки. Единый подход к интерпретации патологии почечного трансплантата был разработан в 1991 году в качестве Banff классификации патологии трансплантата [2], последнее ее обновление было в 2019 году. Согласно классификации Banff, двумя основными причинами отторжения являются опосредованное антителами отторжение (гуморальное) и опосредованное Т-клетками отторжение (клеточное). Интерстициальный фиброз и атрофия канальцевого эпителия – редкая, но хорошо известная причина потери трансплантата. Гломерулонефрит de novo / возвратная нефропатия, токсичность ингибиторов кальциневрина, используемых в качестве основной иммуносупрессивной терапии, острое повреждение канальцевого эпителия могут привести к почечной токсичности и отказу трансплантата [4].

Цель: дать характеристику морфологических изменений и частоты их встречаемости в биопсийном материале почечного трансплантата в различные сроки после трансплантации почки.

Материалы и методы исследования: материалом послужили результаты биопсий почечного аллографта, исследованного в УЗ «Городское клиническое патологоанатомическое бюро» г. Минска за 2019-2020 годы. Клинические данные были получены из направительных биопсийных карт. Гистологические заключения были даны по фиксированным в растворе 10% нейтрального формалина образцам ткани почки после стандартной проводки с последующей окраской гематоксилином-эозином, реактивом Шиффа, серебром по Джонсу, трихромом по Массону, конго красным. Для диагностики и определения степени выраженности гуморального отторжения проводилось иммуногистохимическое исследование с антителами к фракции комплемента C4d, интенсивность окрашивания перитубулярных и клубочковых капилляров определялась полуколичественно от 0 до 3+ по критериям классификации Banff

2019, для диагностики возвратной патологии выполнено прямое ИФ исследование с антителами к иммуноглобулина классов A, G, M, компонентам комплемента C3c и C1q, фибриногену, κ и λ типами легких цепей.

Полученные результаты. В ретроспективном исследовании с 2019 по 2020 годы были проанализированы 229 нефробиопсий. Число пациентов при этом составляло 186, у 29 (15,59%) из них была выполнена одна или несколько повторных нефробиопсий для оценки динамики патологического процесса. Количество мужчин (n=103) преобладало над числом женщин (n=83). Возраст пациентов варьировал от 19 до 73 лет, средний возраст составил 45±12 лет. На момент развития терминальной стадии почечной недостаточности и выполнения операции по трансплантации почки у 92 (49,46%) пациентов морфологический диагноз в нативных почках не был верифицирован. Среди диагностированных причин, приведших к аллотранплантации, наиболее часто выявлялись: сахарный диабет (n=24), мезангиопролиферативный гломерулонефрит (n=19), врожденная аномалия мочевых путей (n=12), поликистоз почек (n=8).

Нарушение функции пересаженной почки послужило поводом к нефробиопсии в 170 (74,24%) случаях из 229, в 54 (25,76%) случаях биопсия была выполнена согласно клиническому протоколу. По срокам, прошедшим с момента операции по трансплантации до взятия нефробиопсии, были сформированы три группы: в первую (срок до трех месяцев после трансплантации) группу вошло 143 (62,44%) биопсии, во вторую (от трех до двенадцати месяцев) – 31 (13,54%) биопсия, в третью (срок более двенадцати месяцев) – 55 (24,02%).

Наиболее часто морфологическая картина соответствовала гуморальному отторжению трансплантата (n=134/58,52%) с линейной экспрессией C4d в перитубулярных капиллярях: острое отторжение (n=100/74,62%) дополнительно характеризовалось гломерулитом, перитубулярным капилляритом и острым канальцевым повреждением, хроническое (n=34/25,38%) – развитием трансплантационной гломеруло- и васкулопатии и иинтерстициального фиброза. Признаки клеточного отторжения (тубулит, интерстициальное иммунное воспаление) наблюдались в 99 (43,23%) нефробиоптатах. При этом вариабельной была комбинация признаков гуморального и клеточного отторжения. Особо стоит отметить сочетание гуморального отторжения (острого и хронического) с клеточным отторжением с наличием артериита (v1-v3), такая комбинация определялась в 44 (19,21%) биоптатах. В 124 (54,15%) случаях отмечалась различная степень повреждения канальцевого эпителия, в половине из них (n=63) в качестве одной из этиологических причин указывалась токсичность ингибиторов кальциневрина.

В 35 случаях, когда биопсия была взята преимущественно в сроке свыше одного года после трансплантации, морфологическая картина соответствовала возвратной/de novo патологии аллографта: в 12-и случаях это был

мембранопролиферативный гломерулонефрит, в 12-и – фокальный сегментарный гломерулосклероз, в 10-и – IgA нефропатия, в одном случае – малоиммунный гломерулонефрит с полулуниями. В 77 (33,64%) биоптатах отмечались морфологические признаки (с различной вариабельностью по классификации Banff от 1 до 3) хронических изменений в трансплантате: фиброз интерстиция, атрофия канальцев, трансплантационная гломеруло- и васкулопатия.

Заключение. Таким образом, при анализе биопсийного материала почечных трансплантатов нами была выявлена высокая (49,46%) доля случаев с неустановленным первичным диагнозом почечного заболевания, приведшего к потере функции почек. Наиболее частой причиной дисфункции трансплантата явилось отторжение: гуморальное (58,2%), клеточное (43,23%) и их сочетание.

Список литературы.

1. Katsuma, A. Histopathological findings in transplanted kidneys / A. Katsuma, T. Yamakawa, Y. Nakada // Renal Replacement Therapy. – 2017. – Vol 3, №6. – P. 10–13.

2. Filippone, E. J. Transplant glomerulopathy / E. J. Filippone, P. A. McCue, J. L. Farber // Modern Pathology – 2018. – Vol. 31, № 2 – P. 235–252.

3. Heptinstall’s Pathology of the Kidney: in 2 vol. / 7th ed.: J. C. Jennette, J. C, V. D. D'Agati, J. L. Olson, Fr. G. Silva. – Philadelphia. – 2014. – 2 vol. –1289 p.

4. Готье, С.В. Трансплантология и искусственные органы / С.В. Готье – 2018 – С. 203–204, 218.

ТРУДНОСТИ КЛИНИЧЕСКОЙ И ПАТОМОРФОЛОГИЧЕКОЙ ДИАГНОСТИКИ ПСОРИАЗА И АТОПИЧЕСКОГО ДЕРМАТИТА. МОРФОЛОГИЧЕСКОЕ СХОДСТВО И РАЗЛИЧИЕ ПРОЦЕССОВ

Юрина Н.В., Агеева Т.А.

АНО «Региональный центр высоких медицинских технологий», Россия, Новосибирск

ФГБОУ ВО Минздрава России Новосибирский государственный медицинский университет, Россия, Новосибирск

В работе обсуждаются вопросы дифференциальной патогистологической диагностики псориаза и атопического дерматита у детей с неясной клинической картиной дерматозов. Авторами проведена оценка классических гистологических критериев псориаза и атопического дерматита в сравнении с типичными клинико-морфологическими проявлениями заболеваний.

Ключевые слова: *псориаз; атопический дерматит; патогенез; морфология*

DIFFICULTIES ON CLINICAL AND PATHOMORPHOLOGICAL DIAGNOSIS OF PSORIASIS AND ATOPIC DERMATITIS. MORPHOLOGICAL SIMILARITY AND DIFFERENCE

Yurina N.V., Ageeva T.A.

Autonomous Non-Profit Organization "Regional Center for High Medical Technologies", Russia, Novosibirsk

Novosibirsk State Medical University, Russia, Novosibirsk

The article discusses the issues of differential histopathological diagnosis of psoriasis and atopic dermatitis in children with an unclear clinical manifestation of dermatoses. The authors evaluated the classical histological criteria for psoriasis and atopic dermatitis in comparison with the typical clinical and morphological manifestations of the diseases.

Key words: *psoriasis; atopic dermatitis; pathogenesis; morphology*

Актуальность: Псориаз и атопический дерматит (АД) являются одними из самых распространенных воспалительных заболеваний кожи, в т.ч. у детей: псориаз встречается у 0,5-0,7% детей в Европейских странах [1], а распространенность АД составляет от 8,4% в Германии до 18,6% в странах южной Европы, в Испании и Италии [2]. Псориаз и АД рассматриваются как отдельные заболевания с различными клиническими, тканевыми и молекулярными фенотипами и самостоятельными подходами к лечению.

В настоящее время в литературе все чаще публикуются данные о том, что у части пациентов существует одновременное наличие неопределенных клинических проявлений, характерных как для атопического дерматита, так и для псориаза, т.н. «перекрестные формы». Остается неясным являются ли эти случаи специфическими подтипами АД, в том числе азиатского происхождения, либо врожденного и педиатрического типов, которые имеют пограничную клиническую картину, заметный компонент IL-17, низкий уровень IgE, а также структуру кожи, которая не совпадает с классической гистопатологией атопического дерматита [3].

Типичные гистологические признаки псориаза и АД известны, описаны, однако их наличие и сочетание довольно вариативны для каждого отдельного случая. Предпринята попытка систематизации гистологических критериев, выделение наиболее значимых (классических и неклассических) и их сочетаний для псориаза [4]. Для АД подобная работа не проводилась и остается неясным применимость специфических критериев для иных подтипов АД.

Особое внимание исследователями уделяется изучению цитокинового профиля у пациентов с этими заболеваниями для выделения особенностей путей патогенеза, разработки подходов к терапии и повышения эффективности лечения.

В настоящий момент известно, что псориаз – это заболевание, в значительной степени обусловленное активацией интерлейкинов IL-23 и IL-12 Т-клеток, их дифференцировкой в Th17 и ассоциированной активацией IL-17, который в свою очередь индуцирует активацию и гиперпролиферацию кератиноцитов, что обуславливает характерную морфологическую картину.

В то время как АД сопровождается повышенной выработкой IgE и явной аллергией или астмой, скорее всего, из-за повышенной активации Th2, которая в значительной степени отсутствует при псориазе, с последующей гиперпродукцией IgE и выработкой иного профиля цитокинов - IL-4, IL-5, IL-13, IL-31.

Цель: оценить наличие классических гистологических критериев псориаза и атопического дерматита в сравнении с типичными клинико-морфологическими проявлениями дерматозов в биоптатах кожи педиатрических пациентов с неясной клинической картиной, требующей дифференциального диагноза между псориазом и атопическим дерматитом.

Материалы и методы исследования: проведено морфологическое исследование биоптатов бляшечных элементов кожи пациентов детского возраста от 2 до 15 лет (средний возраст 9,2 г) с неопределенной клинической и гистологической картиной дерматоза. В качестве контроля сформированы две группы пациентов с диагностированным псориазом и АД, имеющих типичную клиническую картину и подтвержденные гистологическим исследованием. В каждой группе было по 10 пациентов.

В качестве морфологических критериев, оцениваемых в биоптатах кожи клинически «неопределенных форм», взяты классические гистологические критерии псориаза и АД. Для псориаза это псориазоформный акантоз, агранулез, пустулы Когоя и Мунро, расширенные капиллярные петли сосочкового слоя дермы, истончение супрапапиллярной пластинки, утолщение на концах аканотических тяжей, нейтрофилы в дерме. Для АД классическими считаются нерегулярный акантоз, гипергранулез, серозные полости в эпидермисе содержащие эозинофилы и лимфоциты, фиброз сосочкового слоя дермы, гипергранулез, эозинофилы и плазмоциты в инфильтратах дермы. Кроме того, учитывались критерии, характерные для обоих заболеваний (гипер- и паракератоз, периваскулярные лимфоидные инфильтраты в дерме), и дополнительные морфологические феномены, которые встречались в биоптатах пациентов с неопределенной морфологической картиной.

Полученные результаты: По результатам морфологического анализа в группе пациентов с неопределенной клинической картиной в коже имело место сочетание классических критериев псориаза и АД с преобладанием критериев псориаза. В переводе в бальную оценку на 4 критерия псориаза приходилось 1,5 критерия АД. Самыми частыми признаками были сочетание гипер- и агранулеза (9 случаев из 10), расширенные капиллярные петли сосочкового слоя дермы (9 случаев из 10). Два из трех признаков, характерных для обоих заболеваний (паракератоз, гиперкератоз либо периваскулярные лимфоидные инфильтраты), встречались во всех исследуемых случаях. В части случаев выявлено наличие сочетаний взаимоисключающих классических морфологических признаков псориаза и АД, таких как псориазоформный акантоз и серозные полости в верхней части эпидермиса, расширение капиллярных петель сосочкового слоя дермы и фиброза этого слоя.

Заключение: таким образом, в группе пациентов с неопределенной клинической картиной, в биоптатах бляшечных элементов кожи ни у одного из пациентов не получено классической гистоморфологической картины дерматозов, а имело место одновременное наличие хаотичного сочетания патоморфологических критериев псориаза и АД, что не позволило достоверно провести дифференциальный диагноз на гистологическом уровне и однозначно высказаться о нозологическом характере заболевания.

В связи с полученными данными работа продолжена в направлении разработки дополнительных клинико-лабораторных и морфологических критериев для дифференциального диагноза между этими дерматозами, включая определение уровня цитокинов и профиля других маркеров в биоптатах кожи иммуногистохимическим методом.

Предпринята попытка оценки бляшечных изменений кожи с помощью УЗИ и сопоставление полученных данных с результатами последующего патоморфологического исследования.

По совокупности данное исследование может стать основой для выделения особых форм псориаза и АД, имеющих клинически неопределенную картину, либо в ряде случаев обосновать существование «особых» третьих форм кожных заболеваний со своими патогенетическими, клиническими и морфологическими характеристиками.

Список литературы.

1. Epidemiology and comorbidity of psoriasis in children / M. Augustin [at al.] // Br J Dermatol. – 2020. – Vol. 162. – P. 633–636.
2. Atopic dermatitis in the pediatric population: A cross-sectional, international epidemiologic study / J. I. Silverberg [at al.] // Allergy Asthma Immunol. – 2021. – Vol. 126, № 4. – P. 417-428.
3. Guttman-Yassky, E. Atopic dermatitis and psoriasis: two different immune diseases or one spectrum? / E. Guttman-Yassky, J. G. Krueger // Curr Opin Immunol. – 2017. – Vol. 48. – P. 68–73.
4. Psoriasis or not? Review of 51 clinically con-firmed cases reveals an expanded histopathologic spectrum of psoriasis / T. Chau [at al.] // J Cutan Pathol. – 2017. – Vol. 44. – P. 1018–1026.
5. Guttman-Yassky, E. Contrasting pathogenesis of atopic dermatitis and psoriasis – part I: clinical and pathologic concepts / E. Guttman-Yassky, K. E. Nograles, J. G. Krueger // Allergy Clin Immunol. – 2011. – Vol. 127, № 5. – P. 1110-1118.

QUANTIFICATION OF PATTERN 4 IN PATIENTS WITH HIGHEST NEEDLE BIOPSY GLEASON SCORE 4+4=8/GRADE GROUP 4 IS ASSOCIATED WITH RADICAL PROSTATECTOMY DOWNGRADING

Kopach P.
Boston University Medical Center,
USA, Boston
Fine Sю
Memorial Sloan Kettering Cancer Center,
USA, New York

Key words: *prostate cancer, Gleason score, downgrading, radical prostatectomy*

Background: Gleason score (GS) on prostate needle biopsy (NB) may under- or overestimate GS in subsequent radical prostatectomy (RP). Currently, maximum GS in any NB core is typically used for clinical decisions. For patients opting surgery, clinical outcomes are more dependent on RP features, including grade, stage, and margin status, such that the rate of downgrading from NB could portend a different prognosis. Assigning % pattern 4 has become standard for patients with highest GS 7/Grade groups 2-3 on NB [1]. Although downgrading in patients with highest NB GS 4+4=8/Grade group 4 has been reported in up to 50% of cases at RP, it remains unclear whether one should assign % pattern 4 for cores with lower grades (Grade groups 2-3) in such cases [2, 3]. In this pilot project, we studied a cohort of matched NB and RP specimens with maximum NB GS 4+4=8 to determine association of more detailed biopsy features with RP downgrading.

Design: We evaluated the association of various pattern 4 tumor quantification parameters (number of NB cores with highest GS, overall % pattern 4 per case [total mm of pattern 4 / total mm of cancer], total length [mm] of pattern 4 per case) with RP GS/Grade group downgrading in 65 patients with maximum NB GS 4+4=8 (Grade group 4).

Results: Six of 65 (9%) cases had only Grade group 4 on NB; 38 (58%), 29 (45%), and 33 (51%) cases had at least one core of Grade groups 3, 2, or 1 carcinoma, respectively. On RP, 35 (54%) cases were downgraded to GS≤7 (RP Grade group 2 [n=8], Grade group 3 [27]), while 30 (46%) had GS >8 (RP Grade group 4 [n=19], Grade group 5 [n=11]). 31 of 46 (67%) cases with < 2 cores with GS 8/Grade group 4 were downgraded vs. 4/19 (21%) cases with > 2 cores. 28 of 39 (72%) cases with overall % pattern 4 <75% were downgraded vs. 7/26 (27%) cases with >75% pattern 4. 22 of 29 (76%) cases with <10 mm of pattern 4 were downgraded vs. 13/36 (36%) cases with >10 mm pattern 4.

Conclusions: Half of patients in this cohort with highest needle biopsy GS 8/Grade group 4 were downgraded to GS <7 at prostatectomy. Various quantitative measures of pattern 4 are associated with downgrading, including overall % and total mm of pattern 4, for which assigning % pattern 4 in NB cores with lower grades

(Grade groups 2-3) is necessary. An expanded cohort, including matched NB/RP patients with highest NB GS 4+3=7/Grade group 3, is currently under investigation.

References

1. Dean, L.W. Clinical Usefulness of Total Length of Gleason Pattern 4 on Biopsy in Men with Grade Group 2 Prostate Cancer / L.W. Dean // J Urol. – 2019. – Jan; Vol. 201, № 1. – P. 7782.

2. Epstein, J.I. Upgrading and downgrading of prostate cancer from biopsy to radical prostatectomy: incidence and predictive factors using the modified Gleason grading system and factoring in tertiary grades / J.I. Epstein // Eur Urol. – 2012. – May; Vol. 61., № 5. – P. 1019–1024.

3. Tohi, Y. The predictive factor for pathological downgrading after prostatectomy in patients with biopsy Gleason score 4+3 or 4+4 prostate cancer / Y. Tohi // Mol Clin Oncol. – 2021. – Mar; Vol. 14., № 3. – P. 56.

HIGH-GRADE UNCLASSIFIED RENAL CELL CARCINOMA WITH NF2-LOSS – MORPHOLOGIC AND MOLECULAR ANALYSIS

Kopach P.
Boston University Medical Center,
USA, Boston
Chen Y.B.
Memorial Sloan Kettering Cancer Center,
USA, New York

Key words: *renal cell carcinoma, unclassified, NF2.*

Background: Unclassified renal cell carcinoma (uRCC) with high-grade histologic features is a heterogeneous group of tumors that often show aggressive clinical behavior and lack available standard therapy [1]. We have previously identified a molecular subset of NF2-loss uRCCs with dysregulated Hippo-YAP pathway and particularly poor outcome [2]. In this study, we aimed to delineate the morphologic and molecular features of this subset of tumors to facilitate their stratification from other high-grade RCC.

Methods: The study cohort included 23 cases of nephrectomy in patients with high-grade uRCC harboring NF2 alterations that were identified by a targeted next generation sequencing platform. The possibility of specific subtypes of RCC (FH-deficient, translocation, etc) was excluded by immunohistochemical or molecular analysis. We conducted clinicopathologic, mutational, and copy number analysis.

Results: Patients were predominantly men (78%) with a median age of 61.3 years (range 28-81). At nephrectomy, 14 (61%) patients were pT3/4 and 14 (61%) had metastatic disease; 6 of the remaining 9 (66%) developed metastases with a median time of 33 months. Overall, 15 (65%) patients died of disease (median time to death - 19 months). Cases were divided into 4 morphologic groups based on the dominant architectural pattern: papillary (n=7, 31%), solid (n=6, 26%), tubular (n=6, 26%), and sarcomatoid (n=4, 17%). Among all groups 13 cases (57%) showed ISUP Grade 3 (14%) or 4 (43%). On molecular level, aside from NF2 inactivating mutations, recurrent somatic mutations most frequently involved chromatin regulator genes, including SETD2 (39%), BAP1 (26%), PBRM1 (13%), ARID2/ARID5B (13%), and KDM5A/KDM6A (13%). A higher mean number of CNA was seen in the groups with sarcomatoid and tubular architecture (21.5 and 20.5%), compared to the groups with papillary and solid morphology (12.2 and 13.4%). Most common CNAs were 22q loss (67-100%), 1p loss (67-100%), 3p loss (29-75%), 7/17 gain (17-50%), many tumors with more than 1 shared CNAs.th <10 mm of pattern 4 were downgraded vs. 13/36 (36%) cases with >10 mm pattern 4.

Conclusions: NF2-loss high-grade uRCC is a subset of aggressive tumors with a wide range of morphologic appearances but harboring similar molecular features that are distinct from established subtypes of RCC. Identification of these tumors and

targeting of NF2/Hippo-YAP pathway may have clinical utility in this group of rare kidney cancer patients.

References

1. Sirohi, D. Unclassified renal cell carcinoma: diagnostic difficulties and treatment modalities / D. Sirohi // Res Rep Urol. – 2018. – № 10. – P. 205–217 page.

2. Chen, Y.B. Molecular analysis of aggressive renal cell carcinoma with unclassified histology reveals distinct subsets / Y.B. Chen // Nat Commun. – 2016. – Oct 7. – P. 3131.